Über dieses Buch

Dies ist ein digitales Exemplar eines Buches, das seit Generationen in den Regalen der Bibliotheken aufbewahrt wurde, bevor es von Google im Rahmen eines Projekts, mit dem die Bücher dieser Welt online verfügbar gemacht werden sollen, sorgfältig gescannt wurde.

Das Buch hat das Urheberrecht überdauert und kann nun öffentlich zugänglich gemacht werden. Ein öffentlich zugängliches Buch ist ein Buch, das niemals Urheberrechten unterlag oder bei dem die Schutzfrist des Urheberrechts abgelaufen ist. Ob ein Buch öffentlich zugänglich ist, kann von Land zu Land unterschiedlich sein. Öffentlich zugängliche Bücher sind unser Tor zur Vergangenheit und stellen ein geschichtliches, kulturelles und wissenschaftliches Vermögen dar, das häufig nur schwierig zu entdecken ist.

Gebrauchsspuren, Anmerkungen und andere Randbemerkungen, die im Originalband enthalten sind, finden sich auch in dieser Datei – eine Erinnerung an die lange Reise, die das Buch vom Verleger zu einer Bibliothek und weiter zu Ihnen hinter sich gebracht hat.

Nutzungsrichtlinien

Google ist stolz, mit Bibliotheken in partnerschaftlicher Zusammenarbeit öffentlich zugängliches Material zu digitalisieren und einer breiten Masse zugänglich zu machen. Öffentlich zugängliche Bücher gehören der Öffentlichkeit, und wir sind nur ihre Hüter. Nichtsdestotrotz ist diese Arbeit kostspielig. Um diese Ressource weiterhin zur Verfügung stellen zu können, haben wir Schritte unternommen, um den Missbrauch durch kommerzielle Parteien zu verhindern. Dazu gehören technische Einschränkungen für automatisierte Abfragen.

Wir bitten Sie um Einhaltung folgender Richtlinien:

+ *Nutzung der Dateien zu nichtkommerziellen Zwecken* Wir haben Google Buchsuche für Endanwender konzipiert und möchten, dass Sie diese Dateien nur für persönliche, nichtkommerzielle Zwecke verwenden.

+ *Keine automatisierten Abfragen* Senden Sie keine automatisierten Abfragen irgendwelcher Art an das Google-System. Wenn Sie Recherchen über maschinelle Übersetzung, optische Zeichenerkennung oder andere Bereiche durchführen, in denen der Zugang zu Text in großen Mengen nützlich ist, wenden Sie sich bitte an uns. Wir fördern die Nutzung des öffentlich zugänglichen Materials für diese Zwecke und können Ihnen unter Umständen helfen.

+ *Beibehaltung von Google-Markenelementen* Das "Wasserzeichen" von Google, das Sie in jeder Datei finden, ist wichtig zur Information über dieses Projekt und hilft den Anwendern weiteres Material über Google Buchsuche zu finden. Bitte entfernen Sie das Wasserzeichen nicht.

+ *Bewegen Sie sich innerhalb der Legalität* Unabhängig von Ihrem Verwendungszweck müssen Sie sich Ihrer Verantwortung bewusst sein, sicherzustellen, dass Ihre Nutzung legal ist. Gehen Sie nicht davon aus, dass ein Buch, das nach unserem Dafürhalten für Nutzer in den USA öffentlich zugänglich ist, auch für Nutzer in anderen Ländern öffentlich zugänglich ist. Ob ein Buch noch dem Urheberrecht unterliegt, ist von Land zu Land verschieden. Wir können keine Beratung leisten, ob eine bestimmte Nutzung eines bestimmten Buches gesetzlich zulässig ist. Gehen Sie nicht davon aus, dass das Erscheinen eines Buchs in Google Buchsuche bedeutet, dass es in jeder Form und überall auf der Welt verwendet werden kann. Eine Urheberrechtsverletzung kann schwerwiegende Folgen haben.

Über Google Buchsuche

Das Ziel von Google besteht darin, die weltweiten Informationen zu organisieren und allgemein nutzbar und zugänglich zu machen. Google Buchsuche hilft Lesern dabei, die Bücher dieser Welt zu entdecken, und unterstützt Autoren und Verleger dabei, neue Zielgruppen zu erreichen. Den gesamten Buchtext können Sie im Internet unter `http://books.google.com` durchsuchen.

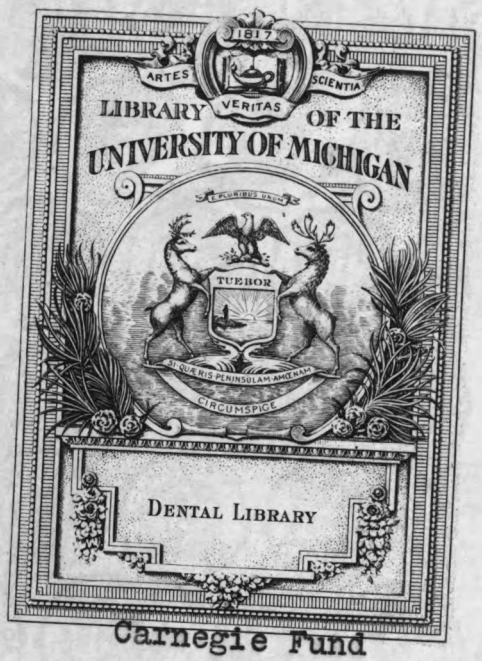

Carnegie Fund

Digitized by Google

Digitized by Google

Digitized by Google

DENTAL LIB.
RK
1
.V66

Digitized by Google

Digitized by Google

XXIII. Jahrgang. 1907. Heft IV.

Oesterreichisch-ungarische

Vierteljahrsschrift

für

Zahnheilkunde.

Herausgegeben unter ständiger Mitwirkung der Herren:

Prof. Dr. J. v. Arkövy, Budapest — Dr. S. Bauer, Budapest — Prof. Dr. H. Bönnecken, Prag — Dr. W. Bruck, Breslau — Dr. R. Bum, Wien — Doz. Dr. L. Hattyasy, Budapest — Prof. Dr. C. Jung, Berlin — Dr. T. Kaas, Krems — Dr. M. Karolyi, Wien — Dr. R. Kronfeld, Wien — Dr. J. Lartschneider, Linz — Doz. Dr. R. Loos, Wien — Prof. Dr. B. Mayrhofer, Innsbruck — Dr. A. Oppenheim, Brünn — Dr. G. Preiswerk, Basel — Prof. Dr. G. Port, Heidelberg — Doz. Dr. C. Röse, Dresden — Doz. Dr. A. Rothmann, Budapest — Prof Dr. W. Sachs, Berlin — Prof. Dr. J. Scheff, Wien — Dr. F. Schenk, Wien — Dr. E. Smreker, Wien — Dr. B. Spitzer, Wien — Doz. Dr. J. Szabó, Budapest — Dr. F. Tanzer, Triest — Prof. Dr. F. Trauner, Graz — Doz. Dr. W. Vajna, Budapest — Prof. Dr. O. Walkhoff, München — Dr. W. Wallisch, Wien — Doz. Dr. R Weiser, Wien — Doz. Dr. G. v. Wunschheim, Wien

von

JULIUS WEISS

Wien, I. Bez., Petersplatz Nr 7.

Abonnement per Jahr:

Für Oesterreich-Ungarn K 6.—, für Deutschland Mk. 6.— inklusive portofreier Zusendung.

Im Buchhandel zu beziehen durch die

Wallishausser'sche k. u. k. Hofbuchhandlung

Adolph W. Künast

Wien, I. Hoher Markt Nr. 1.

Digitized by Google

Digitized by Google

Inhalts-Verzeichnis.

A. Original-Arbeiten.

Seite

An der Lan, Othmar v., Dr., Assistent an der zahnärztlichen Abteilung der allgemeinen Poliklinik in Wien. Die Anwendung des elektrischen Stromes zur Diagnose verschiedener Pulpaerkrankungen 194

Äyräpää Matti, Professor in Helsingfors. Ueber prothetische Behandlung der Nasendeformitäten 617

Baumgartner Erich, Dr., Zahnarzt in Graz. Notizen aus der Praxis 393

Mc Bride R. D., D. D. S., Zahnarzt in Dresden. Die Orthodontie in ihrer praktischen Verwertung 219

Dependorf Th., Dr., Privatdozent in Jena. Die Unterzahl der Zähne im menschlichen Gebisse und ihre Bedeutung 68

Dobrzyniecki Arpád R. v., Dr., k. u. k. Regimentsarzt in Wien. Stomatika 435

Fischer Guido, Dr., Privatdozent in Greifswald. Die Retention gebrannter Porzellanfüllungen 421

Fleischmann Leo, Dr., Zahnarzt in Wien. Das transparente Dentin. Ein Beitrag zur pathologischen Histologie des Dentins 30

Frey Viktor, Dr., Zahnarzt in Wien. Erwiderung auf Dr. Guido Fischers Artikel: Die Retention gebrannter Porzellanfüllungen 433

Hasse G., Zahnarzt in Coblenz. Ueber die Beziehungen zwischen der Kristallgestalt und den Formveränderungen der Zahnamalgame 603

Hawley C. A., D. D. S., Professor in Columbus (Ohio). Eine genaue Methode in der Orthodontie 278

Jung, Dr., Professor in Berlin. Stomatitis sympathica 489

Kulka Max, Dr., Zahnarzt in Teschen. Ueber die wichtigsten mechanischen und einige chemische Eigenschaften der Silikat- und Zinkphosphatzemente 568

Digitized by Google

Seite

Lartschneider Josef, Dr., Zahnarzt in Linz a. D. Studien über die pathologische Anatomie und Therapie der Wurzelerkrankungen mit Berücksichtigung der Trikresol-Formalinbehandlung 146

— Beiträge zur Anatomie und Chirurgie der von den oberen Frontzähnen ausgehenden Kiefererkrankungen 345

— Bericht über eine grössere Anzahl von Silikatfüllungen . . 405

Mayrhofer Bernhard, Dr., Professor in Innsbruck. I. Die dentale Augenwinkelfistel. II. Heilung einer dentalen Augenwinkelfistel ohne Extraktion durch Wurzelresektion mit Jodoform-Knochenplombe 6

Mráček Leopold, Dr., Zahnarzt in Kremsier (Mähren). Ein neuer, sehr leicht ausführbarer und billiger Ersatz für abgesprungene Zähne an festsitzenden Brücken 462

Müller Adolf, Dr., Zahnarzt in Wien. Beitrag zur antiseptischen Wurzelbehandlung 213

Pichler Hans, Dr., Zahnarzt in Wien. Zwei neue Instrumente zum Finieren von Füllungen 379

Preiswerk Paul, Dr. in Basel. Beiträge zur Kasuistik und Therapie der Kieferbrüche 444

Scheff Julius, Dr., Professor in Wien. Beseitigung der Schwierigkeiten beim Aufsuchen der Molarwurzelkanäle. 1

Schneider Albrecht, Chemiker in Hamburg. Das Poröswerden des Zahnkautschuks 89

Schreier Philipp, Dr., Zahnarzt in Brünn. Zur Behandlung der Pulpagangrän mit Trikresol-Formalin 56

Spitzer Bertold, Dr., Assistent am k. k. zahnärztlichen Universitäts-Institut. Ueber eine höchst seltene, eigentümliche Affektion des Zahnfleisches 20

— Beiträge zur Resektionsprothese 493

Tanzer Ferdinand, Dr., Zahnarzt in Triest. Zur Behandlung der Wurzelhautentzündung 459

Urbantschitsch Eduard, Dr., Assistent am k. k. zahnärztlichen Universitäts-Institut in Graz. Die Rachitis und ihr Einfluss auf das Milchgebiss 529

Wallisch Wilhelm, Dr., Zahnarzt in Wien. Ein naturgetreuer Artikulator 369

Wiessner V., Dr. in Freiwaldau. Die Mitleidenschaft der Knochen- und Zahnsubstanz bei allgemeinen Ernährungsstörungen 504

Wunschheim G. v., Dr., Privatdozent, Vorstand der zahnärztlichen Abteilung der Allgemeinen Poliklinik in Wien. Zur Frage der Gaumenobturatoren 141

Digitized by Google

B. Berichte aus Instituten und Vereinen.

Seite

K. k. zahnärztliches Universitäts-Institut (Prof. Scheff) in Wien. Bericht, erstattet von Dr. Bruno Klein, I. Demonstrator daselbst 94, 665
Zentralverband der österreichischen Stomatologen 102, 675
Verein Wiener Zahnärzte 101
Associazione stomatologica Triestina 103, 304, 464
Zahnärztliche Klinik der königl. Universität (Prof. v. Arkövy) in Budapest. Jahresbericht, erstattet von Dr. Josef Sturm, Assistent daselbst 104
Stomatologischer Lehrstuhl — Stomatologische Klinik (Budapest) 106
XVI. Internationaler medizinischer Kongress 1909 in Budapest . 305
79. Versammlung deutscher Naturforscher und Aerzte. Dresden, 1907 . . . . . 306, 465
Dr. Sandbloms Kurs in Berlin. Bericht, erstattet von Dr. Ferdinand Tanzer in Triest 677
Schweizerische Odontologische Gesellschaft. XXII. Jahresversammlung, Luzern, 1907 (Programm) 308
I. französischer Kongress für Stomatologie. 1. bis 5. August 1907 310
— Eindrücke mit besonderer Berücksichtigung der zahnärztlichen Ausstellung. Von Dr. Julius Haas in Bielitz . . 679

C. Referate und Journalschau.

Aethylchloridnarkose, Todesfall 322
Anästhesie durch destilliertes Wasser 321
Aspirationstechnik, ihre Verwendung in der Zahnheilkunde . . 110
Aufklappung der Schleimhautbedeckung der Kiefer 476
Augen der Zahnärzte 313
Bicuspidaten, deren Behandlung 473
Brückenpfeiler, sollen als solche dienende gesunde Zähne devitalisiert werden? 314
Degenerationszeichen, Beiträge zur Lehre derselben 112
Druckanästhesie des Zahnbeines 684
Elektrosterilisation putrider Wurzeln, Wirkung und Nebenwirkung des Stromes 689
Empfindliches Zahnbein, mit besonderer Berücksichtigung des Druckverfahrens 319
Frommes österr. Medizinal-Kalender 695
Goldeinlagen 115, 126, 471, 694
Goldfüllungen in unmittelbarer Nähe lebender Pulpa und die Einlage eines neuen Nichtleiters, der gleichzeitig als Haftmittel dient 126

Digitized by Google

Seite

Goldfüllungen in Kinderzähnen 316
Injektionsanästhesie 692
Karzinome der Mundschleimhaut 123
Kieferklemme, ein Fall von schwerer, narbiger 470
Kiefernekrosen 116
Kontinuitätsresektionen des Unterkiefers und deren prothetische Behandlung 470
Künstliche Gebisse in der Speiseröhre und ihre Entfernung . . 469
Ligaturen in der Orthodontie 317
Maxillotomie und Wurzelresektion 122
Mundhälfte, linke, Eigentümlichkeiten derselben 689
Neuralgie 690
Parotitis, postoperative 468
Porzellanarbeit, Betrachtungen über die Fortschritte 693
Porzellanfüllungen, eine neue Verankerungsmethode 120
Porzellanfüllungen, schwierige 691
Quecksilbervergiftung nach einer Zahnfüllung 692
Rhinolith infolge Retention des Caninus 475
Silikatzemente 475
Soldaten, ihre Zähne 322
Speichel, dessen Verhalten gegenüber Bakterien 320
Stellungs- und Bildungsanomalien durch Röntgenaufnahmen sichergestellt 111
Stomatitis, existiert eine solche durch Kautschukprothesen hervorgerufen? 688
Technik, Lehrbuch (Prof. Jung) 468
Zahnerkrankungen bei Milchdiät 113
Zahnformel der platyrrhinen und katarrhinen Primaten . . . 324
Zahnpulpa, deren konstruktive Erkrankung 686
Zahnpulver und Lippenekzem 113
Zweite Dentition vom Standpunkte der Medizin 127

D. Varia.

Berlin: Auszeichnung 330, 706
Ernennung 330
Todesfall 478
Breslau: Auszeichnung 330
Brüssel: Ehrenmitgliedschaft 130
Dresden: Uebersiedlung 706
Graz: Professur 705
Greifswald: Berufung 330

Digitized by Google

Seite

Heidelberg: Auszeichnung 330
Dozentur 706
Jena: Dozentur 706
Leipzig: Auszeichnung 706
München: Auszeichnung 330
Münster: Berufung 330
Paris: Ehrenmitgliedschaft 330
Ehrenmitgliedschaft 478
Rostock: Dozentur 706
Wien: K. k. zahnärztl. Universitäts-Institut. Nachricht 704
Zahnärztl. Abteilung der allgemeinen Poliklinik. Nachricht 704
Preisausschreiben 312
Nekrologe: Prof. Anton Bleichsteiner 328
Geo Forssmann 129
Willoughby Dayton Miller † 696

Digitized by Google

Mechitharisten-Buchdruckerei, Wien, VII.

Digitized by Google

XXIII. Jahrgang. Jänner 1907. Heft I.

Dental Library Carnegie Institute Pittsburgh
1-11-31
3469

Oesterreichisch-ungarische

Vierteljahrsschrift für Zahnheilkunde.

Herausgegeben von

JULIUS WEISS, Wien, I. Petersplatz 7

unter ständiger Mitwirkung der Herren:

Prof. Dr. J. Arkövy, Budapest — Dr. S. Bauer, Budapest — Prof. Dr. A. Bleichsteiner, Graz — Prof Dr. H. Bönnecken, Prag — Dr. W. Bruck, Breslau — Dr. R. Bum, Wien — Doz. Dr. L. Hattyasy, Budapest — Prof. Dr. C. Jung, Berlin — Dr. T. Kaas, Krems — Dr. M. Karolyi, Wien — Dr. R. Kronfeld, Wien — Doz. Dr. R. Loos, Wien — Dr. J. Mádzsar, Budapest — Prof. Dr. B. Mayrhofer, Innsbruck — Prof. Dr. W. D. Miller, Berlin — Dr. G. Preiswerk, Basel — Prof. Dr. G. Port, Heidelberg — Doz. Dr. C. Röse, Dresden — Doz. Dr. A. Rothmann, Budapest — Prof. Dr. W. Sachs, Berlin — Prof. Dr. J. Scheff, Wien — Dr. F. Schenk, Wien — Dr. E. Smreker, Wien — Dr. B. Spitzer, Wien — Doz. Dr. J. Szabó, Budapest — Dr. F. Tanzer, Triest — Dr. F. Trauner, Wien — Doz. Dr. W. Vajna, Budapest — Prof. Dr. O. Walkhoff, München — Dr. W. Wallisch, Wien — Doz. Dr. R. Weiser, Wien — Doz. Dr. G. v. Wunschheim, Wien.

Nachdruck nur mit genauer Quellenangabe gestattet.

Beseitigung der Schwierigkeiten beim Aufsuchen der Molarwurzelkanäle.

(Aus dem k. k. zahnärztlichen Universitäts-Institute in Wien.)

Von Prof. Dr. *Julius Scheff*, Vorstand desselben.

Darüber dürften wohl alle Zahnärzte einig sein, dass das Aufsuchen der buccalen Wurzelkanäle oberer und des mesialen Kanals unterer Molaren manchmal nicht nur umständlich und zeitraubend, in vielen Fällen mitunter unmöglich wird, einerseits weil der Zugang zumeist beschwerlich, besonders aber weil die Lichtverhältnisse des Operationsfeldes in der Regel ungenügende sind. Von jenen Fällen, bei welchen die Eingangsöffnung der Kanäle verengt ist, sei hier abgesehen, weil deren Behandlung unter gewöhnlichen Verhältnissen einen sicheren Erfolg kaum erwarten lässt.

Jeder Zahnarzt, der eine Wurzelbehandlung zu einem befriedigenden Abschluss zu bringen beabsichtigt, ob er damit bloss für eine gewisse Zeit oder in den vorwiegendsten Fällen einen Dauererfolg erzielen will, muss zugeben, dass derselbe

Digitized by Google

bei den Molaren ab und zu scheitern kann, wenn nämlich, wie das mitunter vorkommt, deren Wurzelkanäle weder operativ noch medikamentös einer entsprechenden Behandlung zugänglich sind. Wir wollen hiebei auch jener Fälle gedenken, bei welchen infolge der Lage und Stellung der Wurzeln der Eingang ihrer Kanäle kaum auffindbar ist, wodurch sie in bezug auf ihre Entleerung sowohl wie auch hinsichtlich ihrer aseptischen und antiseptischen Behandlung unüberwindliche Schwierigkeiten setzen. Diese Schwierigkeiten zu überwinden liegt nicht immer im Bereiche der Möglichkeit, denn bei den vielfachen Knickungen — winkelige Abbiegung der Wurzelspitze — ist die vollständige Entleerung des Wurzelinhaltes kaum auszuführen. Wenn auch in den letzten Jahren die verschiedenartigsten Medikamente zur Sterilisierung zurückgebliebener zerfallener Pulpenreste empfohlen wurden, wodurch mitunter vorzügliche Erfolge erzielt werden, so bleibt doch die einzig richtige und beinahe niemals versagende Methode die, den Wurzelkanal vollständig entleert zu haben.

Nur in einem solchen Falle ist vollkommene Gewähr für den sicheren Erfolg einer Wurzelbehandlung gegeben, gleichviel ob es sich um die Entfernung einer lebenden vorher abgetöteten oder um eine gangränöse Pulpa handelt. Es ist wenigstens nach meiner Erfahrung kaum zweifellos, dass sich eine lebende Pulpa nach ihrer Abtötung für die weitere Behandlung besser eignet als eine partielle oder totale Gangrän.

Wie immer die Verhältnisse liegen mögen, von welcher Art die einzuleitende Behandlung ist, stets wird ein vollkommener Zugang zu den Wurzelkanälen als die erste und wichtigste Bedingung anzusehen sein. Einen solchen aber in geeigneter Weise herzustellen, ist mit der bis jetzt geübten Art nicht leicht möglich.

Es wäre nicht ausgeschlossen, dass manche Kollegen die gleiche Methode anwenden. Die Wege sind eben verschieden, die zum Ziele führen, der meinige höchst einfach, vielleicht von vielen, durch die Not gezwungen, benützt worden. Das ändert nicht, dass ich damit vor die Oeffentlichkeit trete. Dies wird dadurch in erster Linie gerechtfertigt, dass auf meiner Klinik

Digitized by Google

eine sehr grosse Zahl von Wurzelbehandlungen, unter welchen sich viele Molaren des Ober- und Unterkiefers befinden, zur Ausführung kommen, wobei ich die Bemerkung machen konnte, dass sich namentlich dem Anfänger beim Aufsuchen der Molarwurzelkanäle grosse Schwierigkeiten entgegenstellen. Ich liess die Freilegung der Wurzelkanäle in der verschiedenartigsten Weise vornehmen und kam schliesslich zu der Ueberzeugung, dass mein Verfahren infolge seiner Einfachheit die Möglichkeit bietet, leichter und besser als bisher arbeiten zu können. Ohne mich weiter auf eine Prüfung der verschiedenen Hindernisse einzulassen, denen die Unzulänglichkeit der bisherigen Behandlungsart zugeschrieben werden muss, will ich, um die Sache zu vereinfachen, direkt aufs Ziel losgehen, wobei ich vorausschicke, dass wir die oberen Molaren von den gleichnamigen Antagonisten getrennt vornehmen werden.

Eine für alle Fälle einheitliche Behandlung lässt sich schon deshalb nicht angeben, weil kein Fall dem anderen gleicht und es ja bekannt ist, dass die Nützlichkeit für den einen Fall häufig die Unzulänglichkeit für den anderen ergibt. Eines jedoch lässt sich nicht in Abrede stellen, dass nämlich die Innenfläche der buccalen Wand oberer Molaren im Verhältnis zur gegenüberstehenden palatinalen nicht ganz senkrecht aufsteigt. Innerhalb der ersteren liegen aber die Eingangsöffnungen der buccalen Wurzelkanäle, die infolge ihrer versteckten Lage auch noch in die denkbar ungünstigste Beleuchtung gerückt sind. Die buccale Wand ist es hauptsächlich, die demnach die Auffindung der Kanäle erschwert, ja ab und zu unmöglich macht.

Es liegt somit auf der Hand, dass durch den Wegfall der buccalen Wand die Verhältnisse nach jeder Richtung geänderte und verbesserte werden müssen. Sind wir dergestalt imstande, die Eingänge zu den Wurzelkanälen sicher zu stellen, so ist auch für uns die Richtung gegeben, in welcher wir uns im weiteren Verlaufe der Behandlung zu bewegen haben. Dabei besteht nicht die Absicht, Vorschläge über Wurzelbehandlung oder neue Methoden anzugeben, wie dieselbe am besten auszuführen wäre, da jeder der Meinung ist, dass nur die von

Digitized by Google

ihm geübte die richtige sei und auch am sichersten den Erfolg verbürge.

Ich erinnere mich dabei unwillkürlich eines Gespräches mit einem auswärtigen Kollegen anlässlich seines Besuches meiner Klinik. Er äusserte nämlich sein Erstaunen über die Genauigkeit, mit der die Wurzelbehandlung von meinen Schülern vorgenommen werde und bemerkte, dass er viel einfacher vorgehe. Er hätte niemals einen Misserfolg gehabt, trotzdem er viele Tausende (!!) in dieser Weise schon behandelt habe. Seine Behandlung war in der Tat die denkbar einfachste. Vorher Arsen, am nächsten Tag Aufbohrung des Kanals, Amputation eines Teiles der Pulpa mit einem geeigneten Bohrer und sofortige Füllung mit dem hiefür entsprechenden Material. Also Witzel in zweiter aber schlechterer Auflage ohne dessen Geist und Verstand. Ultra posse nemo obligatur.

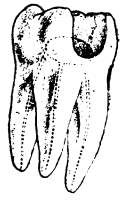

Fig. 1.

In Fig. 1 ist ein Molar des Oberkiefers aufgenommen. Es ist ganz irrelevant, ob derselbe der rechten oder linken Seite angehört. Die Kavität erstreckt sich von der mesialen Seite auf die Kaufläche, die Pulpa blosslegend. Nach Aufbohrung des Pulpakavums — vorausgegangene Arseneinlage oder Adrenalin-Injektion — erweist sich der palatinale Wurzelkanal leicht zugänglich, dessen Entleerung bekanntlich kaum je Schwierigkeiten verursacht. Um nun auch die buccalen Kanäle ausfindig zu machen, müsste in erster Linie von deren innerer Zahnwand ziemlich viel weggebohrt werden, was aber nicht immer den erstrebten Erfolg bringt, schon deshalb nicht, weil dadurch die Lichtverhältnisse der Kavität womöglich schlechtere werden. Gelingt dies trotzdem, so können wir nur bei richtiger Handhabung des Mundspiegels und unter fortwährender Benützung des-

Digitized by Google

selben — ein immerhin nicht angenehmes Hindernis zur freien Betätigung — die beiden Eingangsöffnungen eruieren. In den meisten Fällen werden wir aber trotz dieser Beihilfe nur schwer zum Ziele kommen und deshalb halte ich es für richtiger, schon vor Beginn der Wurzelbehandlung die Beseitigung der buccalen Wand teilweise oder, wenn notwendig, vollständig vorzunehmen (Fig. 2). Eine eingehendere Beschreibung

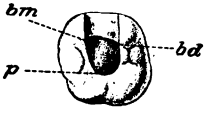

Fig. 2.

p palatinaler, *bm* buccal-mesialer, *bd* buccal-distaler Wurzelkanal.

bis zum Abschluss der Behandlung erachte ich für überflüssig, denn jeder weiss, wie er vorzugehen hat, wenn die Wurzelkanäle in ihrem Eingang freigelegt sind. In jedem Falle kann man bei der Abtragung der buccalen Wand in ihrer Höhe zumeist soviel zurücklassen, dass die Retention der am Schluss vorzunehmenden Füllung gesichert bleibt.

Der Vorgang ändert sich nicht, wenn die kariöse Zerstörung von einer anderen als der vorhin angeführten Fläche ausgeht.

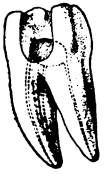

Fig. 3.

Bei unteren Molaren (Fig. 3) ist das Verfahren meines Erachtens einfacher, da wir beim Aufsuchen der Kanäle bloss jenen Teil der buccalen Wand zu entfernen haben, der das Operationsfeld nach der mesialen Seite beschattet. Manchmal ist, obgleich selten, die Abtragung überflüssig, namentlich wenn der mesiale Wurzelkanal von vorne aus leicht zugänglich, respektive entsprechend beleuchtet ist. Aber auch unter günstiger Beleuchtung ist es leichter, nach Wegnahme der vorderen äusseren

Digitized by Google

buccalen Wand den mesialen Kanal zu erreichen, insbesondere wenn er zwei Eingangsöffnungen aufweist (Fig. 4). Der Ersatz der verloren gegangenen Aussenfläche mit dem entsprechenden Füllmaterial macht gewiss keine Schwierigkeiten, denn sowohl

Fig. 4.
m mesialer, *d* distaler Wurzelkanal.

die palatinale wie auch die distale Wand können in ihrer ursprünglichen Stärke erhalten bleiben und bieten in Verbindung mit den Wurzelkanälen hinreichend Retention.

Es ist selbstverständlich, dass die ganze Manipulation unter Kofferdam ausgeführt werden soll.

Nachdruck nur mit genauer Quellenangabe gestattet.

I. Die dentale Augenwinkelfistel.

II. Heilung einer dentalen Augenwinkelfistel ohne Extraktion durch Wurzelresektion mit Jodoform-Knochenplombe.

Von Prof. Dr. *B. Mayrhofer* in Innsbruck.

I.

Gleich den dentalen Kinnfisteln nehmen auch die von den Zähnen ausgehenden, in der Nähe des inneren Augenwinkels mündenden Fisteln, die dentalen Augenwinkelfisteln, wie wir sie kurz nennen wollen, eine besondere Stellung unter den Zahnfisteln ein. Sie verdanken dieselbe der Möglichkeit, sie manchmal mit Tränensackfisteln zu verwechseln. Sind schon Zahnfisteln im Oberkiefer im allgemeinen minder häufig als im Unterkiefer, so stellen begreiflicherweise die Augenwinkelfisteln ein um so selteneres Vorkommnis dar. Dem-

Digitized by Google

entsprechend ist die Zahl der in der Literatur niedergelegten einschlägigen Fälle keine grosse.[1]

1. bis 5. Fall. Parinaud berichtet über zwei Fisteln am unteren Orbitalrand bei Kindern von 5 bis 6 Jahren und zwei Fisteln in der Tränensackgegend bei Erwachsenen (1), ferner über einen 5. Fall bei einem 7jährigen Knaben, wo die Fistel vom linken Caninus ausging (2).

6. Fall. Sewill beobachtete bei einem 10jährigen Knaben am rechten inneren Canthus eine Fistel, die vom entsprechenden Eckzahn ihren Ausgang genommen hatte (3).

7. bis 9. Fall. Scheff teilt einen ähnlichen Fall mit (4) und erwähnt zwei weitere eigene Fälle in seinem Lehrbuche, deren einer vom ersten Molaris ausging (5).

10. und 11. Fall. Schmidt sah zwei Fälle, einen bei einem 12jährigen Mädchen, der von einem zweiten (!) Molaris ausging, einen anderen vom Eckzahn verursachten bei einem 50jährigen Manne, der später am gleichseitigen Auge erblindete (6).

12. Fall. Sauer konnte den Zusammenhang einer Augenwinkelfistel mit dem linken ersten Molaris nachweisen (7).

13. und 14. Fall. Casper publizierte zwei hieher gehörende Fälle; der eine betraf einen Erwachsenen mit Ausgang der Fistel vom ersten oberen Molaris, der andere ein 16 Monate altes Kind, Ausgang vom oberen grossen Schneidezahne (8).

15. Fall. Ziem beschreibt ausführlich einen Fall von dentalem Antrumempyem, welches im Bereiche des unteren Augenlides in dessen medianer Hälfte nahe dem inneren Augenwinkel durchgebrochen war (9).

16. Fall. Scheff hatte Gelegenheit, eine unterhalb des linken inneren Augenwinkels etablierte Fistel zu heilen, indem er die nach Extraktionsfraktur zurückgebliebene Wurzelspitze des Eckzahnes entfernte (10).

17. und 18. Fall. Im Jahresberichte des Wiener zahnärztlichen Institutes 1902/03 und 1903/04, erstattet von

[1] Da eine Vervollständigung der Kasuistik wünschenswert wäre, erlaube ich mir, die Herren Kollegen um publizistische oder private Mitteilung etwa beobachteter Fälle zu bitten.

Digitized by Google

B. Spitzer, sind zwei ganz gleichartige Fälle, frakturierten Eckzahn rechts, beziehungsweise links betreffend, enthalten (11).

Zu diesen in der Literatur verzeichneten Fällen bin ich in der Lage, sechs Fälle aus dem Allgemeinen Krankenhause in Linz (Prim. Dr. A. Brenner) und drei eigene Beobachtungen hinzuzufügen.

19. Fall. Franziska R., 19 Jahre. Seit zirka 1½ Jahren Fistel unter dem rechten Orbitalrande. Mit der Sonde gelangt man, nach abwärts und hinten vordringend, in der Tiefe von 3 Cm. auf eine Rauhigkeit. An Stelle des $\underline{6|}$ nur Reste der Wurzeln vorhanden, deren vordere durch kurze Stösse der von oben durch die Fistel eingeführten Sonde bewegt werden kann. Extraktion der Wurzeln, Auskratzung der Alveole. Heilung.

20. Fall. Johann R., 30 Jahre. In der Gegend des linken inneren Augenwinkels ein walnussgrosser, fluktuierender Tumor, der nach Zahnschmerzen vor 14 Tagen entstanden ist. Vor 8 Tagen bildete sich im Vestibulum oris über dem linken Eckzahn eine stinkenden Eiter entleerende Fistel. Die Sonde dringt durch diese Fistel nach aufwärts in den fluktuierenden Tumor vor, der am Tage nach der Aufnahme spontan im Augenwinkel aufbrach, wobei sich massenhaft Eiter entleerte. Unter feuchtem Verbande gingen die akuten Erscheinungen rasch zurück. Operativer Eingriff verweigert.

21. Fall. Johann K., 32 Jahre. Fistel 1 Cm. unter dem linken inneren Augenwinkel, seit ½ Jahre bestehend, wobei sie sich wiederholt — im ganzen sechsmal — spontan schloss und wieder aufbrach. Von den beiden linksseitigen oberen Schneidezähnen sind nur mehr die kariösen Wurzeln vorhanden. Extraktion derselben, Auskratzung der Fistel, Heilung.

22. Fall. Anna M., 20 Jahre. Nachdem sich Patientin in einer rechten oberen Schneidezahnwurzel mit einer beinernen Nadel herumgestochert hatte, bekam sie tags darauf eine Schwellung der rechten Wange, welche bald zurückging, später wieder auftrat, nach einer Inzision am Alveolarfortsatze sich wieder mehr verlor, dann sich aber unter Schmerzen neuerdings einstellte, so dass von aussen nahe dem rechten Augenwinkel eine Inzision gemacht werden musste, wobei sich viel

Digitized by Google

Eiter entleerte Die Inzisionswunde schloss sich nicht, auch die Schwellung blieb bestehen. Extraktion, Exkochleation, Heilung.

23. Fall. Franz R., 19 Jahre. Seit 3 Wochen Schwellung der linken oberen Wangengegend, nach vorausgehenden Zahnschmerzen entstanden. Haut des unteren Lides stark verdünnt. Daselbst deutliche Fluktuation, kariöse Molaren auf derselben Seite. Bei Inzision an der Durchbruch drohenden Stelle unter dem Augenhöhlenrande entleert sich massenhaft Eiter. Nach Extraktion der Molaren ergiesst sich aus den Alveolen derselben ebenfalls Eiter. Drainage, später Tamponade, Heilung.

24. Fall. Marie G., 16 Jahre. 5 Wochen vor der Aufnahme Zahnschmerzen, hierauf Schwellung der linken Wange. Vor zwei Wochen Extraktion des |2, worauf die Geschwulst in der Hauptsache abfiel, aber eine bis gegen den inneren Augenwinkel hinauf reichende Schwellung an der linken Nasenseite zurückblieb. Die Sonde gelangt durch die leere Alveole in einen Fistelgang, der bis ½ Cm. unterhalb des linken Augenwinkels reicht. Spaltung der Alveole, Auskratzung des Fistelganges, Heilung.

In den beiden letzten Fällen kam es, dank der eingeschlagenen Therapie, nicht mehr zur vollständigen Ausbildung der bis zum Durchbruch vorbereiteten Fistel.

Meine eigenen Fälle waren folgende:

25. Fall. Rosina Sch., 25 Jahre. Fistel nahe dem rechten, inneren Augenwinkel mit bedeutendem Wangeninfiltrat, ausgehend vom 2|. Spaltung, Auskratzung, Wurzelresektion am rechten kleinen Schneidezahn mit Erhaltung desselben; Heilung (Juni 1904).

26. Fall. Lisbeth E., 20 Jahre. Superficiale Kiefernekrose, ausgehend von |67 mit Fistelbildung knapp unter dem linken Canthus internus. Extraktion der beiden Molaren, Nekrosenoperation, Exkochleation der Fistel, Heilung (12).

27. Fall. Anna Th., 17 Jahre. Fistel nahe dem linken inneren Augenwinkel, ausgehend vom linken, kleinen Schneidezahn. Der Fall ist weiter unten ausführlich beschrieben.

Ueber die Aetiologie des in Rede stehenden Krankheitsprozesses ist nicht viel zu sagen; die veranlassende Ursache

Digitized by Google

ist Pulpagangrän. In allen bekannt gewordenen Fällen war dieselbe die Folge einer penetrierenden Karies. Es wäre aber selbstverständlich nicht ausgeschlossen, dass auch von einem äusserlich intakten Zahne mit infiziertem Zahnmarke (Trauma, Abkauung, Alveolarpyorrhoe) eine Augenwinkelfistel ausginge; ein derartiges Vorkommnis ist jedoch bis jetzt nicht mitgeteilt worden.

Die pathologische Anatomie hat bezüglich der Verhältnisse, wie sie bei zirka 6jährigen Kindern vorliegen, schon Parinaud geschildert (13). In diesem Alter reicht nämlich der noch ganz im Knochen verborgene bleibende Caninus bis nahe an den Infraorbitalrand, während seine Alveole mit der des Milcheckzahnes kommuniziert, so dass am letzteren etablierte Eiterungsprozesse einen natürlichen Weg bis zum unteren Augenhöhlenrande vorfinden. Aehnlich verhält es sich mit den Alveolen der übrigen Zähne, insbesondere der Backenzähne.

Für das Zustandekommen des einen seiner beiden bei Erwachsenen beobachteten Fälle macht der Autor ein Gefässkanälchen verantwortlich, das vom Alveolarfortsatze in der Substanz des Kiefers zum Sinus lacrymalis emporsteigt, nach oben sowie nach unten Aeste absendend, die oberen zum Orbitalrande und zur Nasenhöhle, die unteren zu verschiedenen Alveolen. Im anderen Falle Parinauds (bei einem Erwachsenen) nahm der Eiter seinen Weg durch den Sinus maxillaris, mit anderen Worten: ein dentales Antrumempyem war nahe dem Orbitalrande durchgebrochen. Im übrigen liegen über den Weg, auf welchem die Infektion vom Zahne weitergeschritten ist, meist keine Angaben vor. In meinen drei Fällen, die ich gelegentlich der Operation daraufhin untersuchte, fand ich die vordere Corticalis von der Sequesterhöhle, bzw. der apicalen Knochenusur her durchbrochen und den Fistelgang von da auf der Oberfläche des Knochens dem Periost entlang und unter der Haut nach aufwärts steigend. Es ist daher die Annahme naheliegend, dass neben jenem, nach anatomischen Studien theoretisch zugrunde gelegten Knochenkanälchen, jedenfalls auch die bekanntlich höchst variablen Gefäss- und Lymphbahnen der Weichteile, in welch letzteren ich bisher aus-

Digitized by Google

schliesslich den Fistelgang eingebettet fand, zur Erklärung des Zustandekommens unserer Fisteln herangezogen werden müssen.

Als veranlassende Zähne kommen Schneide-, Eck-, Backen- und Mahlzähne in Betracht. Die geringe Anzahl der zur Verfügung stehenden Fälle gestattet nicht eine prozentuelle Berechnung, doch fällt bei Erwachsenen die relativ häufige Beteiligung des kleinen Schneidezahnes auf, während bei Kindern der Eckzahn prävaliert, was Parinaud hinreichend erklärte und nebenbei ein Streiflicht auf die vulgäre Bezeichnung dieses Zahnes als „Augenzahn" wirft.

Die Mündung der Fistel ist bald näher, bald etwas weiter vom Augenwinkel gelegen, gegen den unteren Alveolarrand oder gegen die Nase zu, und es ist einleuchtend, dass man manchmal im Zweifel sein wird, ob man eine Fistel als Augenwinkel- oder als Wangenfistel ansprechen soll, sowie es ja auch zwischen Kinn-, Unterkieferrand- und Halsfistel keine strengen Grenzen gibt. Die die Fistel umgebende Haut ist entweder narbig eingezogen, am Knochen fixiert, im übrigen von normalem, blassen Aussehen oder bläulich livid verfärbt; oder die Fistel sitzt auf einem Granulationspfropf oder aber auf einer kleineren oder grösseren, umschriebenen, geröteten Anschwellung. Auch die Umgebung kann mehr oder minder geschwollen sein. Am benachbarten Auge sind nur selten besondere Erscheinungen, wie Oedem der Lider, Tränenträufeln, leichte Conjunctivitis zu bemerken. Schwerere Störungen des Auges können sich nur bei komplizierendem Uebergreifen der Entzündung auf das Gewebe der Orbita ereignen (Fall 11 [?], sowie ein Fall von Zahnfistel am äusseren Canthus, den Williams beobachtete [14]). Wiederholt wird angegeben, dass gleichzeitig mit der äusseren auch eine Zahnfleischfistel bestand.

Ausser einem einfachen Fistelgange infolge Pulpagangrän kann auch ein Antrumempyem (Parinaud, Ziem) oder eine Kiefernekrose (Fall 26) nahe dem Augenwinkel perforieren und eine Fistel unterhalten, sowie das gleiche bei jeder Art von Zahnzyste denkbar wäre.

Was Symptome und Verlauf anlangt, so können sich Augenwinkelfisteln, sowohl rasch unter heftigen Schmerzen,

Digitized by Google

Schwellung, eventuell Fieber (Fall 20 und 23), als auch langsamer, unter mehrfachen akuten Attacken entwickeln (Fall 22 und 24). Die Fisteln können entweder fortwährend sezernieren oder wiederholt oberflächlich verkleben und wieder aufbrechen (Fall 21). Im chronischen Stadium verursachen sie keine Schmerzen, veranlassen aber dennoch die geängstigten Patienten in der Regel bald, ärztliche Hilfe aufzusuchen. Nur selten ist die Indolenz so gross, derartige Dinge länger anstehen zu lassen (Fall 19).

Die Diagnose der Fistel an sich ergibt sich von selbst. Eine um so genauere Untersuchung erfordert die Feststellung ihrer Herkunft. Hier kommt vor allen Dingen die Aehnlichkeit mit der Tränensackfistel in Betracht. Die Differentialdiagnose gegenüber diesem Leiden hat Scheff (15) zuerst genauer präzisiert. Sie stützt sich in erster Linie auf die Lokalisation. Tränensackfisteln münden fast immer in unmittelbarster Nähe des Canthus internus. Nur selten findet eine kurze Eitersenkung nach dem unteren Orbitalrande zu statt und dann ist fast immer ein derber, meist geröteter Gewebsstrang nach dem Canthus hin zu verfolgen. Die Zahnfisteln hingegen sind fast ausnahmslos 1 Cm. und mehr vom Canthus entfernt nach abwärts in der Nasenwangenfurche oder mehr gegen die Nasenabdachung oder gegen den Orbitalrand zu gelegen. Nur in meinem Falle von Kiefernekrose fand sich die Fistel knapp unter dem Canthus.

Das zweite von Scheff erwähnte Unterscheidungsmerkmal bezieht sich auf das Sekret, das er bei Tränensackfisteln als glasig, rohem Eiweiss ähnlich bezeichnet. Dem wäre hinzuzufügen, dass diese Beschaffenheit natürlich nur dem Sekrete chronisch gewordener Tränensackfisteln zukommt; beim eben erfolgten Durchbruch der Dakryocystitis, oder wenn eine Tränenbeinkaries vorliegt, ist das Sekret eitrig, wie bei der Zahnfistel.

Entscheidend ist der dritte von Scheff hervorgehobene Untersuchungsbehelf: die Sondierung. Bei Tränensackfisteln kann die eingeführte Sonde nur mehr oder minder schräg nach aufwärts, gewöhnlich bis in den Tränensack, bei Zahnfisteln nur nach abwärts vorgeschoben werden, eventuell bis

Digitized by Google

in die Alveole des schuldigen Zahnes. Ein Fall von Šuk, wo die Sonde auch bei der Tränensackfistel nach abwärts glitt, weil die Fistel oberhalb des Canthus mündete, kann als vereinzelt gelten (16).

Verwechslung mit entzündlichen Prozessen in der Orbita ist kaum möglich. Letztere gehen mit auffallenden Augenerscheinungen einher, welche sowohl anamnestisch als objektiv (Protrusion und Beweglichkeitseinbusse des Bulbus, Sehstörungen) nachweisbar sind; auch gelangt hiebei die horizontal eingeführte Sonde, die bei allen anderen, hier in Frage kommenden Prozessen in dieser Richtung sofort an den Knochen anstösst, unbehindert in die Orbita. Sitzt die Fistel näher dem Infraorbitalrande, insbesondere nach aussen zu, so rückt auch eine tuberkulöse Karies des Orbitalrandes in den Bereich der Erwägung und ist auch der ziemlich seltene Durchbruch eines Antrumabszesses zu berücksichtigen. Uebrigens kann auch durch Trauma eine Nekrose am Oberkieferknochen entstehen und eine Fistel am unteren Orbitalrande unterhalten, wie ein im Allgemeinen Krankenhause in Linz beobachteter Fall bewies. Manchmal sieht die Fistel einem Furunkel täuschend ähnlich (vgl. die beigegebene Abbildung), doch kommen Furunkel in dieser Gegend äusserst selten vor und dürfte auch die Anamnese sofort Aufschluss geben.

Ist der dentale Ursprung des Leidens per exclusionem festgestellt, so bereitet die Auffindung des schuldigen Zahnes nach den bisherigen Erfahrungen gewöhnlich keine Schwierigkeiten, höchstens könnten sich solche ergeben, wenn die vorhandenen Zähne der betreffenden Seite kariesfrei wären, wo dann durch faradische Vitalitätsuntersuchung ein toter Zahn oder durch Röntgenaufnahme eine Apexusur nachgewiesen werden müsste. Das erstere Verfahren halte ich für das zuverlässigere. In scheinbar zahnlosem Kiefer könnte eventuell eine Wurzel vom Zahnfleisch überwachsen sein, die durch Röntgenphotographie leicht aufzufinden wäre, während bei Vorhandensein mehrerer kariöser Zähne eine Durchspritzung Aufschluss geben würde.

Digitized by Google

Die Prognose ist durchaus günstig, falls die Therapie gründlich gemacht wird, sonst wäre an die Möglichkeit einer Fortsetzung der Entzündung in die Orbita (Phlegmone, Opticus atrophie oder Phthisis bulbi, vielleicht gehört Fall 11 hieher) zu denken.

Prophylaktisch käme in Betracht, bei Kindern im Alter von ungefähr 6 Jahren gegen eine Karies der oberen Milcheckzähne, aber auch der Backenzähne nicht gleichgiltig zu sein. Auch bei Erwachsenen sind Augenwinkelfisteln ein relativ seltenes Vorkommnis. Immerhin ist beachtenswert, dass sich trotz vorhandener Zahnfleischfistel, dem gerne sogenannten „Sicherheits"-Ventil, nachträglich äussere, darunter speziell auch Augenwinkelfisteln, entwickeln können, ein Umstand, der neuerdings ermahnt, endlich einmal damit aufzuhören, die Zahnfleischfistel als ein gar so lächerlich geringfügiges Leiden hinzustellen.

Die Therapie bestand bisher einzig in Exkochleation und Aufopferung des Zahnes durch Extraktion desselben. Dass auch eine andere Therapie möglich ist, soll im folgenden gezeigt werden.

II.

Der rationelle, auf pathologisch-anatomische Studien gestützte Gedankengang, auf Grund dessen Partsch die Wurzelresektion zur Behandlung gewisser Zahnfleischfisteln empfahl (17), hat im Laufe der letzten Jahre durch zahlreiche klinische Beobachtungen die erfahrungsgemässe Bestätigung seiner einwandfreien Richtigkeit erhalten. Er musste ebenso auch für äussere Fisteln die gleiche Geltung haben, es musste durch Entfernung des apicalen Infektionsherdes bei gleichzeitiger Schonung des bezüglichen Zahnes ebenso Heilung einer äusseren Fistel erzielt werden können, wie dies bei Zahnfleischfisteln schon oft gelungen ist. Die praktischen Erfahrungen hierin sind allerdings noch gering; in der Literatur ist kein Fall verzeichnet, auch privat ist mir keiner bekannt geworden.

Ich selbst verfüge bis jetzt über 4 Fälle von äusserer Fistel, die auf die angegebene Weise operiert und geheilt

Digitized by Google

wurden, wobei sich aus der Anwendung der Jodoform-Knochenplombe noch besondere Vorteile hinsichtlich Heilungsdauer und kosmetischem Erfolge ergaben (18).

1. Fall (1904). Rosina Sch., 25 Jahre. Rechtsseitige Augenwinkelfistel mit ausgedehntem entzündlichen Infiltrat der Wange, ausgehend vom $\underline{2}|$. Wurzelresektion am letzteren vom Vestibulum oris aus, Exkochleation, Tamponade. Heilung in 17 Tagen.

2. Fall (1906). Marie R., 30 Jahre. Rechtsseitige Wangenfistel etwas oberhalb des Unterkieferrandes in der Gegend der Backenzähne, ausgehend von $\overline{5}|$, etwa 3 Monate bestehend. Wurzelresektion von aussen mit Umgehung der Mundhöhle, Exkochleation, Exzision der Fistel, Jodoform-Knochenplombe, Naht. Heilung in 5 Tagen (19).

3. Fall (1906). Othmar B., 14 Jahre. Kinnfistel, im Kinngrübchen sitzend, seit ungefähr 2½ Jahren bestehend, ausgehend vom kariesfreien $\overline{1}|$, von dessen Schneidekante eine kleine Ecke abgesprengt ist. Patient erinnert sich nicht, wann dies geschehen sein mag, auch ein spezielles Trauma (Stoss, Fall, Schlag), das den Zahn getroffen hätte, wird bestimmt in Abrede gestellt. Dagegen hat Patient die Gewohnheit, Nüsse mit den Zähnen aufzuknacken. Trepanation und Desinfektion des mit jauchig stinkendem Detritus angefüllten Wurzelkanals. Wurzelresektion von aussen mit Vermeidung einer Eröffnung der Mundhöhle. Exkochleation, Exzision der Fistel, Jodoform-Knochenplombe, Naht. Heilung in 5 Tagen.

4. Fall (1906). Frl. Anna Th., 17 Jahre. Linksseitige Augenwinkelfistel. Anamnese: Patientin, die sich bis dahin eines vollständigen Gebisses von 28 Zähnen (Weisheitszähne noch nicht durchgebrochen) erfreute und wenig an Zahnschmerzen gelitten hatte, begab sich vor 5 Monaten wegen schadhafter oberer Schneidezähne in die Behandlung eines Zahntechnikers. Derselbe zwickte ihr die Kronen aller vier Schneidezähne ab und verfertigte eine Plattenprothese. Nach einem Monat schwoll die rechte Wange unter Schmerzen stark an. Die Geschwulst verging einige Zeit darauf wieder. Später schwoll die linke Wange an, die Geschwulst verging aber nicht, vielmehr

Digitized by Google

bildete sich allmählich in der Nähe des linken inneren Augenwinkels ein Knötchen, welches schliesslich vor 2 Wochen von einem Arzte aufgeschnitten wurde, wobei sich Eiter entleerte. Der Arzt empfahl der Patientin, sich zur weiteren Behandlung nach Innsbruck in die Klinik zu begeben, welchem Rate sie nach einigem Zuwarten, als die Wunde sich nicht schloss, sondern als Fistel bestehen blieb, Folge leistete.

Status praesens: Kräftiges, gesund aussehendes Mädchen. Mundverhältnisse sehr unhygienisch. Zwar sind die Zahnkronen, trotz mehrfacher Karies, mit Ausnahme der gänzlich fehlenden oberen Schneidezahnkronen, nirgends erheblich konsumiert, doch ragen sie verhältnismässig wenig aus dem aufgelockerten, gewucherten, leicht blutenden Zahnfleische hervor und sind reichlich mit Zahnstein und einem schmierigen Belage bedeckt. Die Wurzeln der Schneidezähne sind infolge Ueberdeckung durch das kranke Zahnfleisch gänzlich unsichtbar. Aus den Taschen dringt eitriges Sekret hervor. Ueber der Wurzel des $\underline{3}|$, ferner links neben dem oberen Lippenbändchen und zwischen $|\underline{2\,3}$ öffnet sich je eine Zahnfleischfistel. Entsprechend $\underline{1}|\ |\underline{1\,2}$ fühlt man im Vestibulum oris eine derbe, auf Druck etwas schmerzhafte Auftreibung. Auf der linken Nasenabdachung nahe dem inneren Augenwinkel befindet sich auf einer über hellerstückgrossen, erhöhten, geröteten Hautpartie eine gelbliche Borke, nach deren Entfernung eine Fistelöffnung zutage tritt. Auch die Umgebung ist etwas geschwollen. (Vgl. die Abbildung.) Bei Druck auf die Umgebung der Augenwinkelfistel entleert sich aus der Zahnfleischfistel neben dem Lippenbändchen reichlich Eiter; umgekehrt kommt bei Druck auf den derben Tumor im Vestibulum oris ein eitrig seröses Sekret aus der äusseren Fistel.

Therapie: Zunächst wurde getrachtet, hygienische Verhältnisse im Munde herzustellen; es wurden alle kariösen Höhlen provisorisch gefüllt, der Zahnstein entfernt und das gewucherte Zahnfleisch ausgiebig kauterisiert, dadurch insbesonders die Schneidezahnwurzeln freigelegt und hierauf desinfiziert. Durch das jugendliche Alter der Patientin und die lückenlose Zahnreihe war von vorneherein angezeigt, diese Wurzeln für eine Brücke zu konservieren. Es wurde angenommen, dass die

Digitized by Google

Dentale Augenwinkelfistel.

Digitized by Google

Fistel über dem $\underline{3}|$, welche mittels Durchspritzung als von der $\underline{2}|$-Wurzel ausgehend nachgewiesen wurde, ein Prozess für sich sei und auf Grund früher gemachter Erfahrungen unter Verzicht auf medikamentöse Experimente die Wurzelresektion ausgeführt. Der gelegentlich derselben erhobene Befund — bedeutende Usur mit Ausbuchtung, sowie corticaler Sequester — rechtfertigte das chirurgische Vorgehen. Auch stand diese Fistel mit dem übrigen Krankheitsherde tatsächlich in keiner Verbindung. Schwieriger war angesichts der von $\underline{1}|$ bis $|\underline{2}$ reichenden Intumeszenz die Entscheidung bezüglich der drei anderen Wurzeln oder, richtiger gesagt, es war unmöglich, ohne Augenschein zu entscheiden, wie hier die Verhältnisse liegen mögen. Es wurde daher beschlossen, die drei Wurzeln in einem Operationsakte anzugehen, bei dem ausgedehnten Operationsfelde, da die äussere Fistel ja auch gleich einbezogen werden sollte, selbstverständlich in Narkose (Billroth-Mischung).

Ein bogenförmiger, nach unten konvexer, zirka 3 Cm. langer Schnitt in der beweglichen Mucosa über die Mitte der drei Zahnwurzeln legte üppig vorquellende Granulationen bloss; nach der Wegkratzung zeigte sich, dass die vordere Corticalis entsprechend allen drei Wurzeln lochförmig usuriert war. Jede Wurzel hatte ihre eigene selbständige Knochenusur. Bei den beiden mittleren Schneidezähnen war sie haselnussgross. Der Apex des $|\underline{2}$ lag in grösserer Ausdehnung bloss, und nach Resektion desselben gewann man Zugang zu einer nussgrossen, von Granulationen ausgefüllten Höhle, welche jedoch mit dem Antrum nicht kommunizierte. Dagegen führte von ihr, auf der Vorderfläche des Oberkieferknochens und unter der Haut liegend, ein Granulationsgang nach aufwärts bis zur äusseren Fistel, so dass eine von oben nach unten eingeführte Sonde in der Knochenhöhle zum Vorschein kam. Der obere Rand der Knochenusur war entsprechend dem Beginne des Fistelganges erweicht, so dass er sich leicht mit dem scharfen Löffel wegkratzen liess. Nach Auskratzung des Fistelganges von unten, sowie der Fistel von aussen wurde die äussere Wunde mit einem schmalen Vioformstreifen, der behufs Drainage nach oben ein Stück weit nach abwärts in den

Digitized by Google

Wundkanal eingeführt wurde, locker tamponiert. Hierauf wurden die drei Knochenhöhlen mit Jodoformplombe ausgefüllt und die Schleimhaut durch sieben Nähte verschlossen. Die Naht heilte bis auf eine kleine sich bald schliessende Stelle per primam. Die äussere Wunde vernarbte unter stetiger Verkürzung des Tampons binnen 2 Wochen. Eine Naht der äusseren Wunde dürfte an dieser Stelle in solchen Fällen kaum je wohl angebracht sein, wenigstens habe ich in meinen Fällen das Gewebe hier entweder zunderartig aufgelockert oder so stark entzündlich infiltriert angetroffen, dass ein Nähen ausgeschlossen war. Auch konnte ich bei Fall 4 auf die Drainage der Wundsekrete nach aussen nicht verzichten, um nicht die weiter unten befindlichen Knochenplomben zu gefährden.

Nach dem günstigen Ausgange der mitgeteilten Fälle kann fernerhin, wie schon früher bei Wangen- und Kinnfistel bewiesen, auch bei dentaler Augenwinkelfistel die Extraktion des schuldigen Zahnes nicht mehr als unbedingte Voraussetzung der Heilung gelten.

Literatur:

1. Parinaud: Arch. gén. de med., Juni 1880.
2. Derselbe: Eine Zahnfistel, die eine Tränensackfistel vortäuscht. Deutsche Monatsschrift für Zahnheilkunde, 1884, S. 137 (Ref.).
3. Sewill: Odontolog. Gesellschaft von Grossbritannien, 1868.
4. J. Scheff: Pester medizinisch-chirurgische Presse, 1882.
5. Derselbe: Lehrbuch der Zahnheilkunde, II. Aufl. 1884, S. 317.
6. Schmidt: Deutsche Monatsschrift für Zahnheilkunde, 1887, S. 383.
7. Sauer: Ibidem, S. 384.
8. Casper: Lidabszess in Verbindung mit Zahnwurzelabszess. Zentralblatt für Augenheilkunde, 1882, S. 106.
9. Ziem: Allgemeine medizinische Zentralzeitung, 1887, Nr. 37 und 38.
10. Scheff: Handbuch der Zahnheilkunde, II. Aufl. 1903, II, 2, S. 241.
11. B. Spitzer: Bericht des zahnärztlichen Institutes der Wiener Universität. Oesterr.-ungar. Vierteljahrsschrift für Zahnheilkunde, 1905, S. 433.
12. Mayrhofer: Ein Fall von partieller dentaler Oberkiefernekrose mit Durchbruch nahe dem Augenlide und in die Nasenhöhle. Oesterr.-ungar. Vierteljahrsschrift für Zahnheilkunde, 1906, S. 491.

Digitized by Google

13. N. Feuer: Die Beziehungen zwischen Zahn- und Augenaffektionen. Scheffs Handbuch, II. Aufl. 1903, II, 2, S. 482 ff.
14. C. Williams: Dental Cosmos, 1867 (vgl. N. Feuer l. c.).
15. J. Scheff: Zur Differentialdiagnose der Zahnfleisch-Wangenfistel unterhalb des inneren Augenwinkels und der Tränensackfistel. Deutsche Monatsschrift für Zahnheilkunde, 1887, S. 363.
16. J. Šuk: Zwei Fälle selten vorkommender Durchbruchsstellen bei Dakryocystitis. Wiener klinische Wochenschrift, 1898, S. 609.
17. C. Partsch: Ueber Wurzelresektion. Deutsche Monatsschrift für Zahnheilkunde, 1899, S. 348.
18. Mayrhofer: Erfahrungen mit der Jodoform-Knochenplombe hinsichtlich Vereinfachung der Nachbehandlung nach Wurzelresektion und Zahnzystenoperation. Oesterr. Zeitschrift für Stomatologie, 1906, S. 209.
19. Mayrhofer: Wangenfistel; Heilung mit Erhaltung des schuldigen Zahnes durch Wurzelresektion von aussen und Jodoform-Knochenplombe. Oesterr.-ungar. Vierteljahrsschrift für Zahnheilkunde, 1906, S. 323.
20. C. Wedl: Pathologie der Zähne, S. 167.
21. O. Eversbusch, Graefe-Saemisch: Handbuch der gesamten Augenheilkunde, II. Aufl., 1903, S. 66 ff.

Nachdruck nur mit genauer Quellenangabe gestattet.

Ueber eine höchst seltene, eigentümliche Affektion des Zahnfleisches.

Aus dem k. k. zahnärztl. Universitäts-Institut (Prof. Scheff) in Wien.

Von Dr. *Bertold Spitzer*, Assistenten daselbst.

Abgesehen von den einzelnen Arten der Stomatitis, bei denen das Zahnfleisch fast stets in verschiedener Weise in Mitleidenschaft gezogen ist, kommen Erkrankungen der Gingiva vor, deren Hauptsymptom eine entzündliche Schwellung ist. Eine sehr häufige Ursache derselben sind mechanische Reize, die bei längerer Einwirkung nicht nur eine Hypertrophie des benachbarten Gewebes, sondern auch in Kontinuität eine solche der entfernteren Partien hervorrufen können. So lehrt die Erfahrung, dass selbst durch kariöse Zähne eine allgemeine Hypertrophie des Zahnfleisches an dem betreffenden Kieferteile bedingt werden kann. Diese Erscheinungen, sowie jene, welche man des

Digitized by Google

öfteren bei Menstruationsstörungen oder Schwangerschaft zu beobachten Gelegenheit hat, werden vielfach der Stomatitis katarrhalis zugerechnet.

Bei der Gingivitis expulsiva, die von Pons und Teissier beschrieben wurde, ist das Zahnfleisch in der ersten Periode der Erkrankung deutlich aufgewulstet und von violetter Farbe. Bei der von Arkövy beschriebenen Gingivitis nudata tritt die Schwellung der Gingiva im Verhältnis zu den Hauptsymptomen — Denudation der Papillarschichte der Schleimhaut, deren Klebrigkeit und das Gefühl des Brennens — zurück. All die in Kürze erwähnten Erkrankungen können bei rechtzeitiger Entfernung der Causa movens einer vollständigen Heilung zugeführt werden, ohne dass die Nachbargebilde Schaden leiden, während alle länger dauernden Erkrankungen des Zahnfleisches schliesslich zu einer Entzündung des Alveolarperiostes führen, welche zunächst lokal beschränkt bleibt, allmählich aber zum Schwund der Alveolen und zur Lockerung der Zähne führen kann.

Ganz anders sind jene Fälle von Gingivitis, die schlechtweg als Hypertrophia (Elephantiasis) gingivae bezeichnet werden, keine günstige Prognose gestatten und trotz vielfach angewendeter Therapie nicht geheilt werden können. Meist tritt dieselbe ohne jedes Prodromalsymptom auf, um an Intensität immer mehr zuzunehmen, und nur die radikalste Kur kann sie bezwingen. Derartige Erkrankungen sollen nach Angabe einiger Autoren hauptsächlich bei geistig Minderwertigen, welche auch in körperlicher Beziehung mangelhaft entwickelt sind, vorkommen.

Salter beschreibt eine sehr seltene Affektion, die er als harte Hypertrophie des Zahnfleisches bezeichnet. Sie besteht in allmählicher Schwellung des Zahnfleisches. Der von der Erkrankung betroffene Teil fühlt sich hart an und ist fast unempfindlich. Mit dem Fortschreiten der Verdickung verändern auch die Zähne ihre Stellung und werden locker. Das Zahnfleisch aber heilt erst nach dem Ausfall oder nach der Extraktion der Zähne. Heath berichtet über zwei Fälle von enormer Hypertrophie der Gingiva. In dem einen Fall handelt es sich um ein $4^1/_2$ Jahre altes, sonst gesundes Kind, bei dem

Digitized by Google

das Zahnfleisch im Ober- und Unterkiefer so mächtig entwickelt war, dass die Zähne mit Ausnahme der Kronenspitzen vollständig bedeckt waren. Der Zustand entwickelte sich innerhalb 2 Jahre. Im zweiten Fall erstreckte sich die Hypertrophie nur auf die rechte Seite des Unterkiefers. Die Entfernung des hypertrophischen Zahnfleisches und des Alveolarteiles in einem Stücke führte zur Heilung. Hisey (Ohio) beschreibt einen Fall, der einen 15jährigen Knaben betraf. Die Schwellung war von derartigen Dimensionen, dass die Form des Mundes entstellt war und die Sprache, sowie die Mastikation wesentlich gestört wurden. Auch Whiteley sah einen ähnlichen Fall. Die Entfernung der Zähne und die Abtragung der hypertrophischen Zahnfleischpartien brachten schliesslich Heilung des Zustandes. Metnitz und Kraus hatten Gelegenheit, je einen Fall mit den besprochenen Erscheinungen am Zahnfleisch zu beobachten. Parreidt sah eine solche Hypertrophie bei einem 4jährigen Mädchen, das zugleich an Hypertrychosis universalis litt.

Mir selbst bot sich an der Klinik die Möglichkeit, eine derartige Erkrankung zu sehen und eingehend zu beobachten. Es würde zu weit führen, die ganze Krankengeschichte anzuführen, deshalb mögen nur die wichtigsten Punkte derselben hier Raum finden. Lina Sch., 19 Jahre alt, aus Jerusalem, bemerkt seit 2 Jahren eine Schwellung des Zahnfleisches, die langsam zunahm, bis der gegenwärtige Zustand erreicht war. Das Leiden ist seit Beginn von Schmerzen begleitet. Der behandelnde Arzt bestätigte schriftlich die erwähnten Angaben mit dem Zusatz, dass man dortselbst vergeblich versuchte, dagegen anzukämpfen. Patientin stand 11 Wochen im dortigen Hospital in ambulatorischer Behandlung, wo ihr die hypertrophischen Papillen zweimal abgetragen wurden, doch stets kehrte der frühere Zustand wieder. In ätiologischer Hinsicht kein bestimmendes Moment. Bei meiner Untersuchung ergab sich folgender Befund: Die Gingiva des Ober- und Unterkiefers stark gewulstet, die Prämolaren und Molaren von ihr so weit gedeckt, dass nur die Kauflächen sichtbar sind, über die übrigen Zähne zieht sie schürzenartig hinweg und deckt zwei Drittel ihrer Fläche. Die mächtigen Interdentalpapillen drängen sich zwischen

Digitized by Google

den approximalen Flächen der Zähne hindurch. An der Aussenseite zeigen die Papillen epitheliale Trübungen, während sie an der Vorderfläche der unteren Schneidezähne etwas abgehoben sind. Die Zähne insgesamt gelockert, der zweite untere, rechte Backenzahn fehlt. Die hier den Alveolarteil deckende Gingiva normal. Starke Salivation, keine Fistelbildung, Foetor ex ore. Das Zahnfleisch fühlt sich schwammig an, ist viel dunkler

Fig. 1.

gefärbt als die übrige Schleimhaut und blutet nicht leicht. Auf Druck entleert sich aus den Zahnfleischtaschen ein gelblichweisses, geruchloses Sekret (Befund: Mundhöhlenparasiten der verschiedensten Formen). Die submaxillaren Drüsen links etwas geschwollen, Zahnstein ist in geringer Menge vorhanden. Die Zähne selbst mit Ausnahme der drei unteren Molaren, die tief kariös sind und sogleich extrahiert werden, äusserlich intakt (Fig. 1).

Digitized by Google

Zugleich mit der Extraktion der genannten Zähne werden die hypertrophischen Partien des Zahnfleisches am Unterkiefer abgetragen und die stark blutenden Wundflächen kauterisiert. Das Zahnfleisch des Oberkiefers wird einer energischen Friktionskur unterzogen. Nach einigen Tagen beobachteten wir, dass die Extraktionswunden normalerweise fast vernarbt waren, dagegen zeigten sich bereits an jenen Stellen, wo die Papillen gänzlich abgetragen wurden, kleine rote Wärzchen, die den Beginn zur rezidiven Wucherung bildeten (Tuschieren mit Lapis). Am Oberkiefer war gleichfalls kein Erfolg zu bemerken. Der in geringer Menge vorhandene Zahnstein war gleich zu Beginn der Behandlung entfernt worden. Die stark gelockerten, linken, unteren Prämolaren wurden extrahiert und das anhaftende Zahnfleischgewebe sowie das Periost dieser Zähne der histologischen Untersuchung unterzogen. Da sich der Zustand der Gingiva im Oberkiefer trotz der Friktionskur nicht besserte, versuchten wir auch an der linken Kieferhälfte die Exzision des hypertrophischen Zahnfleischgewebes, während rechts die Massage mit 3prozentiger Borlösung, die wir mit dem besten Resultate in Anwendung bringen, fortgesetzt wurde. Blut- und Harnbefund normal. Die radiologische Untersuchung des Kieferskelettes ergab keine pathologischen Veränderungen.

Scheff bekam vor einigen Jahren einen ähnlichen Fall zur Behandlung. Derselbe betraf eine junge, blühend aussehende Frau von 22 Jahren. Das Zahnfleisch konnte in der Wucherung, Lockerung und starken Blutung nicht beschränkt werden. Die Zähne wurden nach und nach locker und das schliessliche Ende war ihre Entfernung.

Scheff untersuchte das Periost der extrahierten Zähne und fand in demselben Tuberkelbazillen, eine auffallende Erscheinung, die meines Wissens bisnun nicht zur Wiederholung kam.

Die Patientin ging nach Ablauf eines Jahres an florider Tuberkulose zugrunde.

Diese höchst interessante Mitteilung veranlasste mich, bei meiner Patientin gleichfalls auf Tuberkelbazillen zu untersuchen, wobei jedoch das Resultat vollkommen negativ blieb.

Digitized by Google

Die Bestrahlung mit Radium zeigte keinen Erfolg. Die Patientin klagte seit dieser Zeit über grössere Schmerzen in den Zähnen des Unterkiefers und so entschlossen wir uns zur Extraktion der noch vorhandenen Zähne.

Im Bereich der linken Oberkieferhälfte waren die restlichen Teile des Zahnfleisches unterdessen wieder ein wenig gewuchert, rechts war die Friktionskur nicht vom geringsten Erfolg begleitet.

Nachdem alle Behandlungsversuche erfolglos waren, blieb uns schliesslich nichts übrig, als der Patientin die Extraktion auch dieser Zähne mit gleichzeitiger Exzision der stark gewucherten Zahnfleischränder und -papillen zu empfehlen; dieser Eingriff wurde auch mit ihrem Einverständnis vorgenommen. Die Pulpa der extrahierten Zähne zeigte makroskopisch nur die Zeichen einer Hyperämie.

In der kürzesten Zeit waren die Extraktionswunden verheilt und ein normales Gewebe deckte die Alveolarteile der beiden Kiefer. Patientin, die vorher über besonders heftige Schmerzen klagte, die sich besonders nachts steigerten, war von jetzt ab viel munterer und fühlte sich wohler.

Sechs Wochen nach Entfernung der Zähne erhielt Patientin ein oberes und unteres Ersatzstück, die sie ohne jedwede Reaktion von seiten der Schleimhaut tragen konnte.

Wir wissen aus Erfahrung, dass häufig bei sonst normaler Beschaffenheit des Zahnfleisches eine Entzündung der Interdentalpapille, die, örtlich begrenzt, einen oder mehrere Zahnzwischenräume befällt, sich meist nur durch intensive Schmerzen bemerkbar macht; die das besprochene Leiden begleitenden Schmerzen dürften ihre Ursache nicht nur in der erkrankten Gingiva, sondern auch in dem im Stadium einer chronischen Entzündung befindlichen Periost gehabt haben.

Was die Aetiologie dieser eigenartigen Erkrankung betrifft, so kann dieselbe wohl nur durch eine systematische Untersuchung ähnlicher Fälle ergründet werden. Im oben beschriebenen Fall fand ich das erste Glied zu dieser mir gestellten Aufgabe, weshalb auch die Aufnahme des histologischen Befundes (Pro-

Digitized by Google

fessor Dr. Paltauf), der eingehend behandelt wird, gerechtfertigt erscheinen dürfte.

Die mikroskopische Untersuchung der von den Zähnen abgelösten Gewebsstücke (Färbung mit Hämatoxylin-Eosin, Unna's Methylenblau, Pyronin-Methylgrün) zeigt ein ausserordentlich gefässreiches, entzündliches Granulationsgewebe; die Gefässe

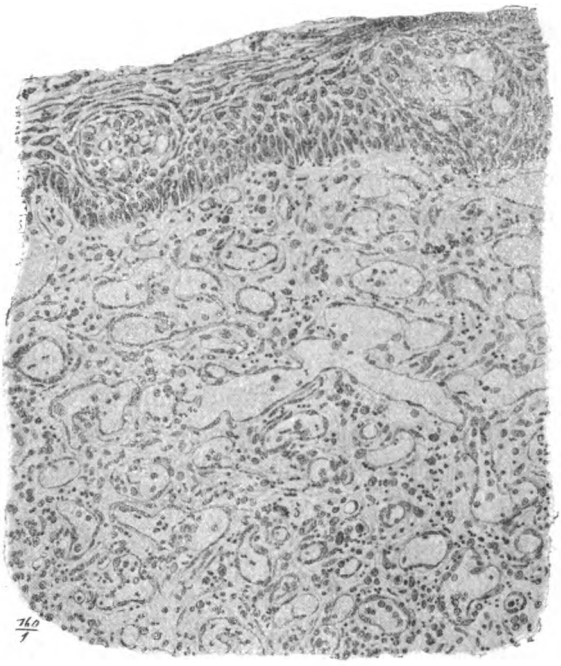

Fig. 2.

sind sehr weit, stellen geradezu lakunäre Räume vor, deren Zwischengewebe stellenweise nicht mehr ausmacht als die Bluträume; dabei besitzen die Gefässe trotz ihrer Weite sehr häufig eine einfache Endothellage als Wand, der manchmal noch eine Lage spärlicher Zellen aufliegt. Die Endothelien sind gross, zeigen grosse helle Kerne; dabei bilden die Zellen manchmal syncytienähnliche Bänder, in denen die Abgrenzung einzelner Zellen unmöglich ist, oder es bilden sich durch Aneinanderlagerung mehrerer Zellen umschriebene, knopfartige Protuberanzen, in

Digitized by Google

denen die einzelnen Elemente sich auch nicht abheben, so dass dieselben Riesenzellen ähnlich erscheinen; sie bilden aber die Wand von Bluträumen. Selten ist es der Fall, dass die grossen Endothelien auf längere Strecken hin doppelt gelagert sind; durch Protoplasma-Ausläufer entstehen Anastomosen mit benachbarten Gefässen, von denen es dahingestellt bleiben mag, ob es neue Gefässanlagen sind; allerdings würde dafür sprechen, dass man ausser den ungleich weiten, buchtigen Hohlräumen stellenweise schmale, mehr gestreckt verlaufende Gefässverbindungen findet, an welchen die Endothelien einen Zug parallel gelagerter, scheinbar spindeliger, aneinandergereihter Zellen



Fig. 3.

bilden; dieselben fallen dadurch auf und würden zunächst auch Spindelzellen entsprechen; ihre Anastomose mit den Endothelien, die Einmündung der schmalen Lumina in die grossen Bluträume lassen aber ihre Natur als junge Gefässbildungen erkennen.

Das Zwischengewebe besteht fast überall aus einer zarten, durchsichtigen, nur wenig streifigen Grundsubstanz, in welcher spärlich rundliche und kurzspindelige oder verzweigte Zellen liegen mit hellen Kernen und bei Pyronin-Methylgrün kaum sichtbarem Protoplasma und zahlreiche bei derselben Färbung leuchtend rot gefärbte Zellen, die durch den dunklen, häufig exzentrisch gelagerten Kern sich als Plasmazellen erweisen.

Digitized by Google

Namentlich erscheint der dem exzentrisch gelagerten Kerne gegenüberliegende Zellrand leuchtend rot. Auch das Unna'sche Methylenblau lässt die Zellen deutlich als Plasmazellen hervortreten; dieselben finden sich sehr zahlreich, stellenweise in dem Grade, dass das ganze Gewebe zwischen den weiten Bluträumen fast nur aus ihnen besteht. Ausser Plasmazellen finden sich noch kleine mononukleare Zellen vom Charakter der Lymphozyten, endlich polynukleare Leukozyten, die aber erst in den oberen und obersten Schichten, sowohl in den Gefässen als im Gewebe reichlicher erscheinen (Fig. 2 und 3).

An einem der untersuchten Gewebstücke grenzt sich ein etwa klein erbsengrosser Knoten dadurch ab, dass er beiderseits durch tief in das Granulationsgewebe vorgeschobene Epithelzapfen und -stränge von der Umgebung geschieden ist und ferner aus einem insofern etwas anders gearteten Gewebe besteht, als die Blutgefässe zwar äusserst zahlreich, aber nicht so weit sind und eine zellreichere Wand besitzen; hier enthält das Zwischengewebe sehr wenig Plasmazellen, stellenweise fehlen solche ganz und es finden sich neben spärlichen Spindelzellen in der zarten Grundsubstanz fast nur mono- und polynukleare Leukozyten. Dadurch, dass fast nur Gefässe das Gewebe zusammensetzen, ist dasselbe nicht unähnlich jungen und wuchernden Anteilen entzündlich affizierter angiomatöser Warzen.

Die Oberfläche der Wucherungen des Zahnfleisches zeigt vielfach noch das geschichtete Plattenepithel, stellenweise bilden dasselbe ziemlich dicke Lagen mit reichlichen unter sich auch anastmosierenden Zapfen und netzartigen Fortsätzen, die sich verschieden tief ins Granulationsgewebe einsenken; stellenweise ist das Epithel sehr dünn oder fehlt vollständig, so über aus dem übrigen Gewebe vordringenden und sich vorwölbenden Höckern und Protuberanzen, wie einer oben als fast nur aus Gefässen bestehend beschrieben ist. An solchen des Epithels entblössten Stellen lagern grosse Mengen von Bakterien, namentlich ein Filz von meist senkrecht zur Oberfläche gelagerten, leicht gebogenen Leptothryxfäden. Nirgends zeigt das Gewebe Ansätze zu einer Narbenbildung; an einigen Schnitten

Digitized by Google

findet sich zentral ein fibröses Gewebe und einige Züge fibrösen Gewebes. Dasselbe ist aber als Rest des ursprünglichen fibrösen Gewebes zu betrachten, das auch durch das Einwachsen neugebildeter Gefässe und das Auftreten von Plasmazellen in ihrer Umgebung in das beschriebene Gewebe umgewandelt wird; dafür spricht, dass das noch vorhandene fibröse Gewebe sehr zellarm ist und als solches an das gefässreiche, fast ausschliesslich von Plasmazellen gebildete entzündliche Gewebe anschliesst, so dass jeglicher Uebergang aus einem an jungen Bindegewebszellen reichen Gewebe fehlt, wie es sich bei beginnender Narbenbildung (Organisation) findet. Auch in den tiefen Anteilen der im gehärteten Präparate noch 0·6 bis 1 Cm. dicken Wucherungen, fehlt jegliche Andeutung einer Narbenbildung, resp. Bindegewebsbildung.

Die Untersuchung von Zahnfleischpräparaten (Hypertrophia gingivae infolge Zahnsteins und infolge Durchbruchs eines permanenten Zahnes) ergab eine weit geringere Gefässwucherung und das Vorhandensein eines an jungen Bindegewebszellen reichen Gewebes.

Ich sehe mich veranlasst, Herrn Prof. Dr. Paltauf für seine ganz besonders liebenswürdige Unterstützung an dieser Stelle noch ergebenst zu danken.

Literatur:

Metnitz: Ueber Zahnfleischwucherung. Wiener zahnärztl. Monatsschrift, 1901.

Arkövy: Gingivitis nudata. Oesterr.-ungar. Vierteljahrsschrift, 1893.

Salter: Tumoren und andere Erkrankungen des Zahnfleisches Uebersetzung aus „Salters Pathology and Surgery", Deutsche Vierteljahrsschrift für Zahnheilkunde, 1877/78.

Treuenfels: Die Entzündung der interdentalen Zahnfleischpapille. Deutsche Monatsschrift für Zahnheilkunde, 1902.

Pons: Ueber die Gingivitis expulsiva und ihre Behandlung.

Teissier: Die Gingivitis expulsiva in ihrer Beziehung zu Diathesen betrachtet. Zahnarzt, 1861.

Parreidt: Lehrbuch der Zahnheilkunde, Leipzig 1907.

Hisey: Ein Fall von enormer Hypertrophie des Zahnfleisches. Korrespondenzblatt für Zahnärzte, 1893.

Digitized by Google

Nachdruck nur mit genauer Quellenangabe gestattet.

Das transparente Dentin.

Aus dem Wiener histologischen Universitäts-Institut (Vorstand: Hofrat Prof. v. Ebner).

Ein Beitrag zur pathologischen Histologie des Dentins von Dr. *Leo Fleischmann*, Zahnarzt in Wien.

(Mit zwei Tafeln.)

Normales Dentin zeigt an der Oberfläche sowohl an Quer- als auch an Längsschliffen in auffallendem Lichte schillernden Seidenglanz und ist auch in dünnen Schliffen undurchsichtig. Der Seidenglanz hängt nach v. Ebner[1] mit der Verlaufsrichtung der Zahnkanälchen und der fibrillären Struktur der Grundsubstanz zusammen. Unter gewissen Umständen geht der Seidenglanz verloren, das Dentin nimmt ein gelbliches hornartiges Aussehen an, wird durchscheinend und in dünnen Schliffen durchsichtig. Dieser Eigenschaft entsprechend nennt man es transparentes oder diaphanes Dentin.

Der Zustand der Transparenz ist regelmässig zu beobachten in den Wurzeln der Zähne alter Individuen; manchmal auch in den Kronen solcher Zähne; weiter bei Karies der Zähne als eine den kariösen Herd in einem gewissen Abstand umgebende Zone; dann in den Kronen stark abgekauter Zähne; endlich (Miller[2]) auch bei Frakturen, Rissen im Zahnschmelz und bei Resorptionen im Dentin.

Das Phänomen der Transparenz gewann erhöhtes und besonderes Interesse, als J. Tomes diese Erscheinung als Beweis von Lebensvorgängen im fertigen Zahnbein hinstellte, während bis dahin das fertig ausgebildete Dentin als „totes

[1] v. Ebner: Histologie der Zähne in Scheffs Handbuch der Zahnheilkunde. Bd. 1.

[2] Miller: Transparenz des Zahnbeins und die Wirkung von Säuren auf den Schmelz. Deutsche Monatsschrift für Zahnheilkunde, 1903.

Digitized by Google

Gewebe" angesehen worden war. Seit diesen ersten Untersuchungen J. Tomes'[1] war es das Ziel der Forschung seitens aller jener, die der Pathologie und pathologischen Histologie der Zähne nähertraten, Natur und Ursache der Transparenz zu ergründen, ohne dass eine Uebereinstimmung — sei es in den Befunden, sei es in deren Deutung — erzielt worden wäre. So kam es, dass im Laufe der letzten Jahrzehnte die verschiedensten Theorien über die Ursache der Transparenz aufgestellt wurden. Jede fand Anhänger; keiner blieben Gegner erspart.

Erst Walkhoff schien durch seine eingehenden Untersuchungen die Frage zur definitiven Lösung gebracht zu haben. Mindestens wurde seine Ansicht über die Transparenz nach dem Zeugnisse Millers in Deutschland allgemein akzeptiert. Miller selbst, zurzeit auf dem Gebiete der Zahnpathologie der angesehenste Forscher, erkennt sie so rückhaltslos an, dass er in seiner letzten Abhandlung[2] zu dieser Frage eine neuerliche Untersuchung nach der histologischen Seite als überflüssige Mühe unterlässt.

Alle Untersucher — auch Walkhoff — haben ihr Augenmerk bei der Erforschung der Transparenz lediglich dem Zustand der Zahnkanälchen und deren Inhalte zugewendet, während die Grundsubstanz nur insoweit Untersuchungsobjekt ward, als einzelne Forscher versucht haben, eine Vermehrung oder Verminderung des Kalkgehaltes derselben festzustellen.

Der Zustand der leimgebenden Ebnerschen Fibrillen der Zahnbeingrundsubstanz im transparenten Dentin wurde bisher nicht beachtet. Diese auffallende Lücke auszufüllen und eine eventuelle Zustandsänderung der Fibrillen bei der Transparenz festzustellen, war ursprünglich der Plan dieser Arbeit. Im Verlauf meiner zu diesem Zweck vorgenommenen Untersuchungen gelangte ich jedoch zur Kenntnis einiger Tatsachen, die sich mit der Walkhoffschen Ansicht nicht in Einklang bringen

---

[1] J. Tomes: Ein System der Zahnheilkunde. (Deutsch von Zur Nedden.) Leipzig 1861.

[2] l. c.

Digitized by Google

liessen, und die so die unmittelbare Veranlassung wurden, dass ich die Gesamtveränderungen bei der Transparenz in den Bereich meiner Untersuchungen zog. Betrachtet man einen Schliff durch trockenes normales Dentin im Mikroskop, so sieht man, dass die Zahnkanälchen bis in die feinsten Fiederchen hinein mit Luft gefüllt sind und sich dadurch von der Grundsubstanz aufs deutlichste abheben. In einem Schliff durch transparentes Dentin sieht man, dass die Kanälchen nicht mit Luft gefüllt sind und dass sie sich von der Grundsubstanz nur undeutlich abheben. Das Bestreben aller Autoren war daher darauf gerichtet, den Umstand zu eruieren, der im transparenten Dentin den Lufteintritt in die Kanälchen verhindert, bzw., der den Unterschied der Brechungsexponenten zwischen Grundsubstanz und Inhalt der Kanälchen so verändert, dass diese beiden Gebilde sich um so vieles undeutlicher voneinander abheben, als im normalen Dentin.

Normalerweise bricht der Inhalt der Zahnbeinkanälchen das Licht viel schwächer als das die Kanälchen umgebende Medium, die Grundsubstanz. Die Annäherung der beiden Brechungsexponenten, bzw. die Verminderung ihrer Differenz kann erfolgen: durch eine Verstärkung des Brechungsvermögens des Kanalinhaltes oder durch eine Schwächung des Brechungsvermögens der Grundsubstanz. Beide dieser Möglichkeiten fanden Anhänger. Die Verteidiger der zweiten, dass die Grundsubstanz schwächer lichtbrechend geworden sei, sehen die Ursache davon in einer teilweisen Entziehung der Kalksalze. Die anderen, die Verteidiger der ersten Möglichkeit, nehmen an, dass der Inhalt der Kanälchen stärker lichtbrechend wurde, indem die weiche Zahnfaser innerhalb der Kanälchen eine Aenderung ihres Zustandes erfährt. Während die Kalkentziehung der Grundsubstanz ein einfacher chemischer Prozess ist, der auch durch von aussen kommende Umstände bewirkt werden kann, setzt die Umwandlung des protoplasmatischen Zellausläufers, der Zahnfaser, Lebensvorgänge in dieser selbst voraus.

Dementsprechend sehen die einen in der Transparenz lediglich die Folgen einer chemischen Reaktion, die anderen

Digitized by Google

die Folgen eines Lebensvorganges, eine „vitale Erscheinung". Der Begründer der „vitalen" Theorie der Transparenz ist, wie bereits erwähnt, J. Tomes.

Tomes[1] sieht die Ursache der Transparenz in einer „Konsolidation der Zahnbeinfibrillen (Tomessche Fasern) innerhalb der Röhren. Dadurch obliterieren diese und machen ihren Umriss dunkel." Die Konsolidation der Fasern führt Tomes auf ihre Verkalkung zurück. Am besten seien die konsolidierten Fasern zu sehen, wenn man einen Zahn nimmt, in welchem die Karies nur langsame Fortschritte macht. „Schneidet man mit einem scharfen Messer von der missfärbigen Partie eines solchen Zahnes in gleicher Richtung mit dem Verlauf der Zahnbeinröhrchen, so kann man die verkalkten Fibrillen im Innern der Röhre in Stücke gebrochen sehen, andere auf der Oberfläche oder an einem Ende des Schnittes herausragend." An Schliffen durch senile transparente Wurzeln sah Tomes nur, dass die Kanälchen keine Luft enthielten. Ohne weitere Untersuchungen und ohne weitere Beweisführung dehnt er seine Ansicht von der Verkalkung der Fasern, die er an Schliffen durch kariöses Material gewonnen hat, auch auf die senile Transparenz aus.

So bestechend auch die Tomessche Theorie erscheint, so wurde sie von ihrem Begründer doch nicht genügend durch tatsächliche Befunde gestützt, um in der Folge nicht teils angefochten, teils abgelehnt zu werden. Denn tatsächlich ist Tomes den Beweis für seine Behauptung, dass die Fasern im transparenten Dentin verkalkt sind, schuldig geblieben. Er gründet seine Ansicht — abgesehen von der Tatsache, dass die Kanälchen im transparenten Dentin luftleer sind — auf die Ergebnisse des vorhin zitierten Versuches und bildet ein auf diese Weise gewonnenes Präparat in Fig. 130 seines zitierten Buches ab. Dieses Präparat entstammt aber nicht transparentem, sondern kariösem Dentin. Tomes sagt das ja selbst, indem er darauf hinweist, dass man den Schnitt durch die „missfärbige Partie" eines kariösen Zahnes führen

[1] l. c.

Digitized by Google

soll. Schon der Umstand, dass es sich um schneidbares Material (ohne vorhergegangene künstliche Entkalkung) handelte, ist beweisend, dass das Dentin kariös war. Die transparente Zone, die immer in einiger Entfernung von dem durch Karies erweichten Herd gelegen ist, ist nie missfärbig, nie erweicht, also auch nicht schneidbar. Tomes hätte also bestenfalls nur den Nachweis erbracht, dass im erweichten kariösen Dentin die Fasern verkalkt sind — aber auch das ist nicht richtig, denn die in Fig. 130 abgebildeten, über den Rand herausragenden Gebilde sind nicht verkalkte ehemals weiche Fasern, als die Tomes sie deutet, sondern die mit ihrer Scheide isolierten Kanälchen.[1]

Magitôt[2] schliesst sich im Prinzipe der Tomesschen Ansicht an, ohne aber neue Beweisgründe für deren Richtigkeit beizubringen. Er stellt die Hypothese auf, dass die Pulpa bei kariösen Prozessen ein verkalkendes Exsudat liefere, welches die Kanälchen erfüllt und sich unter Umständen auch an der Innenfläche der Pulpahöhle niederschlägt. Hier liegt augenscheinlich eine Verwechslung mit Sekundärdentin vor. Transparenz, die nicht als Begleiterscheinung der Karies, sondern aus anderen Ursachen auftritt, erwähnt er überhaupt nicht.

Desgleichen tun dies Neumann[3] und Hertz[4] nicht. Die transparente Zone beim kariösen Herd sehen sie als eine vitale Erscheinung an, ohne jedoch weiter auszuführen, wie sie sich diesen vitalen Prozess, beziehungsweise dessen Folgen vorstellen. Neumann gibt übrigens an, dass er den diaphanen Hof nur in einem einzigen Falle, Hertz, dass er ihn in jedem vierten bis fünften Falle von Karies gefunden habe. Tatsächlich findet man ihn immer, wenn die Pulpa noch vorhanden und nicht geschädigt ist und eine genügend dicke Zone intakten Dentins zwischen Pulpahöhle und kariösem Herd vorhanden ist.

---

[1] Man vergleiche Römer: Zahnhistologische Studie, Freiburg 1899, und Fleischmann: Ueber Bau und Inhalt der Dentinkanälchen. Archiv für mikroskopische Anatomie, Bd. 66. 1905.

[2] Magitôt: Traité de la Carie dentaire, 1867.

[3] Neumann: Archiv für klinische Chirurgie, Bd. VI.

[4] Hertz: Ueber Zahnkaries. Virchows Archiv, Bd. XLI.

Digitized by Google

Th. Leber und J. B. Rottenstein[1] bestreiten, dass die Transparenz die Folge eines vitalen Prozesses sei — das Phänomen käme lediglich durch Entkalkung der Grundsubstanz zustande. Die beiden Autoren untersuchten nur kariöses Material. Eine wesentliche Stütze für ihre Ansicht fanden sie in dem Umstande, dass Transparenz sich auch bei Karies von natürlichen Zähnen vorfindet, die, an Platten befestigt, im Munde getragen wurden, bei denen also jede Lebenserscheinung ausgeschlossen ist. Verkalkung der Fasern haben sie wohl gesehen, doch halten sie die Erklärung der Transparenz, die Tomes und Magitôt dadurch gegeben, für nicht zutreffend. Nach ihren Befunden wären nämlich die verkalkten Fasern nicht überall in der durchscheinenden Substanz zu sehen; doch erhellt aus der Beschreibung ohne weiteres, dass die beiden Autoren nicht den transparenten Hof um den kariösen Herd, sondern diesen selbst im Auge hatten. Bezüglich der Transparenz bei Karies natürlicher Zähne, die, an Platten befestigt, im Munde getragen wurden, verweise ich auf die Arbeit Millers[2], da ich über eigene Untersuchungen mangels eines geeigneten Materials nicht verfüge. Miller hat gezeigt, dass Transparenz in solchen Fällen nur dann zu beobachten ist, wenn die ersten Anzeichen der Karies zu einer Zeit aufgetreten waren, in der der Zahn sich noch an seinem natürlichen Platze im Munde befand. Desgleichen betonte Miller den tiefgreifenden Unterschied zwischen transparentem und entkalktem Dentin in deren Verhalten gegenüber Farbstoffen. Transparentes Dentin färbt sich nie; entkalktes sehr leicht und mit verschiedenen Farbstoffen. Miller fand, dass nach ganz kurzer Einwirkung einer verdünnten Säure auf Dentin sich diese Stelle später sofort kenntlich machen lasse durch ihre leichte Färbbarkeit mit Eosin.

Wedl[3] kam auf Grund seiner Untersuchungen zu ganz andern Resultaten als alle vorgenannten Forscher. Ehe ich

[1] Th. Leber und J. B. Rottenstein: Untersuchungen über die Karies der Zähne. Berlin 1867.

[2] l. c.

[3] C. Wedl: Pathologie der Zähne. Leipzig 1870. II. Auflage, herausgegeben von v. Metnitz und v. Wunschheim. Leipzig 1901.

Digitized by Google

diese Resultate hier wiedergebe, möchte ich auf den fundamentalen Unterschied hinweisen, der zwischen Wedls Auffassung des normalen Baues der Dentinkanälchen und jener Tomes' besteht. Nach der Tomesschen, von Neumann[1] weiter ausgebildeten Lehre gibt es innerhalb der Scheiden solide protoplasmatische Gebilde, die Tomesschen Fasern oder Zahnfasern[2]. Wedl dagegen steht auf dem Standpunkt, dass die Zahnbeinfasern oder Dentinzellenfortsätze, die innerhalb der Zahnröhrchen verlaufen, aus einer resistenten peripheren Zone und einer zentralen zähflüssigen beständen. Er identifiziert also die Tomessche solide Faser mit seinen hohlen Dentinzellenfortsätzen. Auf Grund der von ihm beobachteten Tatsache, dass in trockenen Schliffen durch transparentes Dentin die Kanälchen keine Luft enthalten, stellt er sich im Sinne seiner anatomischen Anschauungen zwei Fragen: sind die Dentinzellenfortsätze im transparenten Dentin überhaupt vorhanden, und wenn, sind dieselben imbibitionsfähig? Er bejaht die Fragen. Die erste, weil er nach Behandlung mit verdünnter Salzsäure die Dentinzellenfortsätze im transparenten Dentin deutlich hervortreten sah; die zweite, weil es ihm gelang, diese Fortsätze mit karminsaurem Ammoniak und Essigsäurebehandlung zur Darstellung zu bringen. Aus diesen beiden Gründen weist er die von Tomes aufgestellte Theorie von der Verkalkung der Fibrillen zurück. Tatsächlich ist Wedl aber zu dieser Zurückweisung nicht berechtigt; denn der Umstand, dass die Fortsätze nach Säurebehandlung sichtbar und imbibitionsfähig sind, spricht weit eher für die Richtigkeit der Tomesschen Ansicht, dass es sich um Verkalkungen handle, als gegen sie. Wedl erklärt die Transparenz auf folgende Weise: „Man kann annehmen, dass die seneszierenden Fortsätze ebenso wie andere alternde Gewebe ihr Quellungs-

[1] Neumann: Beitrag zur Kenntnis des normalen Zahnbein- und Knochengewebes. Leipzig 1863.

[2] Bezüglich der historischen Entwicklung dieser Lehre verweise ich, um hier nicht vom Gegenstande abzuschweifen, auf Römer: Zahnhistologische Studie; Walkhoff: Lehrbuch der Histologie der Zähne, und Fleischmann: Ueber Bau und Inhalt der Dentinkanälchen.

Digitized by Google

vermögen mehr oder weniger eingebüsst haben, ihre zentrale zähflüssige Substanz verschwunden sei und sie überhaupt mit der sie einschliessenden Wand des Zahnröhrchens derartig fest verbunden seien, dass der Eintritt der atmosphärischen Luft überhaupt nicht mehr möglich sei". Die Wedlsche Theorie steht und fällt vor allem mit der Richtigkeit der histologischen Grundanschauungen ihres Autors. Nachdem diese als unrichtig erwiesen wurden, entbehrt die Theorie ihrer Grundlage.

Nach Baume[1] ist primär jedenfalls eine Verminderung des Kalkgehaltes die Ursache der Transparenz. Die Wirkung dieser Verminderung auf die Zahnkanälchen schildert Baume in folgender Weise: „Durch die Entziehung der Kalksalze kommt es zu einer Quellung der Grundsubstanz, die ihrerseits Verquellungen der Kanälchen und eine Schrumpfung der Fasern herbeiführt." Die Verquellung der Kanälchen und die Schrumpfung der Fasern wären also die unmittelbare Ursache, die das Phänomen der Transparenz hervorruft. Ursache der Kalkentziehung sollen bei Karies Säuren, bei der senilen Transparenz ein auf das Dentin einwirkendes Sekret der Pulpa sein. Die Annahme dieses Pulpasekretes ist eine ganz willkürliche, durch keine einzige Tatsache begründet. Doch abgesehen davon; eine teilweise oder auch gänzliche Entkalkung von Dentin führt nie zu einer Verengerung der Zahnbeinkanälchen — davon kann man sich hundertfältig überzeugen bei der künstlichen Entkalkung des Dentins, wie sie vorgenommen wird um Dentin schneidbar zu machen.

Walkhoff[2] kommt auf Grund seiner Untersuchungen unter Zurückweisung aller bisher aufgestellten Theorien zu folgendem Schlusse:

„Das transparente Dentin ist der Ausdruck einer vitalen, physiologischen Tätigkeit der Zahnfasern, welche normales

---

[1] R Baume: Lehrbuch der Zahnheilkunde. II. Auflage. Leipzig 1885.

[2] Walkhoff: Mikroskopische Untersuchungen über pathologische Veränderungen des Dentins. Deutsche Monatsschrift für Zahnheilkunde, 1885. — Neue Untersuchungen über die Pathohistologie des Dentins. Deutsche Monatsschrift für Zahnheilkunde, 1892. — Die normale Histologie menschlicher Zähne. Leipzig 1901.

Digitized by Google

Zahnbein in normaler Weise auf Kosten ihrer eigenen Grösse produzieren".

Walkhoff ist also der Ansicht, dass nicht eine Verkalkung der Fibrillen, sondern eine fortschreitende Neubildung von Zahnbeingrundsubstanz seitens der Faser innerhalb der Kanälchen die Transparenz herbeiführe.

Die Untersuchungen Walkhoffs waren sehr eingehend. Ich werde auf dieselben nach der Erörterung meiner eigenen Ergebnisse noch ausführlich zurückkommen und unterlasse es deshalb, um Wiederholungen zu vermeiden, an diesem Orte dazu Stellung zu nehmen.

Wellauer[1] hat im Gegensatze zu Walkhoff nur kariöses Material untersucht; er sieht als Ursache der dabei auftretenden Transparenz eine Konkurrenz mehrerer Umstände an: 1. teilweise Entziehung des Kalkgehaltes der Grundsubstanz, 2. zeitweise Infiltration der Zahnbeinfasern mit Kalksalzen in Lösung und 3. teilweise oder gänzliche Verkalkung der Fasern. Für die unter Punkt 1 und 2 genannten Umstände erbringt er keine beweisenden Gründe. Punkt 3 erläutert er in einer Fussnote, aus der sich ergibt, dass er Walkhoffs Ansicht einfach akzeptiert hat. Wellauer sagt nämlich, dass unter teilweiser oder gänzlicher Verkalkung, die „Ablagerung neuer Grundsubstanz an die Wände mit Einlagerung von Kalksalzen und infolge dieses Vorganges Verkleinerung der Fibrillen selbst" zu verstehen seien.

Miller[2] schliesst sich Walkhoff vollständig an.

Biro[3] gibt seiner Ansicht, ohne sich auf irgend welche Befunde zu berufen, dahin Ausdruck, dass die transparente Zone im kariösen Dentin eine Säurewirkung sei. Die Transparenz des senilen Zahnbeines führt er auf eine Verkalkung der Fasern zurück, welche die Folge einer Ernährungsstörung sein soll.

---

[1] Wellauer: Handbuch der Zahnheilkunde von Scheff, I. Auflage, 1892.

[2] Miller: Die Mikroorganismen der Mundhöhle. II. Auflage, 1892.

[3] Biro: Ueber die prädisponierenden Ursachen der Karies. Oesterr.-ungar. Vierteljahrsschrift für Zahnheilkunde, 1898.

Digitized by Google

Miller[1] wendet sich in seiner letzten Arbeit neuerdings gegen alle Autoren, insbesondere gegen Bennett[2], die in der letzten Zeit gegen die vitale Theorie der Transparenz aufgetreten sind. Ich habe schon gelegentlich der Erwähnung der Arbeit von Leber und Rottenstein auf diese Abhandlung Millers hingewiesen. Miller erörtert und widerlegt hier in der eingehendsten Weise alle von den Gegnern der vitalen Theorie vorgebrachten Einwände auf Grund sorgfältiger Versuche. Nach ihm gibt es in toten, pulpalosen Zähnen keine Transparenz mehr. Er hat damit wohl endlich die rein chemische Theorie der Transparenz definitiv erledigt und den Sieg der vitalen besiegelt.

Damit ist aber für die Lösung der ganzen Frage noch nicht alles getan. Denn wie sich aus der vorstehenden Literaturübersicht ergibt, ist auch unter den Anhängern der vitalen Theorie alles eher als Uebereinstimmung vorhanden. Ein Umstand, der daran gewiss mit Schuld trägt, ist das oft nicht einwandfreie Untersuchungsmaterial. Zumeist (ich habe darauf immer speziell aufmerksam gemacht) wurde die Transparenz in Untersuchung gezogen, soweit sie als Begleiterscheinung der Karies auftritt. Und zwar wurde die Untersuchung nicht auf den diaphanen Hof, der in einer gewissen Entfernung vom kariösen Herd gelegen ist, beschränkt, vielmehr verwendeten einzelne Forscher auch ein Gutteil des Herdes selbst. Im Verlauf des kariösen Prozesses kommt es, ehe der vollständige Gewebszerfall eintritt, durch Säureeinwirkung zur Entkalkung des Gewebes. Solches teilweise oder vollständig entkalktes Dentin hat ein mattes, durchscheinendes Aussehen und könnte daher auch als transparent bezeichnet werden. Tatsächlich unterscheidet es sich aber von dem gelblichweissen, hornartigen Aussehen der eigentlich transparenten Zone schon makroskopisch sehr deutlich. Auch das histologische Bild ist ein

---

[1] Miller: Ueber die Transparenz des Zahnbeines. Deutsche Monatsschrift für Zahnheilkunde, 1903.

[2] Bennett: Zitiert nach Miller. (Transact. der Odont. Soc. of Great-Britain. Vol. 28, pag. 40.)

Digitized by Google

ganz anderes. Trotz des Durchscheinens sind dort die Kanälchen vorhanden und deutlich sichtbar. Es ist eher das Bild, wie es normales, künstlich entkalktes Dentin bietet. Jedenfalls ist dieses „durchscheinende" Dentin sorgfältig von der eigentlichen transparenten Zone zu unterscheiden. Natürlich müssen diese Partien bei der Untersuchung, wenn es die Transparenz gilt, vollständig ausser Spiel bleiben.

Wiewohl an der Identität der Transparenz im Gefolge des Seniums und jener im Gefolge der Karies wenigstens in histologischer Beziehung Zweifel nicht gehegt wurden (mit Ausnahme von Biro,[1] der übrigens die ganze Frage nur streift und keine tatsächlichen Gründe anführt), halte ich es doch für empfehlenswert, beide Arten getrennt zu untersuchen, schon aus dem Grunde, um Identität oder Verschiedenheit sicher und endgiltig feststellen zu können.

Die Untersuchungen, über die ich im folgenden berichte, erstrecken sich lediglich auf transparentes Dentin in senilen Zähnen. Alle Schlussfolgerungen gelten demgemäss, wie ich schon hier vorweg bemerke, zunächst nur für dieses Zahnbein. Es wird erst Sache weiterer Untersuchungen sein, festzustellen, wie weit sich die Schlussfolgerungen auch auf die Transparenz aus anderen Ursachen ausdehnen lassen.

Ich untersuchte möglichst dünne, verschieden orientierte Schliffe durch frische, ferner durch in Formalin fixierte und konservierte und endlich durch trockene Zähne, sowie Schnitte durch entkalktes Material.

I. Verhalten der Zahnbeingrundsubstanz bei der Transparenz.

Seit den Untersuchungen v. Ebners[2] wissen wir, dass die Elementarteile der Zahnbeingrundsubstanz leimgebende Fibrillen sind, die, zu Bündeln vereinigt, durch eine Kittsubstanz zusammengehalten werden; ferner, dass die Ablagerung der

[1] Biro: l. c.

[2] v. Ebner: Ueber den feineren Bau der Knochen. Sitzungsbericht der kaiserl. Akademie der Wissenschaften, Wien, Bd. 72, III. Abteilung.

Digitized by Google

Kalksalze bei der Verkalkung des Dentins in diese Kittsubstanz hinein erfolgt, während die Fibrillen frei von Kalk bleiben; und endlich, dass die Fibrillen im allgemeinen senkrecht auf die Kanälchen und parallel zu den Wänden des Zahnes verlaufen.

Eine Veränderung der Grundsubstanz bei der Transparenz wäre nun in dem Sinne denkbar, dass es zu einer Vermehrung der Kalksalze kommt, indem die Ablagerung derselben nicht nur in die Kittsubstanz zwischen die Fibrillen, sondern in die Fibrillen selbst stattfindet, dass es sich also um eine Verkalkung der leimgebenden Fibrillen selbst handelt. Versuche, die Miller unternommen hat und die der quantitativen Bestimmung des Kalkgehaltes im transparenten Dentin galten, haben ergeben, dass eine wenn auch geringe Vermehrung des Kalkgehaltes vorhanden ist. Dieses Untersuchungsergebnis, das ja von vorneherein für die geäusserte Vermutung sprechen würde, erlaubt aber keine weiteren Schlüsse, weil ja die Vermehrung der Kalksalze auch eine Folge der vermehrten Kalkablagerung in die Kanälchen sein könnte.

Eine sichere Entscheidung dieser Frage lässt sich mittels derselben Methode treffen, mittels der v. Ebner seine Entdeckungen machen, bzw. beweisen konnte. Verascht man einen Schliff durch Dentin auf einem Platinblech oder hält man ihn bei 130° durch mehrere Stunden in Wasser, so gehen die leimgebenden Fibrillen zugrunde und an ihre Stelle treten am trockenen Schliffe feine luftführende Röhrchen. Fände nun im transparenten Dentin tatsächlich eine Verkalkung der leimgebenden Fibrillen statt, so dürften nach der Veraschung eines Schliffes durch solches Dentin keine luftführenden Röhrchen mehr auftreten. Macht man diesen Versuch, so überzeugt man sich leicht, dass die feinen Röhrchen genau so zu beobachten sind wie im normalen Dentin.

Die leimgebenden Fibrillen der Grundsubstanz erleiden also bei der Transparenz keine nachweisbare Veränderung.

Bestätigt wird dieser Befund durch die Ergebnisse der Untersuchung eines Schliffes durch transparentes Dentin im

Digitized by Google

polarisierten Lichte, insoferne das Verhalten der Fibrillen dasselbe ist, wie im normalen Dentin. Auch in transparentem Dentin sind die Fibrillen positiv einachsig doppeltbrechend mit der Längsrichtung entsprechender optischer Achse, und es zeigt sich bei gleicher Dicke vergleichbarer Schliffe kein merklicher Unterschied in der Interferenzfarbe.

II. Verhalten der Zahnkanälchen bei der Transparenz.

An Schliffen durch senile Wurzeln bemerkt man, dass im allgemeinen die der Pulpahöhle benachbart gelegenen Teile des Dentins noch normale Beschaffenheit zeigen, während die peripheriewärts gelegenen Teile transparent sind. Der Uebergang des normalen Dentins in das transparente ist in den verschiedenen Horizontalebenen der Wurzel kein gleichmässiger und regelmässiger, wiewohl im grossen und ganzen eine zunehmende Verbreiterung der transparenten Zone gegen die Spitze der Wurzel hin statt hat, so dass die Spitze selbst häufig nur aus transparentem Dentin besteht. An radialen Längsschliffen durch eine solche Wurzel sieht man infolge des ungleichmässigen Fortschreitens der Transparenz in den verschiedenen Horizontalebenen die Grenze zwischen normalem und transparentem Dentin nicht geradlinig, sondern zickzackförmig verlaufen (Fig. 1). Die Zacken des normalen und transparenten Dentins greifen wie die Zähne zweier Zahnräder ineinander.

Betrachtet man einen solchen radialen Längsschliff durch eine trockene Wurzel im Mikroskop in durchfallendem Lichte, so erscheinen die Kanälchen mit ihren Aesten und Fiederchen im Bereich des normalen Dentins dunkel; der Raum zwischen den Kanälchen (die Grundsubstanz), sowie das gesamte transparente Dentin (Kanälchen und Grundsubstanz) hell. In auffallendem Lichte ändert sich das Bild total. Die Kanälchen des normalen Dentins erscheinen hell, silberglänzend; alles andere dunkel.

Während also im normalen Dentin die weiche Inhaltsfaser des Kanälchens beim Trocknen zugrunde geht und an ihre Stelle Luft tritt, besitzen im transparenten Dentin

Digitized by Google

die Kanälchen einen Inhalt, der durch das Trocknen nicht alteriert wird und der die Lichtung der Kanälchen so ausfüllt, dass die atmosphärische Luft keinen Zutritt hat.

Ebenso wie mit der Luft, verhält es sich auch mit Farbstoffen. Bringt man einen Schliff durch normales Dentin z. B. in Safranin, so dringt der Farbstoff in die Kanälchen ein und färbt sie tiefrot. Transparentes Dentin bleibt völlig ungefärbt. Dabei ist hier zu betonen, dass es für den Erfolg der Färbung ganz gleichgiltig ist, ob man Schliffe durch ganz frische, durch konservierte oder trockene Zähne nimmt.

Die die Kanälchen im transparenten Dentin erfüllende Inhaltsmasse bedingt, dass jene sich nicht so deutlich und in die Augen fallend von der Grundsubstanz abheben, wie im normalen. Immerhin kann man den Verlauf der Kanälchen aber auch im transparenten Dentin genau verfolgen. Nur an einzelnen Stellen, insbesondere in der Peripherie nahe der Körnerschicht kann man von den Kanälchen nichts mehr wahrnehmen; das Dentin sieht hier vollständig homogen aus.

In den übrigen Partien erscheinen die Kanälchen als die Grundsubstanz durchziehende Bänder; bei hoher Einstellung dunkel mit hellen Säumen; bei tiefer Einstellung hell mit dunkeln Säumen, doch heben sich die Bänder beiweitem nicht so deutlich ab, wie etwa die normalen Kanälchen (Fig. 2).

Daraus ergibt sich unmittelbar, dass die Füllmasse der Kanälchen schwächer lichtbrechend ist als das die Kanälchen umgebende Medium, die verkalkte Grundsubstanz, dass sie aber immerhin stärker lichtbrechend ist, als der normale Inhalt der Kanälchen. Die Bänder haben einen scheinbar gestreckteren, geradlinigeren Verlauf als die Kanälchen des normalen Dentins. Dass man bei der Betrachtung diesen Eindruck gewinnt, ist eine Folge einerseits des Umstandes, dass sich die Bänder nicht so deutlich von der Grundsubstanz abheben, wie die normalen Kanälchen; anderseits auch des Umstandes, dass die Seitenäste und Seitenfiederchen im transparenten Dentin vollständig verschwinden.

Digitized by Google

Aus der Tatsache, dass in trockenen Längsschliffen durch die Kanälchen nirgends Luft wahrgenommen werden kann (Fig. 1 und 2), ergibt sich, dass hier kein Hohlraum vorhanden sein kann, dass die Kanälchen kein Lumen mehr besitzen, also im frischen Zustande auch keine Fasern besitzen können. Der eventuelle Einwand, dass die Lumina der Kanälchen so minimale wären, dass aus diesem Grunde beim Eintrocknen der Fasern Luft nicht einträte, ist hinfällig, wenn man in Betracht zieht, dass in normalem Dentin in trockenen Zähnen die Luft auch in die allerfeinsten Endverzweigungen und Seitenfiederchen eindringt und dort wahrzunehmen ist.

Die Transparenz des Dentins setzt also eine vollständige Aufhebung des Lumens der Kanälchen voraus. Damit soll aber nicht gesagt sein, dass im transparenten Dentin nicht ein oder das andere Kanälchen ein Lumen besitzen und lufthältig sein kann Es kommt nicht gar so selten vor, dass ein einzelnes normales oder mehr minder verengtes luftführendes Kanälchen innerhalb ganz luftleerer Umgebung verläuft (Fig. 2). Solange solche Kanälchen vereinzelt oder nur in verschwindender Minderheit vorhanden sind, gewährt das Dentin noch immer den Eindruck der vollständigen Transparenz.

In Präparaten, in denen die Kanälchen im Querschnitt getroffen sind, findet man selten nur transparentes Dentin. Solche Querschnitte erhält man, wenn man tangentiale Längsschliffe durch die Wurzel anfertigt, also Schliffe in Ebenen, die senkrecht stehen auf der Ebene, in der z. B. das in Fig. 1 abgebildete Präparat liegt.

Geht dieser Schliff durch eine Ebene, die jene, in der Fig. 1 liegt, in der Linie AB schneidet, so wechseln transparente und normale Zonen, und man findet die quer getroffenen Kanälchen zum Teil mit noch erhaltenem, zum Teil ohne Lumen. Da, wie sich später noch ergeben wird, die Verengerung der Kanälchen eine allmähliche ist und in den einzelnen Kanälchen in verschiedener Entfernung von der Pulpahöhle beginnt, so werden an Querschnitten die erhaltenen Lumina auch nicht gleich weit sein, d. h. die Durchmesser derselben verschieden gross sein. Geht der Schliff durch eine

Digitized by Google

Ebene, welche jene in Fig. 1 in der Linie *CD* schneidet, so werden die kronenwärts gelegenen Teile des Schliffes transparentes, die wurzelwärts gelegenen normales Dentin enthalten. Aus dieser Betrachtung ergibt sich, dass man bei der Beurteilung von Querschliffen durch die Kanälchen grosse Vorsicht walten lassen muss.

Färbt man solche Querschliffe mittels Safranin, so erhält man insoferne instruktive Bilder, als überall, wo noch ein Lumen in den Kanälchen vorhanden ist, Farbstoff eindringt. Betrachtet man einen trockenen ungefärbten Querschliff (durch die Kanälchen) trocken im Mikroskop, so sieht man, dass sich Kanälchen, welche kein Lumen mehr enthalten, nur äusserst undeutlich von der Grundsubstanz abheben; ja, wir sind, wenn der Schliff nicht ausgezeichnet poliert ist, oft nicht in der Lage, sie überhaupt zu erkennen. Bettet man einen solchen Schliff nach der Methode von Kruckenberg[1] in hartem Kanadabalsam ein, so wird der Unterschied zwischen den ausgefüllten Kanälchen und der Grundsubstanz schon deutlicher.

Der Uebergang von der Norm bis zum Verschluss des Lumens, also bis zur vollständigen Obliteration, vollzieht sich im einzelnen Kanälchen allmählich, wenn auch nicht immer auf dieselbe Weise. Man sieht die verschiedenen Uebergangsformen am häufigsten natürlich an der Grenze zwischen normalem und transparentem Dentin; hin und wieder aber auch an einzelnen Kanälchen mitten im transparenten Dentin. Ich habe gerade solche Stellen für die photographische Reproduktion gewählt, weil sich hier das einzelne Kanälchen von der veränderten Umgebung besonders deutlich abhebt. Die verschiedenen histologischen Bilder sind in Fig. 2 bis 6 wiedergegeben. Man sieht das einemal, wie das mit Luft gefüllte Kanälchen sich allmählich und gleichmässig verengt. Die sonst annähernd parallel verlaufenden Begrenzungslinien der Kanälchen werden konvergent, bis an Stelle des dunkeln Kanälchens das früher geschilderte Band tritt (Fig. 2).

---

[1] Vgl. J. Schaffer in Enzyklopädie der histologischen Technik „Knochen und Zähne".

Digitized by Google

An einer andern Stelle sieht man das mit Luft gefüllte Kanälchen sich nicht gleichmässig und allmählich verengern, sondern engere und weitere Stellen in unregelmässiger Aufeinanderfolge abwechseln. Die Kanalwandung ist dann wie mit Erhabenheiten und Vertiefungen versehen (Fig. 3).

Sind diese Erhabenheiten an einander gegenüberliegenden Stellen der Wandungen, und stossen sie zusammen, so kommt es stellenweise zu vollständigem Verschluss des Kanälchens. Es sieht dann aus, als wäre dieses durch quergestellte Septen mehrfach abgeteilt (Fig. 4, 5 und 6). Die zwischen zwei solchen Septen ausgesparten Räume sind zylindrisch, oder mehr der Kugelgestalt sich nähernd, oder auch ganz unregelmässig. Sie sind an trockenen Schliffen mit Luft gefüllt. Manchmal liegen kugelförmige, mit Luft gefüllte Hohlräume rosenkranzförmig innerhalb eines Kanälchens angeordnet. Die Kugeln werden dabei oft gegen die Peripherie des Dentins zu immer kleiner, bis das Lumen des Kanälchens vollständig geschwunden ist. Das sind dann die schon lange bekannten „Körnerreihen".

Aus der Deutung dieser Bilder ergibt sich, dass es sich in allen Fällen um eine Verengerung oder Verlegung des Lumens der Kanälchen handelt, die hervorgerufen wird durch eine unter verschiedenen Formen erfolgende Ablagerung einer festen Substanz, bis im extremen Fall das ganze Kanälchen davon erfüllt und das Lumen total aufgehoben ist.

Doch muss es bis zu diesem Extrem nicht immer kommen. Das ergibt sich einerseits aus dem bereits erwähnten Umstande, dass man vereinzelte Kanälchen mit gut erhaltenem oder auch verengtem Lumen innerhalb ganz transparenter Umgebung findet; anderseits daraus, dass es Kanälchen ebenfalls innerhalb transparenter Umgebung gibt, die nur stellenweise noch mit der Substanz erfüllt sind, stellenweise noch ein Lumen besitzen. Einzelne Kanälchen bleiben also dauernd in dem Uebergangsstadium.

Die nächste Frage, die sich ergibt, ist die nach der Natur der die Kanälchen erfüllenden Substanz. Bisher haben wir nur erfahren, dass ihr Lichtbrechungsvermögen etwas schwächer ist als das der verkalkten Zahnbeingrundsubstanz

Digitized by Google

und dass sie sich gegen Farbstoffe refraktär verhält. Weitere Untersuchungen lehren, dass die Substanz gegen Säuren sehr empfindlich ist. Behandelt man einen Schliff durch transparentes Dentin mit verdünnten Säuren, so kommen die Lumina der Kanälchen wieder deutlich zum Vorschein, das Dentin gleicht wieder völlig normalem, und der Inhalt der Kanälchen, gleichviel, ob er dieselben ganz oder nur teilweise, wie in den Uebergangsformen, erfüllt hat, schwindet (Fig. 7).

Die Füllungsmasse der Kanälchen ist also in Säuren leicht löslich. Durch Alkalien wird die Substanz nicht angegriffen.

Um die Substanz im Inneren der Kanälchen Farbstoffen zugänglich zu machen und sie so zur Darstellung bringen zu können, empfahl mir Herr Prof. Schaffer, einen Schliff mittels eines sauren Salzes, etwa mit einer 5 prozentigen Alaunlösung zu beizen und darnach mittels Delafields Hämatoxylin zu färben. Ich habe diese Methode angewendet. Ein Schliff durch transparentes Dentin wurde in eine 5 prozentige Alaunlösung gebracht; nach 2 Stunden wurde er herausgenommen, in destilliertem Wasser gut gewaschen und für 24 Stunden in stark verdünnte Delafieldsche Hämatoxylinlösung eingelegt. Ein grosser Teil der Schliffoberfläche blieb ungefärbt. Es war da nichts zu sehen als ein diffuser Farbniederschlag, wie man ihn immer erhält, wenn man einen Schliff in Hämatoxylin zu färben versucht. An einzelnen Stellen war der Kanalinhalt vollständig gelöst und nur die Neumannschen Scheiden gefärbt. An manchen Stellen des Präparates endlich fanden sich die Neumannschen Scheiden gefärbt und innerhalb derselben war streckenweise ein tiefblau gefärbter Inhalt warzunehmen. Dass diese blau gefärbte Inhaltsmasse tatsächlich den Ablagerungen entspricht, ergab sich aus ihrer Form und ihrer Lage innerhalb der Kanälchen (Fig. 8). Die Zeit von 2 Stunden erwies sich in anderen Fällen als zu lang; vielfache Versuche zeigten mir, dass sich eine bestimmte Zeit schwer angeben lässt, dass man bei jedem Schliff die Länge der Zeit, in der nur Beizung und nicht Lösung der Inhaltsmasse stattfinden soll, ausprobieren muss. Lässt man nämlich die Alaunlösung zu lange einwirken,

Digitized by Google

so wird der Schliff vollständig entkalkt, die Inhaltsmasse der Kanälchen vollständig gelöst, und der Schliff gleicht dann, wie ich schon vorher betonte, einem entkalkten Schliff durch normales Dentin.

Erwägt man, dass die Substanz, die die Kanälchen erfüllt, in Säuren leicht löslich ist; dass ihr Lichtbrechungsvermögen nur um ein geringes von der verkalkten Grundsubstanz sich unterscheidet; dass sie nach Beizung durch ein saueres Salz mit Hämatoxylin färbbar ist; endlich, dass der einzige anorganische Bestandteil auch im normalen Dentin Kalksalze sind, so ergibt sich aus der Gesamtheit dieser Umstände mit höchster Wahrscheinlichkeit, dass die Substanz aus Kalksalzen besteht, wenn auch zugegeben werden muss, dass den einzelnen Argumenten keine beweisende Kraft innewohnt. Bekräftigt wird die Ansicht durch den schon früher zitierten Versuch Millers, der bei der Transparenz eine Vermehrung der Kalksalze konstatieren konnte. Da die Grundsubstanz unverändert bleibt, so kann die Vermehrung nur auf eine Ablagerung in den Kanälchen bezogen werden.

In vollständig transparentem Dentin ist keine Spur der Zahnfaser mehr vorhanden. Das ergibt sich unmittelbar aus der Beobachtung, dass die Kanälchen kein Lumen mehr besitzen, sowie aus der Tatsache, dass nach der Entkalkung frischer Schliffe sich die Faser in den Kanälchen nicht nachweisen lässt (Fig. 7). Wäre sie im frischen transparenten Dentin vorhanden, so müsste sie nach der Entkalkung als organische Substanz innerhalb der Kanälchen wahrzunehmen sein. Tatsächlich kann man sie nur in jenen Partien des Dentins wahrnehmen, die noch nicht vollkommen transparent geworden sind und in denen die Kanälchen noch ein Lumen besitzen (Fig. 8).

Jedenfalls müssen wir den Zahnfasern während des Prozesses des Transparentwerdens eine wichtige Rolle zuschreiben, da die Ablagerung der Kalksalze innerhalb des Kanälchens entschieden unter Vermittlung der Faser erfolgen muss. Denn dass die verkalkte Zahnbeingrundsubstanz der Leiter der jedenfalls aus dem Blute stammenden Ablagerungen

Digitized by Google

sein könnte, ist wohl ohne weiteres zurückzuweisen; ein anderer Weg aber kommt nicht in Betracht.

Die Rolle, die die Zahnfaser dabei spielt, kann eine doppelte sein: es könnte zu einer Ablagerung der Kalksalze in die Faser hinein kommen, derart, dass die peripheren Teile[1] derselben zunächst verkalken, hierauf fortschreitend die zentralen bis kein weicher Teil mehr vorhanden ist. Es könnte aber auch sein, dass es durch die Faser zu einer Ausscheidung von Kalksalzen in die Kanälchen hinein kommt, und die Faser im selben Masse, wie Kalksalze ausgeschieden werden, einem atrophischen Prozesse anheimfällt. Wahrscheinlich handelt es sich um den letzteren Modus, möglicherweise aber auch um beide. Sicher lässt sich die Frage zurzeit wohl nicht entscheiden.

Die Wandungen der Kanälchen, die Neumannschen Scheiden, bleiben beim Transparentwerden des Dentins erhalten. An Schliffen lässt sich das Vorhandensein der Scheiden auch in normalem Dentin nur schwer konstatieren; ohne Färbungen überhaupt nicht, weil sie sich von der Grundsubstanz in ihrem optischen Verhalten nicht oder zu wenig unterscheiden. Was in Schliffen als Scheide gedeutet wurde, ist immer nur das bekannte optische Trugbild.

Nach der Entkalkung transparenten Dentins sieht man, wenn man mit Hämatoxylin färbt, die Scheiden deutlich hervortreten, und man kann konstatieren, dass auch die Stärke-, bzw. Dickenverhältnisse der Scheiden gegenüber der Norm unverändert sind (Fig. 7). Das Bild gleicht überhaupt vollständig einem Bilde von normalem Dentin. Desgleichen lassen sich aus entkalktem transparenten Dentin in gleicher Art wie aus normalem die Scheiden durch Einwirken erwärmter Kalilauge isolieren.

Irgend eine Ursache, etwa einen Reiz — sei er chemischer, sei er mechanischer Natur — der die Kalkablagerung in den Kanälchen veranlassen würde, kennen wir für das senile Dentin

[1] „Peripher" auf den Querschnitt der Faser bezogen; denn dass der Prozess in den peripheren Teilen der Kanälchen (wobei sich peripher auf den Querschnitt der ganzen Wurzel bezieht) beginnt, kann man schon makroskopisch konstatieren.

Digitized by Google

nicht, und es wäre auch gar nicht einzusehen, wie der Reiz, den wir uns ja auf die Pulpa einwirkend, denken müssten, gerade in den peripheren Teilen des Dentins, wo die Transparenz zuerst und am stärksten auftritt, seine Wirksamkeit entfalten könnte.

Es ist wohl kaum ein Zweifel, dass es sich bei der Transparenz in senilen Zähnen um eine regressive Metamorphose handelt, wie sie im Alter in den verschiedensten Organen auftritt. Das war auch schon die Auffassung Wedls. Und deshalb reiht er auch die senile Transparenz in seinem pathologischen System unter die Atrophien ein.

Tatsächlich ist die senile Transparenz des Dentins gewöhnlich mit atrophischen, bzw. regressiven Vorgängen in der Pulpa vergesellschaftet. Ob die Transparenz des Dentins sekundär auf die Atrophie der Pulpa folgt, oder ob beide Prozesse nebeneinander und unabhängig voneinander entstehen, vermag ich nicht zu sagen.

Sache frischer Untersuchungen wird es sein festzustellen, ob auch, bei aus irgend welchen anderen Gründen auftretenden atrophischen Vorgängen der Pulpa in den Zähnen junger Individuen, Transparenz im Dentin auftritt. Sollte dies der Fall sein, so wäre damit allerdings der Beweis erbracht, dass die Transparenz des Dentins eine Folge der Pulpaatrophie sei.

Resümiere ich die Ergebnisse meiner Untersuchungen kurz, so ergibt sich:

1. Das Transparentwerden des Dentins ist eine Folge der vollständigen Obliteration der Kanälchen.

2. Diese Obliteration wird herbeigeführt durch Ablagerung einer Substanz, die, wie wir mit höchster Wahrscheinlichkeit sagen können aus Kalksalzen besteht.

3. Ob es sich um eine Einlagerung der Kalksalze in die Tomessche Faser oder um eine Ausscheidung der Kalksalze in die Kanälchen durch

Digitized by Google

die Tomessche Faser handelt, lässt sich nicht entscheiden.

4. Die Neumannschen Scheiden und die Zahnbeingrundsubstanz erleiden beim Transparentwerden keine Veränderung.

Es bleibt mir noch übrig festzustellen, wie weit sich die eben geäusserten Schlusssätze mit den Ansichten früherer Autoren decken, bzw. in welchen Punkten sie von ihnen differieren.

Ich habe schon in der an die Spitze meiner Arbeit gestellten Literaturübersicht jeweils darauf hingewiesen, dass die meisten bisher aufgestellten Theorien unhaltbar waren, weil sie entweder auf falschen Voraussetzungen aufgebaut waren oder durch Tatsachen widerlegt wurden. Nur zwei blieben übrig: die eine von Tomes, die sich mit meiner Ansicht im Prinzipe deckt; und die andere von Walkhoff, der die folgenden Auseinandersetzungen gewidmet sind.

Während ich das Phänomen der Transparenz, im Sinne einer regressiven Metamorphose, als eine Folge von Kalkablagerungen in die Kanälchen deute, deutet es Walkhoff, im Sinne eines physiologischen Vorganges, als eine Folge von Neubildung von Zahnbeingrundsubstanz in den Kanälchen.

Dass es im verkalkten Dentin noch zur Neubildung von Grundsubstanz seitens der Faser und demzufolge zu einer Verengerung der Kanälchen kommt, ist seit langem bekannt. Als klassischer Beleg dafür erscheint die von J. Tomes[1] entdeckte Tatsache, dass in den immerwachsenden Zähnen, zum Beispiel den Nagezähnen von Eichhörnchen, die Dentinkanälchen, die der Spitze des Zahnes näher liegen, enger sind als die, die dem offenen Ende näher liegen. Nach Walkhoff[2] führt ein einfaches Fortschreiten dieses physiologischen Vorganges zur Transparenz des Dentins.

Walkhoff wäre mit dieser Erklärung im Rechte, wenn die die Kanälchen ausfüllende Masse wirklich verkalkte Grund-

[1] J. Tomes: Philosoph. Transact., 1850, Part. II.
[2] Walkhoff: l. c.

Digitized by Google

substanz wäre. Das ist aber keineswegs der Fall. Denn wenn es sich tatsächlich um neugebildete Grundsubstanz handelte, so müsste diese auch nach dem Entkalken als sogenannter Zahnknorpel zurückbleiben, d. h. das Lumen des Kanälchens dürfte durch die Entkalkung nicht verändert werden. Statt dessen sehen wir die auffallende Tatsache, dass durch die Entkalkung Kanälchen, die gar kein oder ein minimales Lumen hatten, so weit werden, dass sie von normalen nicht unterschieden werden können. Das kann nur die eine Ursache haben, dass die Kanälchen nicht durch Grundsubstanz, sondern durch eine Substanz ausgefüllt wurden, die durch die Entkalkungsflüssigkeit vollständig zum Schwinden gebracht worden ist. Die Tatsache, dass nach Einwirkung von Säuren die Kanälchen wie normale hervortreten, konnte natürlich Walkhoff nicht unbekannt bleiben, zumal schon Wedl auf sie hingewiesen hat. Wiewohl Walkhoff zwar nicht direkt darauf hinweist, dass diese Tatsache gegen seine Ansicht sprechen würde, sucht er sie dennoch zu entkräften, indem er die Erweiterung der Kanälchen nach der Entkalkung darauf zurückführt, dass durch die Kalkentziehung eine Entspannung der Grundsubstanz eintritt, die die Erweiterung der Kanälchen zur unmittelbaren Folge hat. Würde durch die Entziehung der Kalksalze der Grundsubstanz tatsächlich eine so enorme Erweiterung der Kanälchen im transparenten Dentin eintreten können, so müsste doch naturgemäss etwas Aehnliches bei der Entkalkung normalen Dentins zu beobachten sein.

Eigens ausgeführte Versuche zeigten mir, dass ein wahrnehmbarer oder gar messbarer Unterschied zwischen dem Lumen der Kanälchen vor und nach der Entkalkung im normalen Dentin nicht besteht.

Eine Ausfüllung, bzw. eine Verengerung der Kanälchen durch Neubildung von Grundsubstanz, wie sie Walkhoff annimmt, kann also für die Entstehung der Transparenz nicht verantwortlich gemacht werden.

Angesichts dieser Feststellung erscheint es mir nur von untergeordneter Bedeutung, wenn ich noch auf einen Punkt

Digitized by Google

hinweise, in welchem meine Ansicht von der Walkhoffs abweicht.

Walkhoff hält die Kanälchen nicht für vollständig obliteriert, sondern nur für bedeutend verengt und dementsprechend die Zahnfaser nicht für geschwunden, sondern nur für verschmälert. Er führt an, dass er die Faser bei entsprechender Vergrösserung innerhalb der Kanälchen immer verfolgen konnte, und gibt eine von ihm selbst „schematisch" genannte Skizze dieser Verhältnisse.

Dem widerspreche ich. Man sieht im transparenten Dentin nur die bereits geschilderten Bänder. Was Walkhoff in seiner Skizze als Faser wiedergibt, scheint mir nichts anderes als ein solches Band bei hoher Einstellung zu sein. Aus diesem Grunde, der Nichtexistenz der Fasern, gelang ihm auch an Längsschliffen (durch die Kanälchen) niemals deren Färbung.

An Querschliffen (durch die Kanälchen) erzielte Walkhoff Färbungen. Ich muss hier betonen, dass eine solche Färbung von Kanälchen-Querschnitten durchaus nicht das Vorhandensein von Fasern beweist, da man gefärbte Querschnitte, wie ich im Laufe dieser Arbeit schon ausgeführt habe, auch an Schliffen durch mazerierte, trockene Zähne, wo sicher keine Faser vorhanden ist, erhält. Man erzielt eine Färbung nur da, wo noch ein Lumen vorhanden ist, gleichgiltig, ob dies von einer Faser ausgefüllt ist oder nicht. Ein gefärbter Querschnitt beweist daher auch nur, dass ein Lumen vorhanden ist, und wenn man viele solcher gefärbter Lumina in einem Präparat findet, so folgt daraus, dass es sich nicht um transparentes Dentin handelt. Im exquisit transparenten Dentin gibt es auch an Querschnitten durch die Kanälchen keine Färbung. Ich habe bereits im Verlaufe meiner Arbeit darauf hingewiesen, wie vorsichtig man in der Deutung von Querschnittsbildern sein muss, und die Gründe dafür an derselben Stelle erörtert.

Walkhoff führt als Stütze seiner Ansicht, dass Fasern vorhanden sind, auch ein klinisches Räsonnement ins Treffen, nämlich die Empfindlichkeit des kariösen Dentins. Ich

Digitized by Google

habe keinen Grund, darauf hier einzugehen, weil eine Empfindlichkeit der transparenten Partien des senilen Dentins nicht bekannt ist.

Zum Schlusse meiner Arbeit sei es mir gestattet, noch auf einen Punkt zurückzukommen, der meiner Ansicht nach einer Aufklärung bedarf. Er betrifft die „Körnerreihen". Es ist erinnerlich, dass ich diese Gebilde als bei der Ablagerung der Kalksalze in den Kanälchen ausgesparte Räume gedeutet habe. Wedl[1] hielt diese Gebilde für Fetttröpfchen, eine Deutung, die seither von allen Autoren zurückgewiesen wurde und die auch unhaltbar ist. Doch bildet Wedl[2] als Stütze seiner Ansicht einen histologischen Befund ab, der, wenn er richtig wäre, meine Auffassung der gesamten Frage unhaltbar machen würde.

Wedl bildet ein Präparat ab, das einer senilen Wurzel entstammt, in welchem die Kanälchen mittels erwärmter Salzsäure isoliert wurden. In einem so isolierten Kanälchen sind nun Körnerreihen zu sehen. Wäre dies richtig, dann könnte schlechterdings nicht die Rede davon sein, dass sie Kalkablagerungen ihr Entstehen verdanken.

Ich habe nun in zahlreichen Versuchen immer bestätigt gefunden, dass die Körnerreihen bei Einwirkung von Säuren sehr bald verschwinden. — Die Körnerreihen des Ueberganges vom normalen zum transparenten Dentin können daher unmöglich mit den von Wedl abgebildeten identisch sein. — Es ist kein Zweifel, dass die von Wedl abgebildeten Körner oder Tröpfchen mit den Körnerreihen des transparenten Dentins nichts zu tun haben, sondern jenen Gebilden entsprechen, die man bei dem Isolieren der Kanälchen mittels Säuren oder Alkalien als Zerfallsprodukte der Zahnfasern erhält.[3]

---

[1] C. Wedl: Pathologie der Zähne, I. Auflage.

[2] C. Wedl: Atlas zur Pathologie der Zähne, Tafel X, Fig. 95.

[3] Vgl. Fleischmann: Ueber Bau und Inhalt der Dentinkanälchen. Arch. f. mikr. Anat. und Entwicklungsgeschichte, Bd. 66, Tafel 35, Fig. 15.

Digitized by Google



Fig. 1

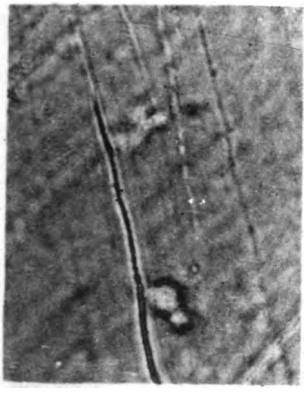

Fig. 2

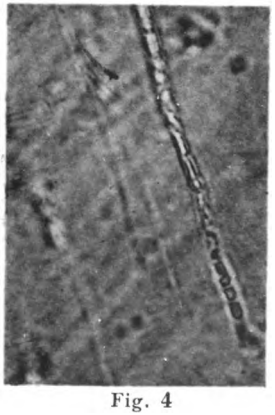

Fig. 4

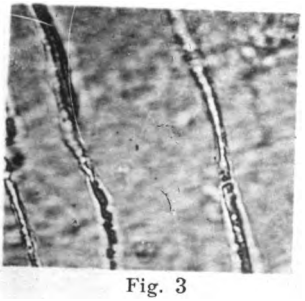

Fig. 3

IV. 2 ICH.

Digitized by Google

Digitized by Google

Dr. L. Fleischmann: Das transparente Dentin. Ta

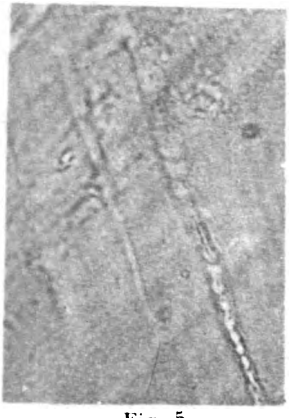

Fig. 5

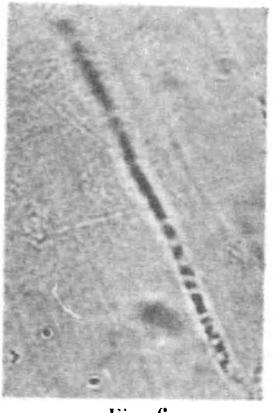

Fig. 6

Fig. 5

Fig. 6

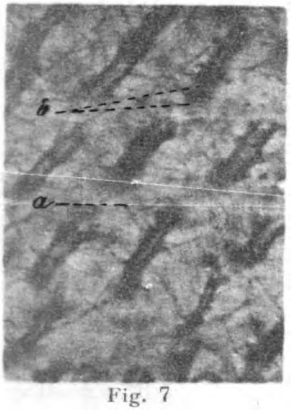

Fig. 7

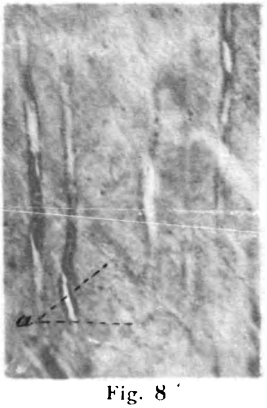

Fig. 8

Fig. 7

Fig. 8

Fig. 9

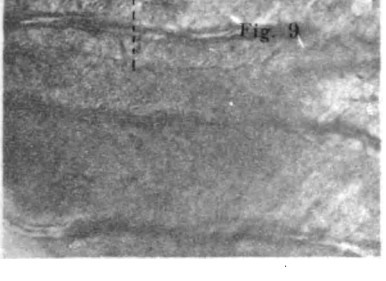

Fig. 9

Österr. ung. Vierteljahrsschrift für Zahnheilkunde 1907. Heft I.

Fig. 5

Fig. 6

Fig. 7

Fig. 8

Fig. 9

Digitized by Google

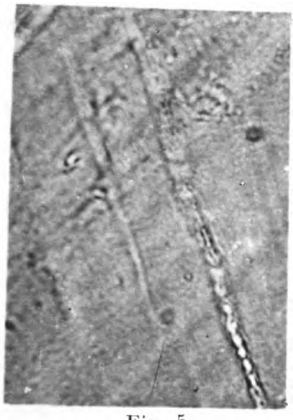

Fig. 5

Fig. 6

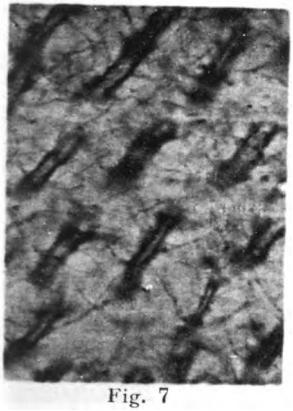

Fig. 7

Fig. 8

Fig. 9

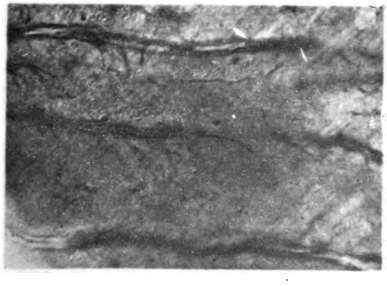

MICH.

Digitized by Google

Digitized by Google

Zu besonderem Danke bin ich Herrn Hofrat v. Ebner und Herrn Prof. Schaffer verpflichtet, die auch diesmal meine Arbeit, obwohl sie einem pathologischen Thema galt, auf die wohlwollendste Weise unterstützt und gefördert haben.

*

Erklärung der Abbildungen (Mikrophotographien).

Fig. 1.

Radialer Längsschliff durch eine trockene Wurzel. *n* normales Dentin; *t* transparentes Dentin. 1 : 100.

Fig. 2.

Derselbe Schliff 1:1000. *a* sich allmählich verengerndes Kanälchen; *h* obliteriertes Kanälchen bei hoher Einstellung; *t* bei tiefer Einstellung.

Fig. 3.

Aus einem Horizontalschliff durch eine trockene Wurzel 1:1000. *a* Kanälchen mit unregelmässig geformten Ablagerungen an den Wänden.

Fig. 4, 5 und 6.

Uebergangspartien aus Fig. 1. Vergr. 1:1000. Fig. 4 und 5 sind dasselbe Kanälchen; Fig. 4 bei hoher, Fig. 5 bei tiefer Einstellung.

Fig. 7.

Schliff durch transparentes Dentin, in 5prozentiger Alaunlösung entkalkt, mit Delafield gefärbt; *a* Neumannsche Scheiden; *b* Seitenästchen.

Fig. 8.

Schliff durch transparentes Dentin, gebeizt in 5prozentiger Alaunlösung, mit Delafield gefärbt; bei *a* Füllungsmasse der Kanälchen blau gefärbt.

Fig. 9.

Schliff aus der Uebergangszone des normalen zum transparenten Zahnbein, entkalkt mittels 5prozentiger Alaunlösung, mit Delafield gefärbt; *a* Zahnfasern; *b* Scheiden.

Digitized by Google

Nachdruck nur mit genauer Quellenangabe gestattet.

Zur Behandlung der Pulpagangrän mit Trikresol-Formalin.

Von Dr. *Philipp Schreier*, Zahnarzt in Brünn.

Unsere Disziplin hat dank der wissenschaftlichen Bearbeitung der letzten Jahrzehnte solche Fortschritte gemacht, dass die zahnärztliche Kunst trotz ihrer Jugend mit Stolz auf ihre praktischen Erfolge blicken kann und mit Bezug auf ihre Leistungsfähigkeit für die leidende Menschheit neben vielen anderen ärztlichen Spezialgebieten einen hervorragenden Platz einzunehmen verdient. Neuerlich scheint wieder ein unermessliches Feld, das bisher der allgemeinen Bearbeitung grosse Schwierigkeiten entgegensetzte und den eifrigsten Pionier nicht selten entmutigte, dem Gebiete des „non possumus" entrissen zu sein und wenn die wenigen überschwenglichen Berichte, die bis jetzt über die Trikresol-Formalinbehandlung der Pulpagangrän bekannt sind, auch weiterhin ihre Bestätigung finden, so wird wieder ein bisher beinahe unlösliches und doch so oft an uns gestelltes Rätsel der Zahnheilkunde seiner glücklichen Lösung näher gebracht.

Dr. Bukley, Zahnarzt in Chicago, hielt auf dem Internationalen zahnärztlichen Kongress in St. Louis anfangs September 1904 einen Vortrag, betitelt: „The chemistry of Pulp-Decomposition with a rational treatment for this condition and ts sequaele", in dem er auf Grund der chemischen Bestandteile, in welche das in Gangrän übergegangene Pulpagewebe zerfällt, eine Behandlung mit Trikresol-Formalin empfiehlt, die nicht nur auf wissenschaftlicher Basis aufgebaut ist, sondern auch wunderbare Resultate ergeben soll. Der Vortrag hat meines Wissens keine aussergewöhnliche Beachtung erhalten, da die zahnärztliche Welt sich schon gewöhnt hat, mit jedem Saison- und Modewechsel eine neue Pulpagangränbehandlung als non plus ultra angepriesen zu erhalten, und es ist ein besonderes Verdienst Dr. Lartschneiders in Linz und Hofzahnarzt Eschers in Rudolstadt, dass sie diese empfohlene

Digitized by Google

Methode geprüft und die Zahnärzte des Kontinents darauf aufmerksam gemacht haben. Beide Praktiker sprechen sich derart enthusiastisch aus, dass diese Behandlung, namentlich bei dem Umstande ihrer leichten Durchführbarkeit, ohne Zweifel rasch populär werden und ihren Siegeslauf durch die Welt nehmen wird. Ich halte es daher für eine Pflicht erfahrener Kollegen, sich vielfach über diesen Gegenstand auszusprechen und ihre Beobachtungen im guten oder schlechten Sinne bekannt zu geben, damit man durch Sichtung eines grossen Materials ein klares Urteil gewinnt, das sonst durch Voreingenommenheit oder wahllose Verwendung leicht getrübt wird und auch zu Enttäuschungen führen kann, welche wieder die wahre Erkenntnis verhindern.

Da ich in den Publikationen Dr. Lartschneiders und Eschers die ausführliche Behandlung des Vortrages Dr. Bukleys vermisse, dieser aber zum vollen Verständnis und zur Beurteilung seiner auf chemische Grundsätze basierenden Behandlung unbedingt erforderlich ist, fühle ich mich verpflichtet, bevor ich auf weitere Besprechungen mich einlasse, diesen Vortrag in extenso zu behandeln; ich habe ihn dem Februarhefte des „Dental Cosmos“ 1905 entnommen und will ihn in den ersten Teilen nur skizzieren, während ich den Abschnitt über die Behandlung in wörtlicher Uebersetzung bringen werde.

Dr. Bukley sagt in der Einleitung seines Vortrages, dass insolange wir nicht genau die Natur der chemischen Prozesse verstehen, welche sich beim Zerfall der gangränösen Pulpagewebe abspielen, und die resultierenden Endprodukte nicht kennen, muss eine jede Behandlung empirisch sein, wie es in der Vergangenheit bis jetzt der Fall war; das entspricht aber nicht der Tendenz unseres Zeitalters, nicht in der Medizin, nicht in der Zahnheilkunde. Wir müssen daher die genaue Kenntnis der chemischen Prozesse zu erlangen suchen, die sich während der Gangräneszenz der Pulpa ergeben. Die chemische Untersuchung der Pulpagewebe hat dieselben Grundelemente ihrer Zusammensetzung gezeigt, wie sie den übrigen orga-

Digitized by Google

nischen Geweben eigen sind. Es sind dies Kohlenstoff *C*, Wasserstoff *H*, Sauerstoff *O*, Stickstoff *N*, Schwefel *S* und Eisen *Fe*. Die aus diesen Elementen sich aufbauenden Verbindungen werden, je nachdem ob sie Stickstoff enthalten oder nicht, in Stickstoffverbindungen und in nichtstickstoffhältige Verbindungen unterschieden. Die ersteren sind die Eiweissverbindungen oder Proteidsubstanzen mit komplizierten molekularen Anordnungen ihrer Elemente, die letzteren sind die Kohlehydrate und Fette. Beim Zerfall der Pulpa entstehen aus höher zusammengesetzten organischen Molekülen einfachere Verbindungen, und zwar zerfallen die Kohlenhydrate durch Gärung (Fermentation), die Eiweisskörper durch Fäulnis (Putrefaktion). Auf Grund eingehender Versuche behauptet Dr. Bukley, dass durch die Einwirkung von Mikroorganismen vorerst die Kohlenhydrate neben anderen Verbindungen Kohlensäure ($H_2O + CO_2$) und Essigsäure ($HC_2H_3O_2$) produzieren, in diesem nunmehr saueren Medium vermögen fäulniserregende Organismen, die stets auch vorhanden sind, die komplizierten Eiweissmoleküle zu zersetzen und die dadurch entstandenen ersten Produkte sind Schwefelwasserstoff (H_2S), ferner Putrescin ($C_4H_{12}N_2$) und zwei isomere Substanzen: Kadaverin und Neuridin ($C_5H_{14}N_2$). Im fortlaufenden Prozesse zerfallen die letzteren Substanzen weiter und Ammoniak (NH_3) oder dessen Derivate werden gebildet. Da hingegen während des ganzen Herganges keine alkalische Reaktion eintritt, bleiben die Fette unverändert.

Die hauptsächlichen Endprodukte, die sich während der Gangräneszenz der Pulpa entwickeln, sind demnach: Wasser, Kohlensäure, Essigsäure, Ammoniak, Schwefelwasserstoff und Fette; da auch die Zahnfibrillen in den Zersetzungsprozess einbezogen sind, so sind neben der Pulpakammer und den Wurzelkanälen auch die Zahnbeinröhrchen von denselben Endprodukten des Zerfalles erfüllt. Diese chemischen Prozesse, die auf Grund seiner Untersuchung von dem Vortragenden als feststehend angenommen werden, bilden für Dr. Bukley die Grundlage seiner rationellen Behandlung, die ich der Wichtigkeit halber nunmehr in freier Uebersetzung folgen lasse:

Digitized by Google

„Bei der Auswahl der Medikamente, die demnach bei der rationellen Behandlung zu verwenden sind, werde ich Mittel wählen, welche die Fähigkeit besitzen, sich chemisch mit den aus der Zersetzung der Pulpa resultierenden Endprodukten zu verbinden. In dieser Erwägung müssen wir uns erinnern, dass der Zustand der Fäulnis durch Einwirkung von Mikroorganismen eingeleitet wird, der einen fortschreitenden analytischen Prozess darstellt, und dass unter den ersten Zerfallsprodukten, Schwefelwasserstoff, Putrescin, Kadaverin und Neuridin zu zählen sind.

Die letztgenannte Verbindung gilt an und für sich für nicht infektiös, kann aber verunreinigt mit anderen giftigen Fäulnisprodukten toxische Bedeutung annehmen, jedenfalls entsteht aber bei ihrem weiteren Zerfalle Ammoniak. Schwefelwasserstoff ist wichtig, weil er ein saures Gas ist, das einen unangenehmen Geruch und lokal reizende Eigenschaften hat und ihm ein Anteil bei der Entfärbung der Zahnstruktur zukommt; aber ich muss es hier aussprechen, dass seine Rolle bei der Verfärbung der Zähne weit überschätzt wird.

Putrescin und Kadaverin sowie Neuridin sind vielleicht die wichtigsten Verbindungen, die durch den Zerfall der Eiweissmoleküle entstehen, sie sind basische Stickstoffverbindungen, die nach den Untersuchungen von Scheurlen und Grawitz an und für sich fähig sind, Entzündung und Nekrose zu erzeugen und die in ihrem weiteren Zerfalle Ammoniak entwickeln.

Die bei der Pulpazersetzung erzeugten Gase sind demnach: Kohlensäure, Ammoniak und Schwefelwasserstoff. Entwickeln sich diese Gase in solchen Fällen, wenn kein freier Abzug durch eine offene Kavität besteht, wird ein Druck erzeugt, der die Wurzelspitzen durchdringen kann, wodurch sie in die umgebenden Gewebe gelangen und auch giftige Ptomaine mit sich reissen; dadurch wird eine Entzündung erzeugt, die einen Alveolarabszess etablieren kann.

In solchen Fällen, wenn wir die Pulpakammer eröffnen, eine gangränöse Pulpa finden und die Ptomaine und Endprodukte noch nicht durch die Wurzelspitze sich ihren Weg

Digitized by Google

gebahnt haben, sollte unsere Behandlung darin bestehen, dass wir sofort in die Pulpakammer ein Agens hermetisch einschliessen, welches flüchtig, demnach durchdringend ist und welches in Kontakt mit den Endprodukten sich mit ihnen chemisch verbindet und sie in geruchlose, nicht infektiöse Verbindungen verwandelt. Solch ein Agens haben wir im Formaldehyd CH_2O, ein Gas, das im Handel in 40prozentiger Lösung als Formalin bekannt ist.

Es ist seit langem bekannt, dass Ammoniak eines der wichtigsten Endprodukte bei Zerfall der Proteidmoleküle ist. Es ist ebenso bekannt, dass Formaldehyd sich mit Ammoniak zu einer festen Verbindung vereinigt, die geruch- und farblos und von süsslichem Geschmacke ist, im Handel als Urotropin bekannt, als chemische Formel $(C_4H)_6N_4$ Hexamethylen-Tetramin heisst; es ist auch durch gute Autoritäten gestützt, dass Formaldehyd sich mit Schwefelwasserstoff und mit basischen Ptomainen chemisch vereinigt und geruchlose Verbindungen bildet. Da Formalin unverdünnt eine zu starke Lösung für unseren allgemeinen Gebrauch ist, verwende ich in der oberwähnten Annahme, dass die Fette im Zerfallsprozesse unverändert bleiben, als Verdünnungsmittel Kresole, welche wieder chemisch auf die fetten Bestandteile einwirken. Die Kresole sind Homologe der Karbolsäure, es gibt ihrer drei: Metakresol, Orthokresol, Parakresol. Das Produkt, das am besten für unseren Gebrauch geeignet ist, ist Trikresol, eine geläuterte Mischung dieser drei. Es ist eine beinahe farblose Flüssigkeit, von kreosotähnlichem Geruch, löslich im Wasser bis zu 2·5 Prozent. Trikresol wurde als Vehikel für das Formalin aus drei Ursachen gewählt: 1. Es lässt sich mit Formalin in allen Verhältnissen mischen und erzeugt so ein gutes pharmazeutisches Präparat; 2. es ist ein gutes Desinfiziens und beinahe dreimal so wirksam wie Karbolsäure; 3. es wirkt chemisch auf die fetten Bestandteile und beeinflusst in geeigneter Weise diese Substanzen.

Die Formel, welche ich mit günstigen Erfolgen bei der Behandlung der Pulpagangrän verwende, ist folgende:

Digitized by Google

Trikresol } $\overline{aa}$ partes aequales.
Formalin }

S.: Auf einem kleinen Stückchen Baumwolle in der Pulpakammer 24 bis 48 Stunden hermetisch abgeschlossen. Eine Behandlung ist im allgemeinen genügend.

In der Behandlung von Abszessen ohne eine Fistelöffnung ist es gut, die Formel zu modifizieren. In diesen Fällen ist der Zerfall der Pulpagewebe bereits vollkommen. Die Zwischenprodukte (Ptomaine) sind ausgiebig zerfallen, Eiter hat sich von dem die Wurzelspitzen umgebenden Gewebe gebildet und der erste Schritt bei der Behandlung solch eines Abszesses ist die mechanische Entleerung des Eiters. Wir haben es nicht nötig, Formaldehyd in solch konzentrierter Mischung zu gebrauchen, wie in solchen Fällen, wo die Pulpakammer, die Wurzelkanäle und Zahnbeinröhrchen mit dem gangränösen Material gefüllt sind. Die Konzentration der Formaldehydlösung muss der Zahnstruktur entsprechend verdünnt sein, da es eines der reizbarsten Mittel ist, die dem Therapeuten bekannt sind. Eine sichere Formel für Abszesse ohne Fistel ist:

Trikresol 3·0
Formalin 1·0

S.: Mechanische Entleerung des Eiters und auf Baumwolle im Kanal für 24 bis 48 Stunden, hermetisch abgeschlossen, zwei- bis dreimal anzuwenden. Oft ist eine Behandlung genügend."

Nach weiterer Anführung von Experimenten, welche die bezeichnete Einwirkung des Formalins auf Ammoniak und Schwefelwasserstoff illustrieren, schliesst der Vortrag Dr. Bukleys.

Auf den Vortrag folgte eine Diskussion, in welcher der erste Sprecher Dr. A. W. Harlan aus New-York betonte, dass der Vorschlag, dem gangränösen Inhalt der Wurzelkanäle auf chemischem Wege beizukommen, von Dr. Emil Schreier in Wien ausging, der im Jahre 1890 in geistreicher, einwendungsloser Weise darlegte, dass durch Kalium eine Verseifung des ganzen putriden Inhaltes herbeigeführt werden kann.

Digitized by Google

Auch Dr. Hodgen spricht über die Behandlung mit Natrium-Dioxyd, welches eine Saponifikation (Verseifung) der gangränösen Massen bewerkstelligt, ohne aber den Autor dieses Behandlungsvorganges, Dr. Schreier (Wien), zu zitieren, denn trotz der Modifikation der reinen Kaliumbehandlung ist der chemische Vorgang derselbe und der Begriff „Verseifung des gangränösen Inhaltes" ist von Dr. Schreier (Wien) geprägt worden.

Um auf den Vortrag Dr. Bukleys zurückzukommen, will ich hervorheben, dass zwei Punkte eine nähere Erläuterung verdienen. Erstens führt Dr. Bukley in seinem Vortrage deutlich aus, dass in den Fällen, wo sich schon ein apicaler Abszess gebildet hat, keine chemischen Zersetzungsprodukte mehr vorhanden sind, welche das Substrat für die Trikresol-Formalineinwirkung abgeben und in welchen Fällen die mechanische Entleerung des Eiters verlangt wird, dann aber doch die bezeichnete Lösung in verdünnter Zusammensetzung ihre Wunder wirkt. Wenn Dr. Bukley seine Methode auf logischen Konsequenzen aufbaut, so wird die wissenschaftliche Folgerung hier durchbrochen und es können nur praktische Ergebnisse zu dieser Anempfehlung führen. Zweitens ist die Einwirkung des Trikresols auf die Fette mit einer einfachen Behauptung, dass nämlich ersteres die letzteren in geeigneter Weise chemisch beeinflusse, abgetan, während diese chemische Wechselwirkung einer eingehenden Erklärung bedurft hätte. Verschiedene Chemiker von Beruf konnten, befragt, mir über die Beziehung von Trikresol zu Fetten gar nichts sagen, andere haben eine solche überhaupt in Abrede gestellt.

Ferner ist nicht deutlich zu ersehen, ob Dr. Bukley den Wurzelinhalt mechanisch entfernt und erst den entleerten Kanal mit Trikresol-Formalinwatte stopft; man muss nach seiner Gebrauchsanweisung annehmen, dass er nur die Pulpakammer ausräumt, dagegen die Wurzelkanäle unberührt lässt, es wäre denn, dass er einen apicalen Abszess zu eröffnen hätte. Die veröffentlichten kasuistischen Fälle des Dr. Lartschneider lassen ersehen, dass dieser in der Mehrzahl der Fälle die Wurzelkanäle gereinigt hat, in einigen Fällen nicht. Seine

Digitized by Google

zweite, in der Julinummer vorigen Jahres angeführte Serie lässt diesen Punkt auch unklar, doch lässt die Angabe, dass die Kanäle mit heisser Luft möglichst ausgetrocknet werden, die Annahme einer mechanischen Reinigung zu. Deutlicher spricht sich Dr. Escher aus, der in der ersten Sitzung in die Pulpakammer das mit Trikresol-Formalin getränkte Bäuschchen einlegt und in der zweiten Sitzung die Nervkanäle weit eröffnet, aber auch nicht genauer angibt, ob er mit Nervnadeln manipuliert oder nicht, wenngleich die Deutung der Textfassung berechtigt erscheint, dass dies nicht geschieht. Sollte sich die Tatsache ergeben, dass der putride Wurzelkanalinhalt durch das Trikresol-Formalin derart sterilisiert und auch für alle Folgen unschädlich gemacht wird, dass er förmlich die Wurzelfüllung im Kanale bildet und die medikamentöse Paste bloss für die Pulpakammer bestimmt ist, dann wären wir geradezu aus einem Wirrsal komplizierter, die höchsten Anforderungen auf die Geschicklichkeit des Operateurs stellender und dabei erst unsicherer Verhältnisse in eine geradezu ideale Situation versetzt. Es wäre Sache der Lehranstalten und Institute, dass sie die Trikresol-Formalinbehandlung, welche ganz sicher bald einen breiten Rahmen in der zahnärztlichen Praxis einnehmen wird, einer genauen wissenschaftlichen Untersuchung unterziehen, die Indikationen und die Grenzen ihrer Wirksamkeit bestimmen und auf eventuelle Rezidiven prüft, da ihnen allein die nötigen Arbeitskräfte und Zeit zur Verfügung stehen.

Ich will nun meine eigenen Erfahrungen, die sich auf viele hundert Fälle bereits erstrecken, an die schon erwähnten Publikationen anschliessen und im vorhinein bemerken, dass auch meine Resultate derart überraschend gute sind, dass ich mich dem Lobe der Trikresolbehandlung bedingungslos anschliessen kann. Ich verfahre sowohl bei schmerzhaften als auch unempfindlichen Zähnen mit gangränöser Pulpa folgendermassen: Dem zu behandelnden Zahn lege ich als Conditio sine qua non Kofferdam an, eröffne weit die Pulpakammer, reinige nun diese langsam und vorsichtig, lege ein mit Trikresol-Formalin getränktes Wattebäuschchen ein und

Digitized by Google

verschliesse mit Fletcher. Nach 24 bis 48 Stunden wird der Okklusivverband eröffnet und es zeigt sich die Tatsache, die bisher niemals in so kurzer Zeit und in so vollkommener Weise erzielt werden konnte, dass der faulige Geruch ganz geschwunden ist und die Watte nur den Geruch des Medikamentes verrät. Nun suche ich mit Nervnadeln, die in die medikamentöse Lösung getaucht waren, die einzelnen Kanäle auf und reinige sie langsam und vorsichtig. Es ist möglich, dass diese Prozedur überflüssig ist, halte sie aber aus den verschiedensten Gründen für opportun, denn schädlich kann sie in keinem Falle sein; dagegen befinden sich in den Wurzelkanälen oft Fremdkörper aller Art, die gewiss im Interesse des Dauererfolges besser entfernt sind, ferner können auch kleine Abszesse in apice, die sich leicht der Konstatierung entziehen, zur Eröffnung gelangen und endlich reiht sie sich unserem bisherigen Gedankengange ein. Nach erfolgter Reinigung führe ich mit Trikresol-Formalin getränkte Fäden möglichst tief in die Kanäle ein, schliesse mit Fletcher und nach weiteren 48 Stunden mache ich die definitive Füllung. Ohne durch Anführung langer Behandlungsreihen ermüden zu wollen, will ich nur kurz erwähnen, dass ich in dem halben Jahre der Trikresol-Formalinbehandlung mehr gangränöse Zähne aller Art mit Erfolg geschlossen habe, als vielleicht in meiner vieljährigen intensiven Praxis bis dahin. Ganz vereinzelte Misserfolge können höchstens nach der Richtung ins Gewicht fallen, dass es immer Fälle geben wird mit bedeutenden anatomischen Veränderungen der Wurzel und des sie einschliessenden Alveolarfortsatzes, welche nur einem operativen Eingriff durch die Alveolarwand weichen werden, es unterliegt aber keinem Zweifel, dass die bekannte Wurzelspitzenresektion nur als ultimum refugium durch die neue Methode eine grosse Einschränkung erfahren wird.

Man kann von einer rationellen Pulpagangränbehandlung nicht sprechen oder schreiben, ohne auf die Schreiersche Kaliumbehandlung einzugehen. Es ist eine unläugbare und trotz vielem Widerstreben nunmehr auch anerkannte Tatsache, dass mit dieser Methode das erstemal der tastende Weg im

Digitized by Google

Dunkeln verlassen und eine klare wissenschaftliche Behandlung inauguriert wurde, welche dem mit dem Mittel hantierenden Operateur viel Erfolg und viel Freude sicherte. Und doch ist anderseits mit Bedauern zu konstatieren, dass sich das Mittel nicht einer allgemeinen Verbreitung erfreute, sondern nur von einigen, wenn ich mich so ausdrücken darf, Gourmands goutiert wurde. Ich kann dafür keine andere Erklärung finden, als dass das Mittel infolge seiner unheimlichen Eigenschaft, im Wasser zu explodieren, bei den Kollegen eine Scheu erweckte. Man hat ein ängstliches Gefühl, mit einem Körper zu hantieren, der schon in kleinsten Partikelchen, wie sie an der Nadel haften, eine sichtbare Flamme gibt und knisterndes Explosionsgeräusch verursacht; es hat auch den Nachteil, dass trotz des Paraffinverschlusses sich zwischen diesem und dem Kalium, infolge seiner grossen Verwandtschaft zu Wasser eine Schichte Kaliumhydrat als weisser etwas steifer Körper bildet, welcher wieder den Zugang zum Kalium für die Nadel erschwert. Auch lässt es doch nicht selten im Stiche, wahrscheinlich weil es, wie Escher treffend bemerkt, nur lokal wirkt und, wo man mit dem Kalium nicht hingelangt, auch keine Zersetzung stattfindet. Das Formalin hingegen hat neben seiner chemischen Einwirkung die wunderbare Eigenschaft, dass es auch über seinen Sitz hinaus wirkt, also auch durch impermeable und unzugängliche Wurzelkanäle bis jenseits derselben seine Einwirkung trägt. Dabei ist es ein leicht erhältliches Präparat, dessen Verwendung so handlich ist und dessen Gebrauch sich so einfach darstellt, dass die Pulpagangränbehandlung, die bisher nur für wenige auserwählte, mit besonderer Erfahrung und Geschicklichkeit begabte Fachmänner reserviert blieb, nunmehr Gemeingut aller Kollegen werden kann, was ja bei der ungeheuren Verbreitung dieses Krankheitsprozesses im Interesse der leidenden Menschheit zu begrüssen ist.

Das Formalin hat nunmehr einen allerersten Rang im zahnärztlichen Arzneischatz erobert, den es aber auch schon seit Jahren bei Behandlung der Pulpitis einzunehmen verdient. Wir besitzen im Handel ein Formalinpräparat unter dem Namen Abrahams Formagen, dessen genaue Zusammensetzung

Digitized by Google

mir nicht bekannt ist, das die glänzende Eigenschaft besitzt, dass es, auf eine entzündete noch so schmerzhafte Pulpa aufgelegt, die intensivsten Schmerzen sofort mit einem Schlage behebt und auch sofort eine Plombe auf die nicht abgetötete Pulpa applizieren lässt.

Die Kollegen, welche dieses Präparat kennen, werden meiner Aussage beipflichten; ich verwende es nicht aus Gründen, die auszuführen mich zu weit von meinem Thema ablenken würden und erwähne das Formagen nur der Vollständigkeit halber. Hingegen kann ich nicht eindringlich genug die Formalinbehandlung der Pulpitis nach abgetöteter Pulpa empfehlen, wie sie von Prof. Boennecken in Prag schon vor zirka 10 Jahren in dieser Vierteljahrsschrift beschrieben und vorgeschlagen wurde. Prof. Boennecken hat in diesem Aufsatze die Pulpa-Dekapitation vorgeschlagen ohne nachherige Extraktion der Nervfäden, statt dessen wird die entleerte Pulpakammer mit Formalin auf 3 Minuten überschwemmt, hierauf mit Formalinpaste gefüllt und dann sofort die definitive Plombe fix und fertig gemacht. Trotzdem die Pulpa-Dekapitation nichts neues war und von Julius Witzel schon vor mehr als 20 Jahren angegeben wurde, hat doch diese Behandlung keine allgemeine Verbreitung erlangt. Prof. Boennecken hat im Gegenteil so viel Opposition gefunden, dass er selbst irre geworden ist und später eine nachträgliche Entfernung der Nervfäden konzediert hat. Und doch ist diese Pulpabehandlung trotz ihrer Einfachheit absolut sicher, und es ist zu staunen, dass in diesem Falle sich das Leichte und Gute gegenüber dem Schweren und Unverlässlichen nicht spielend das Feld erobert hat. Witzel hat neuerlich die Dekapitation mit nachheriger halber Sondierung der Wurzelkanäle mit schwarzer Chlorzinklösung wärmstens angeraten; ich könnte selbst nur Gutes aus eigener und fremder Erfahrung über diese Methode berichten, es ist aber schon eine viel schwierigere Manipulation und deshalb gegenüber der einfacheren, leichteren Boennecken'schen sehr im Nachteil. Wenn man bedenkt, dass man jeden Zahn, an beliebiger Seite erkrankt, nach vorheriger Abtötung der Pulpa in 20 bis 25 Minuten leicht und

Digitized by Google

definitiv mit Amalgam plombieren kann, so hat man damit eine Stufe erlangt, die kaum günstiger zu erhoffen ist. Man geht einer Devitalisation eines Zahnes nicht scheu aus dem Wege, sondern wendet sie schon in zweifelhaften Fällen an, was, ich wage es zu sagen, in der Mehrzahl der von Karies an den Seitenflächen befallenen Bicuspidaten und Molaren der Fall ist, erspart sich viele Reklamationen und Unannehmlichkeiten und geht vielen nervenzerrüttenden Situationen aus dem Wege. Nach vielen Tausenden zählen schon so von mir geübte Pulpabehandlungen und die Misserfolge sind so ausserordentlich selten, dass die Ausnahmen hier wirklich die Bestätigung der Regel beweisen. Ich gebe gerne zu, dass jeder Praktiker mit seiner Pulpabehandlungsmethode ebenso zufrieden sein wird, doch wenn ich auch den Erfolg nicht in Abrede stellen will, leichter und einfacher auszuführen kann keine andere als die von Boennecken hier bezeichnete sein. Ich stehe nicht an, zu behaupten, dass ich die Pulpabehandlung mit Formalin nach Angabe Boenneckens und die doublierten Amalgamfüllungen nach Robitschek zu den grössten Errungenschaften der Zahnheilkunde in unserer Epoche rechne, denn diese zwei Momente haben es erst ermöglicht, eine erfolgreiche konservative Behandlung der Zähne in die weiten Schichten der Menschheit zu übertragen und ich wollte heute kein Zahnarzt sein, wenn ich auf diese beiden Faktoren verzichten müsste. Es wäre zu wünschen und, um mich auch etwas optimistich auszusprechen, es scheint sogar die berechtigte Hoffnung zu bestehen, dass durch die Formalinbehandlung der Pulpagangrän wieder eine neue Aera für die Zahnheilkunde ersteht.

Ich kann meinen Aufsatz nicht schliessen, ohne noch auf die grossen Aufgaben hinzuweisen, die voraussichtlich durch die Einbeziehung der Pulpagangrän in unseren Behandlungskreis unserer Disziplin erwachsen werden. Jedem in weiten Kreisen wirkenden Praktiker ist bekannt, dass der arme, also grösste Teil der Bevölkerung mit einem pulpakranken Zahne nur behufs Extraktion zum Zahnarzt kommt. Dieser kann es aber schon jetzt nicht mit seinem ärztlichen Gewissen und Ehrgefühl vereinbaren, einen pulpitischen Zahn zu extrahieren.

Digitized by Google

Wenn nunmehr auch ein gangränöser Zahn eine leichte, rasche und erfolgreiche Behandlung zulässt, darf der Zahnarzt auch hier nicht mehr zur Zange greifen, um die radikale erwünschte Hilfe zu bringen; es kann aber der praktizierende Zahnarzt bei aller seiner Humanität nicht verhalten werden, eine immerhin kunstreiche, kostspielige und zeitraubende Behandlung umsonst zu bieten.

Es erwächst nunmehr für uns die Aufgabe, mit allem Nachdruck auf Kommune, Land und Staat einzuwirken, dass sie Zahnärzte für nichtsolvente Bevölkerungsschichten bestellen; namentlich sind die Mitglieder der verschiedenen Krankenkassen zu belehren, dass sie mit vollem Rechte von ihren Versicherungs-Instituten auch eine rationelle zahnärztliche Behandlung beanspruchen können, da mit der Leistungsfähigkeit der Zahnheilkunde auch ihre Notwendigkeit resultiert, die sie auf gleicher Stufe mit anderen ärztlichen Gebieten rangieren muss.

Nachdruck nur mit genauer Quellenangabe gestattet.

Die Unterzahl der Zähne im menschlichen Gebisse und ihre Bedeutung.

Von Dr. *Th. Dependorf*, Privatdozent in Jena.

Im Verlaufe des letzten Sommersemesters wurde mir aus der chirurgischen Poliklinik folgender merkwürdige Fall von Unterzahl der Zähne im Ober- wie Unterkiefer zugeschickt:

Fritz B., 13 Jahre alter Knabe, macht den Eindruck eines weit jüngeren Kindes. Sein Knochenbau ist zart, ohne auffällige Merkmale von überstandener Rachitis, seine Muskulatur sehr schwach entwickelt. Der Junge zeigt ein scheues, unfreundliches Wesen. In seinem ganzen Gesichtsausdruck macht sich durch Einklemmen der Lippen ein fremder, fast abstossender Zug bemerkbar, die Nase ist eingedrückt und verbreitert, angeblich durch einen Sturz auf einen Treppenabsatz vor vollendetem dritten Lebensjahr. B. ist mehrfach an der Nase und im Rachen operiert worden. Auf das tote, glanzlose Aussehen

Digitized by Google

der Haare und den spärlichen, struppigen Haarwuchs, sowie die trockene Oberfläche seiner Haut weiss schon die Mutter hinzudeuten. Augenbrauen und Wimpern fehlen fast vollständig. Auch die Entwicklung der Fingernägel ist nicht normal, das Nagelbett erscheint kurz und schmal, der Nagel selbst verkümmert. Ebenso ist die Speichelung gering.

Die Mutter kommt mit ihrem Sohn wegen angeblicher Zahnlosigkeit ihres Kindes, die Ursache seiner schlechten Verdauung sein soll.

Der Zahnwechsel des Kindes ist in ganz anormaler Weise vor sich gegangen. Nach dem Berichte der Mutter ist der erste Zahn mit drei Jahren gekommen, und zwar der zweite Milch-

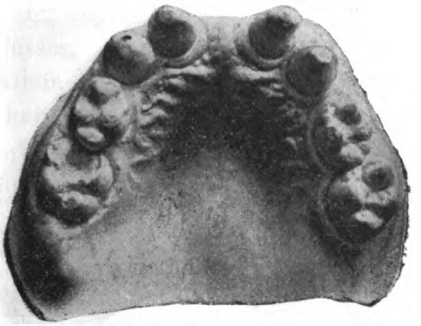

Fig. 1.

molar rechts oben, ihm folgte der zweite der linken Seite; bald darauf brachen die beiden ersten Milchmolaren der rechten und linken Seite durch. Mit ihnen zugleich erschien der merkwürdig geformte Eckzahn jederseits im Oberkiefer. Nach einem weiteren halben Jahr kamen die unteren Canini, nach abermals der gleichen Zeit die unteren Milchmolaren rechts und links zum Vorschein. Schliesslich vervollständigten dieses eigenartige Gebiss der laterale obere Incisivus rechts und links. Das fertige Gebiss sehen wir in Fig. 1 und 2.

Darnach lassen sich im ganzen 14 Zähne feststellen. Der zweite obere Incisivus und die Eckzähne haben die Form von Reptilienzähnen, zumal die unteren Canini; sie erinnern an kräftige, überzählige Zapfenzähne. Der erste Milch-

Digitized by Google

molar besteht oben wie unten. Die ihm folgenden Backenzähne besitzen mehr die Form der ersten bleibenden Molaren als der zweiten Milchmolaren.

Auch die Milchzahnnatur der übrigen Zähne ist aus ihren Formen nicht ohne weiters festzustellen. Als durchgebrochene Glieder der ersten Zahnreihe müssen wir diese Zähne trotzdem alle dem Milchgebiss zuzählen. Das ganze Gebiss setzt sich schliesslich aus folgenden Komponenten zusammen:

$$\frac{5\ 4\ 3\ 2\ |\ 2\ 3\ 4\ 5}{5\ 4\ 3\ \ |\ \ 3\ 4\ 5}$$

Der Gaumen ist flach und schmal, in der Mitte von einem Torus durchzogen, die Gaumenfalten sind gut ausgeprägt.

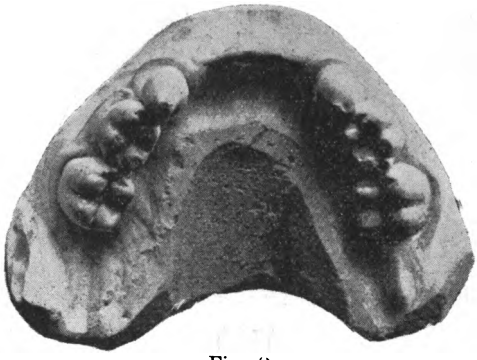

Fig. 2.

Die Kiefer geben sich an Kleinheit gegenseitig nichts nach; besonders fällt der ausserordentlich niedrige Alveolarfortsatz am Unterkiefer auf.

Wie die Röntgenaufnahme beweist, fehlen bislang sämtliche Anlagen der übrigen nicht vorhandenen Zähne.

Der Junge hat niemals einen Zahnwechsel durchgemacht und wird auch voraussichtlich keine andere Zusammenstellung seines Gebisses erfahren.

Seine Geschwister, seine Eltern sollen alle normal entwickelte Gebisse besitzen.

Anamnestisch ergibt sich die Tatsache, dass der Knabe als Kind ausserordentlich schwächlich gewesen ist, vielfach

Digitized by Google

an Krämpfen gelitten hat, sich sehr langsam entwickelte und bis auf den heutigen Tag als das Sorgenkind seiner Eltern gilt. Seine zwei älteren Geschwister (Schwestern) sind gesund. Nach diesem Jungen hatte die Mutter eine Fehlgeburt.

Luetische Einflüsse liegen dem Vernehmen nach nicht zugrunde, auch fehlen derartige Merkmale bei dem Kinde. Ebenso sind rachitische und skrofulöse Veränderungen nicht zu konstatieren, die den rachitischen Kiefern eigene Figuration ist nicht ausgesprochen vorhanden.

Zuerst war ich geneigt, in diesem Falle an Kretinismus zu denken, und zwar an Myxödem. Für diese Diagnose fehlen jedoch einige wichtige Anzeichen, wie gestörte psychische Funktionen, in der Jugend verdickter Leib, Verzögerung des Fontanellenschlusses, das Ausbleiben der Stütz- und lokomotorischen Funktion. Kretinismus kommt demnach kaum in Betracht. Wir haben es sehr wahrscheinlich nur mit besonderen nervösen Erscheinungen in der Ernährung zu tun, mit trophoneurotischen Störungen der Hautanhänge, neben allgemeiner körperlicher Schwäche.

Drei Jahre vor dieser Beobachtung war ein zweiter Fall von Unterzahl bei einem 23jährigen Dienstmädchen in meiner Klinik zur Behandlung gekommen.

O. F. ist eine gesund aussehende, mittelkräftige Person mit kleinem Gesicht, doch groben, gewöhnlichen Zügen. Als Kind hat sie schwer an Skrofulose und Rachitis gelitten. Alte Narben an beiden Seiten des Halses deuten auf Drüsenoperationen hin. Daneben bestehen Verdickungen der Hand- und Fussgelenkknochen, leichte Krümmung der Unterarme und Unterschenkel, wohl als sichere Zeichen überstandener Rachitis. Ihre Mutter ist klein und zart gebaut, sie besitzt ein schlechtes Gebiss, in dem fast alle Zähne fehlen; ihr Vater soll gesund sein. Tuberkulose ist in der Familie der Mutter vorhanden. Die Patientin kommt, um sich für ihre fehlenden Frontzähne einen Ersatz anfertigen zu lassen. Bei der Untersuchung der Zahnreihen ergeben sich ganz eigenartige Gebissverhältnisse, die, wie Patientin angibt, seit mehreren Jahren so bestehen. (Fig. 3 und 4.)

Digitized by Google

Zwischen teilweise verkümmerten bleibenden Zähnen und persistierenden Milchzähnen stehen Reste von Wurzeln bleibender und Milchzähne. Die Wurzeln sind klein und kurz, sie liegen teilweise lose im Zahnfleisch. Es fehlen gänzlich die

Fig. 3.

zwei unteren mittleren und die vier oberen Schneidezähne, der linke obere erste Prämolar, die vier zweiten Prämolaren, an ihrer Stelle stehen rechts die zweiten Milchmolaren, links sind sie kurz zuvor entfernt worden. Der rechte Eckzahn ist

Fig. 4.

nach vorne bis in die Gegend des ersten Incisivus gewandert, sein Vorgänger steht an dem ihm zukommenden Platze fest im Kiefer.

Sämtliche bleibenden Zähne sind klein und zierlich entwickelt, die unteren ersten Prämolaren besitzen eckzahnähnliche Formen. Der gewölbte Gaumen zeigt seitlich verbreiterte Alveolarfortsätze. Der Oberkiefer ist etwas kleiner als der Unterkiefer, hier ist der Alveolarfortsatz verschmälert.

Digitized by Google

Die verkümmerten Wurzeln der ersten Molaren sind überall entfernt worden, der zweite Molar links unten ist im Durchbruch. Es fehlen also im Gebiss

$$\text{rechts } \frac{5\ 2\ 1\ |\ 1\ 2\ 4\ 5}{5\ \ 1\ |\ 1\ \ \ 5} \text{ links.}$$

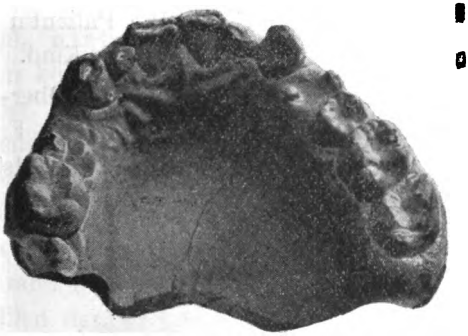

Fig. 5.

Der vor Jahren festgestellte Zustand hat sich bis heute nicht verändert.

Ausser diesen beiden charakteristischen Fällen echter Unterzahl sind im Verlaufe der gleichen Zeit einzelne anormale

Fig. 6.

Zustände im Bereiche der vorderen Zähne, zumal der Incisivi, Persistieren einzelner Gruppen von Milchzähnen (Fig. 7, Persistieren von $\frac{\text{III II I}\ |\ \ \ \text{III}}{\ \ \ \

Das Gebiss der Patientin von 24 Jahren zeigt steile Stellung der Zähne und keine schönen Formen. Die Schneidezähne sind oben wie unten verkümmert. Die Eckzähne besitzen Kegelform. Im Oberkiefer stehen an Stelle der zweiten Incisivi kleine verkümmerte Kegelzähne, im Unterkiefer fehlen die Ersatzzähne der mittleren Incisivi. Die Patientin war in ihrer Jugend ein skrofulöses und schwächliches Kind.

Interessant ist hier die Anomalie im Ober- und Unterkiefer im Bereiche der Incisivi. Die fehlenden Ersatzzähne im Unterkiefer sind, wie eine Röntgenaufnahme feststellen konnte, nicht angelegt.

Fig. 7.

Im Gegensatz zur Ueberzahl hat die Unterzahl der Zähne im menschlichen Gebiss weit weniger Interesse beansprucht. Die Fälle des Mangels einer grösseren Anzahl von Zähnen haben wegen ihres rein zufälligen Charakters fast noch weniger die Aufmerksamkeit der Zahnärzte und Naturforscher erregt als das Fehlen einzelner Glieder. Vielleicht erheischen sie auch in der Tat keine besondere Aufmerksamkeit. Sie streifen das Gebiet der pathologischen Veränderungen sehr scharf, sind sie doch nicht ausschliesslich, aber meistens Resultate allgemeiner pathologischer Veränderungen des Körpers.

Von der echten Unterzahl im Gebiss, der Reduktion, ist die scheinbare Unterzahl, die Retention, zu trennen.

Digitized by Google

Vor der Radiographie hatte die Diagnose für die Festlegung dieses Unterschiedes mit Schwierigkeiten zu kämpfen, heute ist es leicht, mit Hilfe einer Röntgenaufnahme die verborgenen Zähne und Zahnanlagen zu bestimmen.

Die Unterzahl einzelner Zähne in einer geschlossenen Zahnreihe wird auf solche Weise in den meisten Fällen als eine Retention, nicht als eine Reduktion von Zähnen bewiesen werden können, ein eigentlich selbstverständliches Ergebnis. So ist der vollständige Ausfall der dritten Molaren eine viel seltenere Erscheinung als früher angenommen wurde und die Abwesenheit des Caninus in dem Zahnbogen weist keineswegs auf sein vollständiges Fehlen hin. Die Radiographie beweist, dass in einer sonst geschlossenen Zahnreihe ein fehlender Eckzahn oder Prämolar stets retiniert ist und nur in wenigen Fällen darf der Weisheitszahn trotz seiner sonstigen Reduktionserscheinungen als nicht angelegt betrachtet werden. In der Beurteilung ähnlicher Zustände im Bereich der Prämolaren wie der noch übrigen Zähne ist gleichfalls Vorsicht geboten und die Radiographie zu Rate zu ziehen. Frühzeitige Extraktionen einzelner Zähne oder Entfernung des Zahnkeimes bei Extraktion der Milchzähne, wie das bei Prämolaren sehr leicht statt hat, können zu Täuschungen in der Diagnose Anlass geben.

Anders hingegen steht es mit dem seitlichen Schneidezahn des Oberkiefers; im Falle seines Nichterscheinens ist er auch tatsächlich nicht zur Entwicklung gekommen, bisweilen fehlt er in beiden Dentitionen. Seinem Durchbruch stehen nicht die häufig unüberwindlichen Schwierigkeiten entgegen wie z. B. dem Eckzahn.

Bei dem Fehlen des zweiten Incisivus spielt die Heredität nicht selten eine Rolle, zumal dort, wo die normale Entwicklung sämtlicher übrigen Zähne für eine Entwicklungsstörung des Zahnkeimes nicht spricht. Die Eltern oder Grosseltern der in Frage kommenden Person zeigen dann vielfach den gleichen Fehler im Gebiss.

Das gänzliche Fehlen einzelner Milchzähne ist ebenso selten wie ihre Retention. Man hat über derartige

Digitized by Google

Fälle kaum berichtet. Das Fehlen ganzer Gruppen von Zähnen darf dagegen im Milchgebiss als mehrfach beobachtetes Vorkommnis gelten, ja selbst der vollständige Ausfall sämtlicher Milchzähne und Zahnanlagen ist vorgekommen.

Das Ersatzgebiss zeigt alsdann die gleichen Erscheinungen, vielleicht nicht ganz so ausgesprochen.

Dabei ist die Persistenz von Milchzähnen, zumal von oberen Milcheckzähnen, unteren Milchincisivi und Milchmolaren eine ziemlich häufige Erscheinung. Aus dem Beharren dieser Zähne in der Zahnreihe zweiter Dentition ist aber keineswegs auf eine Unterzahl im Ersatzgebiss zu schliessen. In vielen Fällen kommen die Zähne als sogenannte dritte Dentition im späteren, bisweilen im hohen Alter zum Durchbruch. Die sicherste Diagnose stellt auch hier die Röntgenaufnahme.

Das Fehlen von Zahngruppen finden wir im Bereiche der ersten, wie zweiten Dentition, entweder beides zusammen bei vollständiger Unterdrückung der Zahnkeime und Ersatzkeime oder das eine ohne das andere. In seltenen Fällen ist trotz Fehlens der Milchzähne ein verspäteter Durchbruch der bleibenden Zähne beobachtet, bzw. angegeben worden. Ausgeschlossen erscheint es nicht, dass trotz Verkümmerung von Milchzahnanlagen die Keime der Ersatzzahnreihe zur vollständigen Entwicklung gelangen, besonders in Fällen schwerer Rachitis, Skrofulose oder Kretinismus.

Der Mangel einer Zahngruppe wird vielfach mit der Entwicklungsperiode der einzelnen Glieder im Zusammenhang stehen, es werden vornehmlich die Zähne nicht zur Entwicklung gelangen, welche zur Zeit der Erkrankung lokaler oder allgemeiner Natur zur gleichzeitigen Anlage sich rüsten. Das wird nicht immer, aber meistens der Fall sein. So sehen wir die Unterdrückung oder Verkümmerung der Keime gruppenweise im Bereiche der Incisivi, bei der zweiten Dentition gepaart mit dem Fehlen der ersten Molaren oder das Auftreten nur dieser Zähne und den Verlust sämtlicher übrigen. Oder wir finden die Prämolaren und die zwei letzten Molaren nicht in der Zahnreihe, die übrigen aber vorhanden, oder schliesslich

Digitized by Google

nur den ersten Incisivus und ersten Molaren und den Mangel sämtlicher anderen Zähne.

Im Milchgebiss fehlen am häufigsten die oberen Schneidezähne, dann die unteren und schliesslich die oberen ersten Milchbackenzähne. Im Vergleich zum Ersatzgebiss ist dieser Ausfall aber seltener. Es treffen folgende Gruppen fehlender Zähne zusammen:

Milchgebiss:

$$\frac{\text{II I}|\text{I II}}{|} \qquad \frac{|}{\text{II I}|\text{I II}} \qquad \frac{\text{II I}|\text{I III}}{\text{I}|\text{I}} \qquad \frac{(\text{IV})|(\text{IV})}{\text{IV}\ |\ \text{IV}} \qquad \frac{(\text{V})\ \text{IV}\ |\ \text{IV}\ (\text{V})}{\text{V}\ \ \text{IV}\ |\ \text{IV}\ \ \text{V}}$$

Ersatzgebiss:

$$\frac{|}{21|12} \qquad \frac{2|2}{(2)\,1|1\,(2)} \qquad \frac{21|12}{1|1} \qquad \frac{21|12}{21|12} \qquad \frac{54|45}{54|45} \qquad \frac{8\,7\,5\,4\,3\,2|2\,3\,4\,5\,7\,8}{8\,7\,5\,4\,3\,2|2\,3\,4\,5\,7\,8}$$

Die Gruppen sind nicht immer in dieser übereinstimmenden Form vorhanden. Durch den vorzeitigen oder zu spät eintretenden Schwund mancher Anlagen und die offenbar bestehende Alterierung des ganzen Systems, tritt hier und dort eine Verzögerung in der zeitlichen Entfaltung oder selbst frühzeitiger Verlust einzelner Keime ein, so dass bisweilen Zähne aus einer Gruppe später erscheinen, deren grösster Teil der Mitglieder bereits zugrunde gegangen ist. Die am meisten beobachteten Gruppen sind

$$\frac{2|2}{1|1} \text{ und } \frac{21|12}{1|1}$$

Vielfach treten auch noch im späteren Alter Milch- und Ersatzzähne durcheinander zutage. In einem reduzierten Gebiss sind die zur Welt gekommenen Teile fast immer rudimentäre Organe. Die Backenzähne besitzen kleine Wurzeln, unregelmässig geformte Kronen, die Eckzähne den Typus echter derber Kegelzähne und die Incisivi Zapfenform oder irgend eine verkümmerte normale Form.

Der Durchbruch erfolgt absolut unregelmässig, setzt erst im 3. 4., selbst 9. oder 10. Jahre, vielleicht noch später ein und vollzieht sich träge und unsicher, indem bald hier, bald dort ein Zahn geboren wird. Es sind Kinder beobachtet, die

Digitized by Google

bis zum 12. Lebensjahr keinen Zahn im Munde hatten und bei denen im Laufe der nächsten Jahre eine spärliche Anzahl nicht näher zu bestimmender Zähne durchbrach. Das können Fälle echter Unterzahl sein, aber ebenso gut auch diesen Zustand infolge der trägen Entwicklung vortäuschen.

Trotzdem treten nach fehlendem Milchgebiss Ersatzzähne auf. Tomes beschreibt einen Fall, wo nach dem Fehlen fast sämtlicher Milchzähne ein vollkommen normales Ersatzgebiss, was Stellung und Form der Zähne anbetrifft, zur richtigen Zeit zum Durchbruch gekommen war.

Das Fehlen ganzer Zahnreihen ist mit Sicherheit festgestellt worden.

In der Literatur werden verschiedene derartige Fälle beschrieben und verbürgt. (Tomes, Linderer.) Ganz offenbar liegt bei solchen Befunden eine Agenesie oder eine vollständige Atrophierung der Zahnleiste zugrunde. Wahrscheinlich ist diese Leiste überhaupt nicht zur Anlage gekommen.

Der Mangel einer ganzen Ersatzzahnreihe erscheint selbst nach dem Bestehen einer normalen Milchzahnreihe nicht unmöglich. Klages weiss über einen derartigen Zustand bei einem 32jährigen Manne, Weichardt bei einem 21 Jahre alten Patienten zu berichten. Fox beobachtete den Schwund der ganzen zweiten Zahnreihe mit Ausnahme des linken oberen Incisivus[1].

Die von Metnitz angegebenen Berichte über Unterzahl der Zähne scheinen zum grössten Teil Verzögerungen im Durchbruch infolge Rachitis zu sein.

Nur eine charakteristische Unterzahl ist aus den Darstellungen als echte Reduktion zu erkennen. Es handelt sich um ein 18jähriges Mädchen, welches mit Keratitis parenchymatosa infolge von Lues hereditaria behaftet, im ganzen nur sechs Zähne im Munde hatte, drei erste Molaren, den linken oberen lateralen Incisivus und zwei Milcheckzähne, deren Zahn-

[1] Eine typische Unterzahl im bleibenden Gebiss beobachtete Tomes. Ein älterer Mann besass nach einem normal entwickelten Milchgebiss nur vier Molaren und vier Schneidezähne, in jeder Kieferhälfte je einen Zahn.

Digitized by Google

formel also $\frac{6|2\ III\ 6}{6\ III|}$ nicht überschritt, ein seit dem achten Lebensjahre bestehender Zustand. Ein weiterer Durchbruch erschien den ganzen Befunden nach ausgeschlossen.

Das Mädchen, vollkommen kindlich in seiner Entwicklung, menstruiert erst seit zwei Monaten und macht den Eindruck einer Vierzehnjährigen. Hier handelt es sich, wie v. Metnitz sagt, um einen Fall von Unterzahl der Zähne bei einem in der Entwicklung zurückgebliebenen Individuum. Die Erklärung gibt aber erst meiner Meinung nach die Lues.

Wenn wir hier nicht den örtlich direkt wirkenden Einfluss der hereditären Lues als Ursache der Aplasie im Gebiss in Betracht ziehen wollen, so müssen wir jedenfalls an mangelnde histogenetische Energie denken infolge vererbter Veranlagung und da kommen wir, meiner Ansicht nach als das naheliegendste, immer wieder auf die Lues als die Urheberin zurück.

Mögen die Fälle dieser Art des gruppenweisen Ausfalles und des totalen Mangels von Zähnen für viele nur ein kasuistisches Interesse besitzen, die Wissenschaft verlangt doch eine Aufklärung über diese merkwürdigen Defekte. Um so mehr muss dieser Gegenstand zum Nachforschen reizen, als bei der Reduktion der Zahnzahl die sonst unermüdlich treibende Kraft der epithelialen Zahnleiste zu vermissen ist.

Aus den kurzen vorher gegebenen Angaben ergibt sich die Tatsache, dass eine Verminderung der Zahl der permanenten Zähne nicht ohne weiteres aus dem Zustand des Milchgebisses zu erklären ist. Es spielen besondere Umstände dabei mit. Permanenten Zähnen brauchen nicht unbedingt Milchzähne vorauszugehen und Milchzähnen brauchen nicht notwendig bleibende Zähne zu folgen. Eine ursächliche Erklärung fehlt den Mitteilungen. Ueberhaupt ist in dieser Hinsicht den Berichten schwer nachzukommen, denn die meisten Fälle aus der Literatur sind leider ganz ungenügend beschrieben.

Es ist kaum zu entscheiden, ob es sich in den Fällen echter Unterzahl um wirkliche Agenesie handelt oder nur um

Digitized by Google

eine bestimmte Form der Aplasie. Wo weder Milch- noch Ersatzzähne zum Vorschein kommen, nachweislich mittels Röntgenaufnahme ihre Entwicklung fehlt, müssen wir wohl an eine tatsächliche Nichtentstehung denken. Bleiben die Nachfolger der ersten oder die Vorgänger der zweiten Dentition aus, so liegt ein vollständiger Mangel an Anbildung der Zahnleisten, eine Unterdrückung der Zahnkeime der betreffenden Zahnserie vor.

Die Ursachen der Unterdrückung einzelner Zähne und Zahngruppen bestehen demnach in der Verkümmerung oder dem Ausfall der Zahnanlagen. Die Keime kommen entweder gar nicht zur Entwicklung, gehen als Epithelzapfen schon zugrunde oder die Anlage erreicht eine gewisse Entwicklungsstufe, reduziert dann und bleibt unvollendet.

Treten in den Fällen anfänglicher unvollkommener Bildung allgemeine gesunde Verhältnisse im Körper auf, so ist die Vollendung des Zahnes nicht ausgeschlossen. Solche Ergebnisse sind offenbar da anzunehmen, wo nach länger bestehender Unterzahl oder gar gänzlichem Mangel von Zähnen ein spärlicher Durchbruch allmählich zustande kommt.

Als eine Veranlassung zur Unterdrückung einzelner Zahnkeime ist vielfach Rachitis und Skrofulose angegeben worden. Wohl nicht immer mit Recht! Unregelmässigkeiten und Störungen im Durchbruch des Zahnes, hypoplastische Zahnformen sind sicherlich häufig eine Folge von Rachitis. Während im Milchgebiss das vorzeitige Erscheinen der Zähne für Rachitis spricht, ist es im Ersatzgebiss vielfach umgekehrt der Fall. Hier bleiben die Zähne über die Zeit hinaus retiniert; ihr Durchbruch verzögert sich, da sie für ihre Entwicklung längere Zeit gebrauchen, schlecht assimilieren, besonders auch das Wurzelwachstum träge vor sich geht und der Kiefer sich über den Anlagen vorzeitig schliesst. Solche Prozesse dürfen wir aber nicht mit einer echten Unterzahl, einer Reduktion verwechseln, wenn nicht hier und dort doch Keime zugrunde gehen. Es besteht keine Schrumpfung, keine Atrophie der Gewebe, sondern nur eine Hemmung und Verlangsamung, vielleicht auch zeitweiser Stillstand der Assimilation, veranlasst

Digitized by Google

durch konstitutionelle Erkrankungen, zu denen wir ausser Rachitis und Skrofulose noch manche andere, auch rein infektiöse Erkrankung rechnen können.

Die Wirkung auf den Zahnbau äussert sich zeitlebens durch Furchen, Rinnen, Gruben, Vertiefungen auf den Kronen, ja selbst auf den Wurzeln der Zähne. Ob durch wiederholte Zufuhr von Phosphor oder durch stark kalkhaltige Nahrungsmittel eine bessere Verkalkung tatsächlich erzielt wird, ist äusserst zweifelhaft. Notwendiger erscheint es, den Gesamtorganismus zu kräftigen, um die Fähigkeit der assimilierenden Zellen zu erhöhen.

Kassowitz, v. Geuser beschreiben günstige Erfolge, die sie nach Verabreichung von Phosphor bei völliger und nahezu vollständiger Zahnlosigkeit zu verzeichnen hatten. Es handelte sich in zwei Fällen (ein elfjähriges Mädchen und ein zwölfjähriger Knabe) um schwere Formen von Rachitis mit auffallenden Difformitäten am Knochengerüst. Der erzielte Erfolg ist wohl zum grössten Teil mit auf den gebesserten Zustand des Gesamtorganismus zurückzuführen, der die Assimilationskraft der bildungsfähigen Zellen erhöhte und zur Aufnahme phosphorsauren Kalks mehr befähigte.

Für die echte Unterzahl möchte ich Rachitis nur in seltenen Fällen verantwortlich machen, Skrofulose schon eher, wegen ihrer hemmenden Einwirkung auf die Entwicklung einzelner Organe. Daher beeinträchtigt die Rachitis in erster Linie den Entwicklungsprozess der Zähne und die Schmelzbildung, erst in zweiter Linie kommt das Ausbleiben oder richtiger die Retention einzelner Zahngruppen durch sie in Betracht.

Scheff gibt der Rachitis tarda die Schuld, die gewöhnlich im vorgeschrittenen Alter zur Entwicklung gelangt. Hiebei ist nach Scheff ein unvollständiger Durchbruch oder das Ausbleiben einzelner Zahngruppen, ja mitunter das vollständige Fehlen sämtlicher Zähne zu beobachten. Einen Fall letzterer Art hatte Scheff zu verfolgen Gelegenheit. Bei einem Mädchen im Alter von zwölf Jahren war — mit Ausnahme von je zwei Molaren im Ober- und Unterkiefer — kein

Digitized by Google

weiterer Zahn zum Durchbruch gekommen. Die Kieferränder waren scharfkantig, woraus geschlossen werden konnte, dass kein retinierter Zahnkeim vorhanden sei.

Bei solchen Beobachtungen im Kindesalter, wo Röntgenaufnahmen fehlen, muss man meines Erachtens nach stets damit rechnen, dass die Zahnkeime im Kiefer angelegt sind und erst später, vielleicht innerhalb der nächsten zehn Jahre, nach einander zum Durchbruch gelangen. Es sind Fälle genug bekannt geworden, wo bei vorhandener Rachitis auf Phosphorbehandlung die Dentition in Anregung gebracht wurde und einzelne Zähne verspätet zum Durchbruch gelangten.

Von grösserem Einfluss erscheint mir die Lues hereditaria, vor allem, da sie bereits intrauterin im Bereiche der Zahnanlagen in pathologischer Weise den Zahnkeim beeinflussen kann. Ich denke hierbei ausser der allgemeinen Form der Dystrophie an die leichten chronischen Entzündungserscheinungen im Bereiche des Knochenbaues, an die Ostiten und Periostitiden infolge hereditärer Lues, die auch im Kiefer zum Austrag kommen, durch starke Wucherung der Periostzellen und des Markes die Keimesentwicklung der Zähne hemmen und zur Resorption bringen.

Eine Auflösung sämtlicher Keime ist hierbei natürlich nicht erforderlich, hier und dort wird sich eine Anlage zumal der Milchzähne entwickeln, während durch die syphilitischen Reize die Ersatzzahnkeime am meisten zu leiden haben. Ausser luetischen Reizen können chronische Entzündungszustände im Kiefer infolge jeder anderen Erkrankung Zerstörung der Keime hervorrufen. Die grösste Bedeutung aber in der Beurteilung ätiologischer Momente bei der Unterzahl, zumal im Schwund von Zahngruppen und ganzen Serien fällt eigenartigen nervösen Erscheinungen zu.

Es gibt eine Gruppe von Krankheiten, bei denen die Analogien mit der Rachitis so zahlreich und so verführerisch sind, dass sie vor nicht gar so langer Zeit fast von allen Aerzten mit der Rachitis identifiziert worden sind; diese Gruppe umfasst die verschiedenen Formen des Kretinismus, unter denen für uns speziell das Myxödem und der Mongolismus in Be-

Digitized by Google

tracht kommen. Eine stark verspätete Dentition, das Fehlen ganzer Zahngruppen, der Ausfall einzelner Zähne ist bei diesen Arten der Idiotie ebenso häufig beschrieben wie bei der ausgesprochenen Rachitis. Darin, wie in manchen anderen Symptomen gleichen sich diese im Grunde ganz verschiedenen Krankheiten, ohne aber die gleichen Ursachen aufzuweisen.

Zumal die myxödematösen Idioten zeigen die grösste Abweichung vom normalen Verhalten des gesamten Gebissystems, seiner Entwicklung nach wie in der Form seiner einzelnen Glieder. Etwas weniger unregelmässig sehen wir dagegen die Zustände bei den mongolischen Kindern, aber immerhin auffällig genug, um die bestehenden Gebissverhältnisse als wirkliche Mängel zu bezeichnen. In therapeutischer Hinsicht bewirken besonders bei den Mongoloiden die Schilddrüsenpräparate einen überraschenden Erfolg. Der Durchbruch der fehlenden Zähne erfolgt mit dieser Therapie im schnelleren Tempo, so dass schliesslich die normale Zahl von Zähnen im Munde vorhanden ist.

Die Zähne besitzen mitunter, aber durchaus nicht immer, einen hypoplastischen Typus, eine Erscheinung, die ihr Verhalten von dem der rachitischen Difformitäten klarstellt.

Zugleich aber erkennen wir aus dem tatsächlich erfolgenden Durchbruch der Zähne keine Entwicklungshemmung in der Anlage der Zähne selbst, keine echte Agenesie, sondern nur den Mangel einer fehlenden Kraft, die den Durchbruch sonst zu besorgen hat, einen Fehler in der physiologischen Beschaffenheit der aufbauenden und zerstörenden embryonalen Bindegewebszellen. Hiermit will ich keineswegs das Auftreten echter Unterzahl im Gebiss der Idioten verneinen. In Fällen schwerer angeborener Idiotie sind solche Defekte wohl einwandfrei.

Eine weitere Form nervöser Erscheinungen, für mich die wichtigste, betrifft die trophoneurotischen Störungen der Hautanhänge.

Bei ganz schwächlichen, in der Entwicklung arg zurückgebliebenen Kindern, mögen sie von Haus aus erblich belastet sein oder nicht, kommen derartige Momente meiner Meinung nach am häufigsten in Frage. (vgl. Fall I.)

Digitized by Google

Die interessante Tatsache, dass echte Unterzahl im Gebiss nicht selten mit eigenartigen Veränderungen der Haare, der Nägel oder der Hautdrüsen, Hypertrichosis, Onychauxis, Anidrosis gleichzeitig vorhanden ist, besteht. Diese Erkrankungen der Hautanhänge werden jetzt allgemein auf trophoneurotische Erkrankungen zurückgeführt und als neurotische oder neuritische Atrophien und Hypertrophien bezeichnet.

Als Ursache hierfür nimmt man irgend welche Erkrankungen in den Zentren oder peripheren Nerven an, ja selbst aussergewöhnliche Reizzustände genügen, um den normalen Einfluss auf die Ernährung abzuschwächen oder ganz zu hemmen. Von allen Organen ist besonders die äussere Haut zu nervösen Ernährungsstörungen ausersehen, die vereint mit oder nach Nervenaffektionen vorkommen. In der Literatur finden wir Fälle von Hypertrichosis beschrieben, bei denen seidenweiches Haar mit echter Unterzahl der Zähne und mangelhaften anderen Hautgebilden zusammenfällt.

Darwin hat eine Anzahl merkwürdiger Fälle dieser Art aus dem Tierreich gesammelt. Im allgemeinen weiss man, dass gewisse Anomalien der Haare sich gleichzeitig mit Anomalien der Zähne finden. Ich erinnere an den haarlosen Hund in der Türkei, der nur vier Molaren und einige unvollkommene Incisivi besitzt. Auch bei Menschen hat man mit erblicher Haarlosigkeit vererbten Zahnmangel gefunden. Ebenso wie Mangel von Haaren sich mit Mangel von Zähnen vereint findet, kommt anderseits übermässiger Haarwuchs oder schlechte Entwicklung der Nägel oder unvollkommene Ausbildung der Hautdrüsen mit Mangel an Zähnen vor. Dieses Zusammentreffen ist nicht stets am Platze. Zumal die von Hypertrichose befallenen Menschen, welche starkes schwarzes Haar tragen, zeigen mitunter ganz normale Gebisse, aber eine enorme Hypertrophie des Alveolarfortsatzes und des Zahnfleisches.

Das letztere gilt von der bekannten Julia Pastrana, einem behaarten Frauenzimmer. Diese Person, deren Mund, wie ein Schweinsrüssel gebildet, sehr weit vorstand, besass keine übermässige Zahl von Zähnen, wie behauptet wurde, sondern nach den Abdrücken, die Hepburn von den Kiefern

Digitized by Google

genommen hatte, eine so hochgradige allgemeine Hypertrophie des Zahnfleisches und der Alveolaren, dass man eigentlich nur sehr wenig Zähne sehen konnte. Ueber die sonstigen Hautanhänge ist leider nichts berichtet worden. Das Gebiss des 13jährigen Haarmenschen Fedor Jeftichejew hat Parreidt 1863 näher untersucht und fand im Oberkiefer nur zwei, im Unterkiefer drei schlecht entwickelte Zähne. Das Haar war seidenweich, lanugoähnlich, wie auch sonst häufig bei Hypertrichosis mit Defekten der übrigen Dermoidgebilde, die Nägel und Schweissdrüsen schwach entwickelt.

Bei diesen Zuständen greift auch die Vererbung ein.

So war bei der Haarfamilie aus Barma das eigentümliche seidenartige Haar, welches das ganze Gesicht bedeckte von der dritten Familie her ererbt. In jedem einzelnen Falle fand sich bei der Untersuchung auch die Zahl der Zähne reduziert. (Tomes.)

Solche Erscheinungen sind offenbar zugleich ein Beweis für Vererbung erworbener Eigenschaften, denn es ist unwahrscheinlich, dass jedes Kind und Enkelkind ganz unabhängig wieder genau die gleichen pathologischen Zustände erwirbt, wie die Eltern; dabei ist anzunehmen, dass die Veranlagung zur krankhaften Veränderung der Hautanhänge jedesmal wieder vererbt wurde und nicht die abgeschlossene Veränderung selbst.

Eine erbliche Kiefermissbildung und Zahnungsverspätung, die die Mitglieder einer Familie in auf- und absteigender Linie betraf, hat Hilzensauer ausführlicher beschrieben. Die Deformität war von der Mutter ererbt. In zweimaliger Ehe zeugte diese Frau je ein Geschwisterpaar, einen Knaben und ein Mädchen. Alle vier Kinder besassen ein unvollständiges Milchgebiss, verspäteten Durchbruch der bleibenden Zähne im 22., 20. und 17. Lebensjahr, sowie eine massige Entwicklung und wulstige Verdickung der Alveolarfortsätze und des Zahnfleisches. Die Milchzähne sollen dem älteren Paar im Oberkiefer vollständig gefehlt haben, im Unterkiefer zum grössten Teil. Das beste Gebiss zeigt der jüngste Sohn, aber immer noch arg entstellt. Diese Eigenart haben sämtliche Kinder von ihrer Mutter geerbt, welche die gleichen unförm-

Digitized by Google

lichen Kiefer hatte, wie sie namentlich an den Kindern aus erster Ehe auffallen.

Dabei zeigen die Leute, wie Hilzensauer hervorhebt, keinerlei Merkmale überstandener konstitutioneller Krankheiten, sie sind vielmehr durchwegs gut entwickelt.

Nähere Angaben über Beschaffenheit der Haare und Nägel, besonders bei der Mutter, über die geistigen Fähigkeiten der Mutter wie der Kinder werden nicht gemacht.

Wir müssen uns hier mit der eigentümlichen Tatsache begnügen, dass sich eine erworbene Eigenschaft der Mutter konstant selbst in zweifacher Ehe auf ihre sämtlichen Kinder übertragen hat. Eine Abschwächung hat nur das jüngste Kind erfahren.

Eine Vererbung missgestalteter Kiefer in ähnlicher Form betrifft die Familie eines Rittergutsbesitzers in Sachsen. In dieser Familie hatten, wie mir bekannt geworden ist, von sechs Kindern zwei eine eigentümliche Deformität der Kiefer und Zähne von ihrer Mutter geerbt. Diese Entstellung bestand in einer wulstigen Auftreibung und Verdickung der Alveolarfortsätze und dem Mangel der meisten Zähne. Das Milchgebiss bestand bei beiden Kindern aus einigen unteren Zähnen, das Ersatzgebiss aus wenigen Backenzähnen im Ober- wie Unterkiefer. Die Kiefer waren gleichmässig, aber unnatürlich verdickt, ohne entzündliche Erscheinungen. Genauere Angaben konnte ich nicht erhalten.

Wir kennen den Zahn, ebenso wie den Nagel oder die Hautdrüsen als einen Abkömmling der Haut, als ein reines epidermoidales Gebilde. Er untersteht demnach den gleichen nervösen Ernährungsbedingungen wie die anderen Hautanhänge vor allen Dingen während seiner Entwicklung und folglich auch den gleichen krankhaften Prozessen, die im trophischen Zentrum für die äussere Haut oder auf den peripheren Bahnen sich geltend machen.

Ich nehme eine trophoneurotische Ursache für die Entstehung der Reduktion um so mehr in Anspruch, als das symmetrische Auftreten der Affektion dafür spricht, sonstige

Digitized by Google

Verletzungen des peripheren oder zentralen Nervensystems nicht auf ein ätiologisches Moment hindeuten und auch sonst wie nervöse Nebenerscheinungen fehlen.

Die Wirkung dieser Störungen verlege ich bei gänzlichem Mangel aller Zähne und dem Fehlen der meisten Milchzähne in eine frühe Zeit; schon im Mutterleibe hat der schädigende Einfluss begonnen. Ob die krankhaften Prozesse oder Reizzustände zentral oder peripher tätig gewesen sind, lässt sich nicht immer sicher entscheiden, ebensowenig, ob der mütterliche Organismus in irgend welchem Zusammenhang mit den Störungen steht.

Voraussichtlich sind ähnlich wie bei der Hypertrichosis und Onychauxis vasomotorische Einflüsse neben den Nervenerkrankungen nicht auszuschliessen.

Ebenso wird es sich meistens um periphere Reizzustände oder Erkrankungen handeln, da bei den beobachteten Fällen sonst keine weiteren neuropathischen Erscheinungen vorhanden sind oder erwähnt werden, die doch bei zentralen Erkrankungen des trophischen Systems vorliegen müssten. Hierbei kommen hauptsächlich die extrauterinen Fälle in Betracht; die Erklärung des intrauterinen Vorganges stösst auf noch grössere Schwierigkeiten.

Im Kindesalter kann die Trophoneurose zur Unterdrückung der Ersatzzähne und der echten Molaren führen, derjenigen Zähne, die sich während der ersten Lebensjahre entwickeln. Unwahrscheinlich ist es hingegen, dass bei der Retention von Zähnen, deren Ausbildung vollendet ist, die nervösen Ernährungszentren und Leitungen der äusseren Haut wirksam sind.

Bei den eingangs von mir mitgeteilten Beobachtungen ist die echte Unterzahl im Gebiss des Knaben, welche durch eine Röntgenaufnahme bestätigt wurde, auf trophoneurotischer Basis entstanden. Die mangelhafte Entwicklung sämtlicher epidermoidaler Anhänge unterstützt diese Anschauung.

Im zweiten Falle hingegen scheinen die Lücken in der permanenten Zahnreihe durch den Einfluss der Skrofulose und Rachitis bedingt zu sein.

Digitized by Google

Den angeborenen Mangel von Zähnen, also die Nichtentfaltung jeglicher oder einzelner Zahnanlagen halte ich für selten. In den meisten Fällen findet eine langdauernde Retention der Zähne statt oder eine ungenügende Wurzelbildung und das in erster Linie bei Rachitis, Skrofulose und einzelnen Formen des Kretinismus.

Eine wirkliche frühzeitige Auflösung der Zahnkeime muss mit besonderen Umständen zusammenhängen, deren Ursache entweder ernste konstitutionelle Krankheiten zumal im fötalen und Säuglingsleben oder direkte lokale, schwerwiegende Einflüsse oder auch trophoneurotische Störungen darstellen.

Wir erhalten demnach schliesslich folgende Anordnung der einzelnen Ursachen der Entstehungsformen der Reduktion der Zahnzahl:

1. Ursachen in Form lokaler Wirkungen im direkten Bereich der Kiefer:

a) Zerstörung des Zahnkeimes durch äussere mechanische Eingriffe, Operationen, Extraktionen, durch Trauma, Verletzungen aller Art;

b) Dystrophien infolge chronischer Entzündungen der Kiefer.

2. Ursachen in Form konstitutioneller Erkrankungen:

a) Allgemeine Störungen in der Entwicklung und Ernährung des gesamten Organismus;

b) spezielle Störungen in der Knochen- und Zahnentwicklung.

3. Ursachen in Form trophoneurotischer Erkrankungen.

Literatur:

1. Rudolf Apel: Ueber Trophoneurosen. Dissertation, Jena 1903.
2. Busch: Die Ueberzahl und Unterzahl in den Zähnen des menschlichen Gebisses etc. Deutsche Monatsschrift für Zahnheilkunde, 1887.
3. Leo Hilzensauer: Erbliche Kiefermissbildung und Zahnungsverspätung. Oesterreichisch-ungarische Vierteljahrsschrift für Zahnheilkunde, Jänner 1904.
4. Prof. Kassowitz: Infantiles Myxödem, Mongolismus und Mikromelie. Wien 1902. Verlag von Perles.

Digitized by Google

5. Dr. Kielhauser: Die Unterzahl der Zähne. Oesterreichisch-ungarische Vierteljahrsschrift für Zahnheilkunde, Oktober 1895.
6. — Ueber das angeborene Fehlen und Unterzahl der Zähne. Deutsche Monatsschrift für Zahnheilkunde, 1894, S. 375.
7. Julius Parreidt: Compendium der Zahnheilkunde. Leipzig 1900.
8. Scheffs Handbuch der Zahnheilkunde. Wien 1903.
9. Tomes-Holländer: Die Anatomie der Zähne.
10. Karl Wedls Pathologie der Zähne. Leipzig 1904.

Nachdruck nur mit genauer Quellenangabe gestattet.

Das Poröswerden des Zahnkautschuks.

Von *Albrecht Schneider*, Chemiker in Hamburg.

Es sind in letzter Zeit vielfach Abhandlungen über das „Poröswerden" des Zahnkautschuks während der Vulkanisation, namentlich in zahnärztlichen Fachblättern, erschienen. Auf Grund unserer mehr als 50jährigen Erfahrungen auf diesem Gebiete sollen im folgenden die Gründe dieser Erscheinung dargelegt und praktische Winke für deren Vermeidung gegeben werden.

Zunächst möchte ich den Gang der Methode bei der Herstellung einer Zahnkautschukplatte kurz skizzieren. Die erste Form des zu behandelnden Gebisses wird mit Hilfe einer sogenannten Abdruckmasse gewonnen. Der Abdruck wird mit Gips ausgegossen und nach dessen Erhärten die Abdruckmasse mit heissem Wasser entfernt. Auf diese Weise erhält man ein genaues Modell, auf dem dann die Gestalt der zukünftigen Kautschukplatte vorläufig in Wachs modelliert wird. An dieser Wachsplatte werden alsdann die künstlichen Zähne befestigt und nun beginnt die Herstellung der eigentlichen zur Vulkanisation notwendigen Gipsform. Zu dem Zwecke bringt man in die untere Hälfte der Küvette Gipsbrei und drückt das Wachsmodell mitsamt den Zähnen vorsichtig hinein, lässt erstarren und bestreicht den fest gewordenen Gips mit Vaseline. Darauf füllt man die andere Hälfte der Küvette ebenfalls mit Gipsbrei, drückt die andere bereits feste

Digitized by Google

obere Form hinein und lässt erhärten. Hierauf hebt man die beiden Formhälften voneinander ab und entfernt durch Aufgiessen von kochendem Wasser sämtliches Wachs und sämtliche Vaseline. Dann schliesst man die Form wieder, die nun nur noch im Gips die künstlichen Zähne enthält, legt den Bügel über und bringt sie in siedendes Wasser. Durch diese Behandlung wird der Gips gut vorgewärmt, so dass er später den Kautschuk nicht abkühlt und ihn gut plastisch erhält. Während des Erwärmens schneidet man den Kautschuk zurecht und breitet ihn auf einer 20 bis 30 Mm. dicken, gut angefeuchteten Gipsplatte aus, die zum Durchwärmen auf ein Gefäss mit siedendem Wasser gelegt ist. Auf diese Weise erhält man eine Wärmeplatte, die bewirkt, dass der Kautschuk plastisch wird und doch ein Ueberhitzen ausgeschlossen ist. Nach dieser Vorbereitung „stopft" man die inzwischen gut durchgewärmte Form mit dem gleichfalls gut angewärmten Kautschuk völlig aus, presst die beiden Formhälften zusammen, nachdem man noch einen feuchten Leinwandlappen (Pausleinen) dazwischen gelegt hat. Dann öffnet man, entfernt die Leinwand und den überschüssigen Kautschuk, erwärmt die wiedergeschlossene Form nochmals im siedenden Wasserbade und presst sie schliesslich unter der Presse fest zusammen, damit der so gut durchgewärmte und infolgedessen äusserst plastische Kautschuk auch in die feinsten Winkelchen eindringt. Die so vorbereitete Küvette wird nun mit einem eisernen Bügel fest zusammengeschraubt, im Vulkanisierkessel mit Wasser bis zum Bedecken der Form übergossen und dann bei offenem Hahne die Temperatur allmählich gesteigert, bis Dampf aus dem Hahne austritt. Dann schliesst man das Ventil, steigert langsam innerhalb einer halben Stunde den Druck bis auf 6 bis 7 Atm. und hält ihn eine Stunde lang in dieser Höhe. Schliesslich lässt man bis unter 100° C. erkalten, öffnet den Vulkanisierkessel, kühlt die Form in kaltem Wasser ab und nimmt das vulkanisierte Gebiss heraus. Dickere Platten vulkanisiert man, indem man den Druck langsamer ansteigen lässt, und zwar sollte die Steigerung etwa 1 Atm. in einer Viertelstunde betragen. Man erreicht hiedurch eine gute, gleichmässige

Digitized by Google

Durchwärmung und infolgedessen auch gute Vulkanisation. Der höchste Druck hiebei braucht auch nur eine Stunde zu währen. Zur Erreichung einer doppelten Kontrolle empfiehlt es sich, ausser einem Manometer noch ein Thermometer an dem Vulkanisierapparat anzubringen. Letzteres stellt man in eine unten geschlossene Röhre, die durch den Deckel des Vulkanisierkessels geht und die der besseren Wärmeleitung wegen eine genügende Menge Quecksilber enthält.

Bei den zahllosen Proben, die wir im Laufe der Zeit mit den verschiedensten Zahnkautschuksorten auf vorstehende Art anstellten, ist uns ein poröses Produkt noch nicht vorgekommen.

Wie steht es nun aber mit der wissenschaftlich-theoretischen Grundlage des Poröswerdens? Welches ist das Gas, das die Blasenbildung verursacht, welches seine Entstehungsursache?

In Nr. 5–6 der „Odontologischen Blätter", Berlin, Juni 1906, meint Herr G. H. Pawelz, in diesem Zusammenhange erneut die Frage aufwerfen zu müssen, ob das Eintreten des Schwefels in den Kautschuk durch Addition oder durch Substitution erfolge, mit anderen Worten, ob der dem Kautschuk zugrunde liegende Kohlenwasserstoff eine doppelte Kohlenstoffbindung enthalte, die das glatte Eintreten von Schwefelatomen unter Wandlung der Doppelbindung in eine einfache zulässt, oder ob eine Verdrängung von Wasserstoffatomen und die damit gegebene Bildung von Schwefelwasserstoff den Eintritt des Schwefels bedinge. Eine solche Frage besteht für die wissenschaftliche Welt nicht mehr, sie ist durch die Arbeiten von Weber, Harries, Marckwaldt, Frank u. a. längst im Sinne der Addition entschieden. Das Polypren, welches den Hauptbestandteil des Rohkautschuks bildet, zeigt in all seinen Eigenschaften die Merkmale einer ungesättigten Verbindung. Bei der eigentlichen Vulkanisation darf demnach keine Gasentwicklung auftreten; eine solche, d. i. Poröswerden des Kautschuks, ist immer ein Beweis für das Vorhandensein eines sekundären Vorganges.

Digitized by Google

Dieser kann herrühren von der Form anhaftenden Fremdkörpern, Vaseline, Wachs u. dgl., welche beim Erhitzen mit Schwefel reichliche Mengen von Schwefelwasserstoff entwickeln. Die Porosität wird sich alsdann nur an der Oberfläche des vulkanisierten Gegenstandes bemerkbar machen.

In den weitaus meisten Fällen jedoch wird die Blasenbildung im Innern der Masse zu beobachten sein, alsdann ist sie die Folge einer falsch geleiteten Vulkanisation, die Folge zu raschen oder zu starken Erhitzens. Der Vorgang, welcher sich dabei abspielt, ist leicht zu erklären: Die Reaktion der Schwefeladdition ist eine exothermische, d. h. sie erzeugt Wärme. Wird sie daher zu plötzlich eingeleitet, so erwärmt sich der Kautschuk weit über die Temperatur des ihn umgebenden Dampfes hinaus, bis zu einem Punkte, wo die zuvor bereits gebildete Schwefelverbindung ihrerseits Schwefelwasserstoff abspaltet. Der Versuch lässt sich mit fertigem Hartkautschuk ausführen, die Temperatur, bei der die Abspaltung bemerkbar wird, liegt zwischen 180 und 200° C. Das entwickelte Gas ist am Geruch unschwer als Schwefelwasserstoff zu erkennen. Auch stimmen mit dieser Erklärung alle sonstigen Erscheinungen beim Poröswerden der Platten aufs beste überein.

Wird die Reaktion behutsam eingeleitet, so hat die entstehende Wärme Zeit, sich gegen die Oberfläche hin auszugleichen; erhitzt man hingegen zu plötzlich, so wird die gesamte Reaktionswärme auf einmal frei und führt die gefährliche Ueberhitzung herbei. Das umgebende 150 bis 165° heisse Wasser muss also gegenüber der höheren Reaktionswärme kühlend wirken, ähnlich so wie sich geschmolzenes Blei zur Kühlung von glühendem Eisen benützen lässt. Es leuchtet nun ein, dass diese Kühlung in dünnen Platten leichter vor sich geht, als in dicken. Kautschuk ist ein äusserst schlechter Wärmeleiter, der Wärmeausgleich kann sich daher in dickeren Gegenständen nicht rasch genug vollziehen, so dass im Innern des Körpers leichter jene Grenze überschritten wird, jenseits derer, wie oben gezeigt, die Schwefelwasserstoffabspaltung eintritt. Es ist demzufolge eine häufig beobachtete Erscheinung, dass in derselben Vulkanisation dünne Platten vortrefflich

Digitized by Google

geraten, während dicke Platten derselben Mischung verbrennen, d. h. porös werden.

Ferner erklärt sich zwanglos, warum farbige Platten weniger zum Porös werden neigen, als schwarze. Die zum Färben von Kautschuk benutzbaren Metallsulfide und Oxyde sind sämtlich gute Wärmeleiter; befördern und beschleunigen also den Wärmeausgleich und verringern die Gefahr zu grosser Erhitzung im Innern des Körpers.

In Uebereinstimmung mit dieser Theorie müssen zur Erzielung einer guten Vulkanisation in der Praxis die folgenden Grundsätze beobachtet werden:

1. Grösste Sauberkeit in bezug auf Entfernung aller Vaseline- und Wachsteilchen.

2. Erhitzen nur durch siedendes Wasser. Jedes direkte Erwärmen ist zu vermeiden.

3. Allmähliches, vorsichtiges Erhitzen des Vulkanisierkessels auf 165° C., was einem Dampfdrucke von 6 Atm. entspricht. Bei dünnen Platten kann diese Temperatur innerhalb 30 Minuten erreicht werden, bei dickeren aber soll man den Druck um nicht mehr als 1 Atm. in je 15 Minuten steigern.

4. Bei schwarzen Platten besondere Sorgfalt.

Ein Zahnarzt, der sich nach diesen Regeln richtet und seinen Zahnkautschuk von einer einwandfreien Firma bezieht, wird nicht mehr über poröse Platten zu klagen haben.

Digitized by Google

Berichte aus Instituten und Vereinen.

Bericht des k. k. zahnärztlichen Institutes der Universität in Wien (Prof. Dr. J. Scheff).

Erstattet von Dr. *Bruno Klein*, I. Demonstrator daselbst.

Der vorliegende Bericht umfasst die Studienjahre 1904/05 und 1905/06.

Im Studienjahr 1904/05 wurde das Institut von 13.354 Patienten aufgesucht, von denen 7995 konservativ, 3546 operativ behandelt wurden; bei 751 Patienten wurde ein teilweiser oder ganzer Zahnersatz ausgeführt.

Die Hörerzahl betrug 92 Aerzte, 15 Mediziner und 2 Hospitanten.

Altersfrequenz:

Alter der Patienten	Männlich	Weiblich
1—10 Jahre	198	230
11—20 „	1907	2296
21—30 „	2203	2264
31—40 „	1374	1211
41—50 „	197	261
51—60 „	88	97
über 60 Jahre	28	28
	5995 .	6387
	12.382	
Konsultationen:	972	
	13.354	

Digitized by Google

Zahnfüllungen:

Füllungsmaterial	Incisivi	Canini	Prämolares	Molares	Summa
Gold	412	308	167	492	1379
Amalgam	—	9	707	1238	1954
Porzellan und Jenkins	211	56	26	6	299
Zement und Ascher	1104	545	225	236	2110
Wurzelfüllung nach Arseneinlage	836	598	482	225	2141
Wurzelfüllung n. Gangränbehandlung	76	65	108	22	271
Guttapercha	96	85	150	325	656
Odontolithiasis	—	—	—	—	212

Extraktions-Tabelle:

Diagnose	Incisivi	Canini	Prämolares	Molares	Summa
Pulpaerkrankung	7	—	48	590	645
Periost. et absc. alveol.	4	42	126	650	822
Necros. tot. dent. et radicis	427	162	553	1328	2470
Stellungsanomalie	14	20	—	—	34
					3971

Zahnersatz-Tabelle:

Partielle und ganze Ersatzstücke	270
Umarbeitungen	187
Reparaturen	101
Stiftzähne	36
Richmondkronen	46
Goldstücke und Brücken	17
Richtmaschinen	11
Obturatoren	26
Vollgoldkronen	57

Digitized by Google

Abgesehen von den Extraktionen, welche hauptsächlich Wurzeln, pulpitisch oder periostitisch erkrankte oder total zerstörte Molaren betrafen, wurden noch 85 anderweitige operative Eingriffe vorgenommen. In 18 Fällen musste die Wurzelspitzenresektion ausgeführt werden, da es unmöglich war, auf rein konservativem Wege den chronischen Eiterungsprozess, der in der Umgebung der Wurzelspitze des Zahnes sich abspielte, zur Heilung zu bringen. Bei 14 Patienten wurden stark prominierende Alveolarteile, welche Schmerzhaftigkeit und nebenbei geringe Tendenz zur Resorption zeigten oder voraussichtlich beim Tragen eines Ersatzstückes Schmerzen ausgelöst hätten, entfernt. Bei 18 Fällen von Fistelbildung infolge abgestossener Alveolarsequester trat nach Entfernung der letzteren in kurzer Zeit Heilung ein. Bei 25 Patienten gelang es nur mit Hilfe des Meissels tief frakturierte Wurzeln zu entfernen; meistens handelte es sich um Patienten, die von auswärts an die Klinik gesandt wurden und denen der zurückgebliebene Wurzelrest starke Schmerzen bereitete. Nach Abpräparieren des Zahnfleisches und Abtragen der vorderen Alveolenwand gelang es immer leicht den Zahnrest zu entfernen. Ferner wurden 4 Fälle von Epulis, 2 Fälle von Stomatitis aphtosa, 5 Fälle von Impressionsfraktur des Alveolarfortsatzes infolge Sturzes und 4 Empyemata antri Highmori behandelt Zur Deckung von Defekten infolge Lues, Oberkieferresektion und Wolfsrachen wurden 26 Obturatoren, zur Narbendehnung nach Unterkieferresektionen 3 Dehnapparate verfertigt.

Die meisten Extraktionen und sämtliche operativen Eingriffe wurden unter Lokalanästhesie ausgeführt. Zur Anwendung kam in 253 Fällen mittlere Schleichlösung mit oder ohne Zusatz von Suprarenin, in 364 Fällen Benesol, in 56 Fällen Tonocain-Suprarenale, in 110 Fällen Suprarenin-Kokaintabletten und in 82 Fällen Chloräthyl, letzteres hauptsächlich bei Inzisionen von Alveolarabszessen.

Im Studienjahr 1905/06 wurde das Institut von 14.842 Patienten frequentiert. 9365 wurden konservativ, 3705 operativ behandelt, ausserdem erhielten 855 Patienten zum Teil totalen,

Digitized by Google

zum Teil partiellen Zahnersatz. Die Hörerzahl betrug 93 Aerzte, 15 Mediziner und 4 Hospitantinnen. 72 Hörer der Medizin belegten den durch die neue Rigorosenordnung obligat vorgeschriebenen Kursus, der speziell für sie gehalten wird.

Altersfrequenz:

Alter der Patienten	Männlich	Weiblich
1—10 Jahre	268	361
11—20 „	1948	3385
21—30 „	1597	2252
31—40 „	1531	1906
41—50 „	152	294
51—60 „	84	157
über 60 Jahre	47	36
	5627	8391
	14.018	
Konsultationen:	824	
	14.842	

Zahnfüllungen:

Füllungsmaterial	Incisivi	Canini	Prämolares	Molares	Summa
Gold	423	256	189	553	1421
Amalgam	4	12	907	1245	2168
Porzellan und Jenkins . .	265	62	38	9	374
Zement und Ascher . . .	1223	666	271	187	2347
Wurzelfüllung nach Arseneinlage	611	412	856	212	2091
Wurzelfüllung n. Gangränbehandlung	112	106	156	28	397
Guttapercha	132	111	215	290	748
Odontolithiasis	—	—	—	—	167

Digitized by Google

Extraktions-Tabelle:

Diagnose	Incisivi	Canini	Prämolares	Molares	Summa
Pulpaerkrankung	—	—	113	359	472
Periost. et absc. alveol. . .	107	54	162	749	1072
Necros. tot. dent. et radicis	468	165	722	1627	2982
Stellungsanomalie	12	9	—	—	21
					4547

Zahnersatz-Tabelle:

Vollständige und partielle Ersatzstücke .	359
Umarbeitungen	153
Reparaturen	115
Stiftzähne	51
Richmondkronen	46
Vollgoldkronen	65
Goldstücke und Brücken	25
Richtmaschinen	17
Obturatoren	24

93 anderweitige operative Eingriffe, die sich in nachfolgender Weise gruppieren, wurden mit bestem Erfolge ausgeführt, und zwar hatten wir in 4 Fällen Gelegenheit, das Redressement forcé an oberen grossen Schneidezähnen, die um 90° gedreht waren, erfolgreich zu versuchen. 3 Fälle von Kinnfisteln, die der Assistent des Institutes in ausführlicher Weise beschrieben (Oesterr.-ungar. Vierteljahrsschrift für Zahnheilkunde, XXII. Jahrgang, Heft IV, pag. 497), 2 Fälle von Gingivalerkrankungen infolge akuter Leukämie, deren eingehende Bearbeitung einem der nächsten Hefte dieser Zeitschrift vorbehalten ist, 2 Fälle von Phosphornekrose, 1 Fall von Follikularzyste, 24 Regulierungen, 18 Zahnzysten, 19 Wurzelspitzenresektionen, 11 Kieferresektionsprothesen, die teils während der Operation, teils nach derselben zur Verwendung kamen, ferner

Digitized by Google

1 Oberkiefer- und 2 Unterkieferfrakturen, womit die Reihe der interessanten Fälle des vergangenen Jahres abgeschlossen wird.

Die Extraktionen wurden zum grössten Teil sowie sämtliche operative Eingriffe unter Lokalanästhesie ausgeführt. Zur Verwendung kamen Schleich und Benesol, während in weiteren 362 Fällen die von verschiedenen chemischen Fabriken zu Versuchszwecken dem Institute zur Verfügung gestellten Anästhetika benützt wurden.

Von diesen sei zunächst des Stovains Erwähnung getan, das im Jahre 1904 von Fourneau synthetisch dargestellt und von der Firma J. D. Riedl in den Handel gebracht wurde. Stovain, das in kleinen glänzenden Schüppchen kristallisiert, ist im Wasser sehr leicht löslich, zeigt schwach saure Reaktion, ist in der Hitze sehr gut sterilisierbar, doch darf dieselbe 120° nicht übersteigen, da sonst Zersetzung eintritt. Zur Verwendung kamen 1- und 2prozentige Lösungen. Die jedesmalige Dosis betrug 1 bis 1½ Ccm. der 1prozentigen oder ½ bis 1 Ccm. der 2prozentigen Lösung. In 38 Fällen war die Analgesie nach drei Minuten eine vollständige, id est 60 Prozent Erfolg, in 20 Fällen wurde geringe, in 5 Fällen starke Schmerzhaftigkeit angegeben. Unangenehme Erscheinungen, Reizungen oder Schädigungen, die auf die wenn auch schwach saure Reaktion zurückzuführen wären, wurden nicht beobachtet.

Von den Farbenfabriken Bayer & Co., Elberfeld, wurde dem Institut das Alypin zur Verfügung gestellt. Die Lösungen des Alypins reagieren neutral, sind sehr gut sterilisierbar, ohne dabei an anästhesierender Wirkung zu verlieren.

Zur Verwendung kamen 2prozentige Lösungen. Injiziert wurde die Menge von ½ bis 1 Ccm. mit Zusatz von 1 bis 2 Tropfen einer Lösung von Suprareninum boricum 1:1000. 125 Extraktionen verliefen schmerzlos und nur in 14 Fällen wurde geringe Schmerzhaftigkeit angegeben. Bei 8 Patienten konnte man post extractionem schmerzhafte Infiltrationen der Gingiva und leichte Schwellungen der Umgebung beobachten, Erscheinungen, welche möglicherweise mit der leichten Zersetzung des Suprarenins in Beziehung zu bringen wären. In 4 Fällen wurden an der Schleimhaut des harten Gaumens

Digitized by Google

linsen- bis hellergrosse Substanzverluste beobachtet, deren Ursache wahrscheinlich in der ischämischen Wirkung des Suprarenins und in dem starken Injektionsdrucke gelegen sein dürfte, wodurch oberflächliche Nekrose der Epithelialschichte bedingt wird. Nähere Angaben hierüber erfolgen in einem der nächsten Hefte dieser Zeitschrift.

Unangenehme Erscheinungen, die direkt auf das Alypin zurückzuführen wären, wurden nicht beobachtet.

Das Novocain, das von den Höchster Farbwerken sowohl in fertiger Lösung als auch in Pulverform und Tabletten in den Handel gebracht wird, wurde in 162 Fällen verwendet, wobei nur 13 Patienten angaben, geringe Schmerzen empfunden zu haben, womit aber bei genauerer Fragestellung in der Regel der Einstich- und Injektionsschmerz gemeint war. Die jedesmal injizierte Menge betrug ½ bis 1 Ccm. einer 2 prozentigen Novocainlösung mit Zusatz von 1 bis 2 Tropfen Suprareninum boricum oder es wurden Novocain-Suprarenin-Tabletten E in 1 Ccm. destillierten warmen Wasser aufgelöst, wodurch wir eine 2 prozentige Novocain-Suprareninlösung erzielten. Bei grösseren operativen Eingriffen konstatierten wir eine beträchtliche Tiefenwirkung, auch machten sich bei grösseren Dosen niemals unangenehme Erscheinungen bemerkbar. Bei der grossen Anzahl von Injektionen mit Novocain sind wir zu dem Resultat gelangt, dass dasselbe allen Anforderungen, die an ein gutes Anästhetikum gestellt werden, vollkommen entspricht und können wir den besonders ausführlichen Berichten von Braun und Cieszynski beistimmen.

Die von der Firma Bauer & Co. zur Erprobung der Klinik zugesandten Formaminttabletten kamen bei Stomatitiden, starkem Foetor ex ore infolge vernachlässigter Mundpflege, und bei Ankylostoma sowohl bei Kindern als auch bei Erwachsenen in Anwendung. Schon nach verhältnismässig kurzer Zeit konnten wir eine bedeutende Besserung des Zustandes der Mundschleimhaut konstatieren, die darin bestand, dass der üble Geruch aus der Mundhöhle vollständig beseitigt war, dass die vorher aufgetretenen starken Blutungen geringer wurden und der Patient ein behaglicheres Gefühl im Munde hatte.

Digitized by Google

Jothion, ein neues Jodpräparat, das von den Farbenfabriken Friedrich Bayer & Co. hergestellt wird, fand bei uns ausgiebige Verwendung. Es enthält 70 Prozent Jod in organischer Bindung und zeichnet sich dadurch vor der gewöhnlichen Jodtinktur aus, dass es die Schleimhaut auch bei wiederholter Anwendung nicht schädigt und infolge seiner Farblosigkeit keine Spuren an der Haut zurücklässt. Das Jothion kam zum Zwecke der Anregung von Granulationen, in operativ gesetzten Defekten, bei Periostitis, Gingivitis und Stomatitis zur Anwendung und hat sich in allen Fällen gut bewährt.

(Fortsetzung folgt.)

Verein Wiener Zahnärzte.

Anlässlich der Feier des 25jährigen Stiftungsfestes wurde über Antrag des Vorstandes in der am 17. November 1906 abgehaltenen Vollversammlung Reg.-Rat Prof. Dr. Julius Scheff in Wien einstimmig zum Ehrenmitglied gewählt.

Der Antrag wurde eingehend begründet und die Verdienste Prof. Scheffs um die Entwicklung und Verbreitung der Zahnheilkunde in Oesterreich durch zahlreiche wissenschaftliche Arbeiten theoretischen und praktischen Inhalts, sowie durch die überaus fruchtbare Lehrtätigkeit hervorgehoben.

Ein grosser Teil der Vereinsmitglieder hat seine Ausbildung an dem Wiener zahnärztlichen Universitäts-Institute genossen, welches vor fast zwei Dezennien von Prof. Scheff mit den ihm damals zu Gebote stehenden bescheidenen Mitteln eingerichtet wurde und das dank seiner unermüdlichen Tätigkeit sich zu seiner gegenwärtigen anerkannten Höhe emporgearbeitet hat. Dr. *H. F.*

Digitized by Google

Zentralverband der österreichischen Stomatologen.

Einem allgemeinen Wunsche entsprechend, wird der Zentralverband der österreichischen Stomatologen nicht nur zur Zeit der Jahresversammlung, sondern auch während des Jahres wissenschaftliche Versammlungen abhalten, um den Mitgliedern Gelegenheit zu geben, sich über die Neuerungen auf dem Gebiete der Zahnheilkunde im Laufenden zu halten.

Das unterzeichnete Präsidium gestattet sich nun, die Kollegen zur Teilnahme an diesen Versammlungen, sei es als Vortragende und Demonstratoren oder als Zuhörer, höflichst einzuladen und bittet, ihm eventuelle Vorschläge bezüglich eines abzuhaltenden Vortrages mitzuteilen, sowie jene Themata, über welche Orientierung gewünscht wird, freundlichst anzugeben.

Die erste dieser nur wissenschaftlichen Zwecken gewidmeten Versammlungen findet Samstag den 16. März, um $^1/_2$6 Uhr nachmittags, in der Abteilung für Zahnheilkunde der Wiener Allgemeinen Poliklinik, IX. Höfergasse 1, statt. Doz. Dr. Loos wird über die „Topographie der Pulpahöhle und Präparation der Kavität" sprechen und Doz. Dr. Weiser einen mit Demonstrationen verbundenen Vortrag über „Atypische Zahnextraktionen" halten. Weitere Versammlungen sind für Mitte April und Mai in Aussicht genommen.

Die Kollegen Doz. Loos, Müller, Pichler, Doz. Weiser, Doz. v. Wunschheim und andere haben ihre Mitarbeiterschaft bereits zugesagt.

Gäste sind sehr willkommen; doch wird das einen Gast einführende Mitglied gebeten, denselben vorher beim Präsidium des Verbandes anzumelden. Nach dem Besuche von drei Versammlungen erwächst für den Gast die Verpflichtung, dem Zentralverbande beizutreten.[1]

---

[1] Der Jahresbeitrag für den Zentralverband der österr. Stomatologen beträgt 10 Kronen; der Bezug der „Oesterr. Zeitschrift für Stomatologie" steht dem Einzelnen frei (für Mitglieder 8 Kronen) und wird als das einzige offizielle Organ für Standesinteressen der Zahnärzte Oesterreichs dringend empfohlen (Bezugsanmeldungen: Wien, VII/$_1$ Mariahilferstrasse 92).

Digitized by Google

Das Verbandspräsidium bittet, der Einladung um so gewisser Folge zu leisten, als es die Absicht hat, diese vorerst probeweise veranstalteten Versammlungen zu regelmässigen Fortbildungskursen auszugestalten, falls eine zahlreiche Beteiligung ihre Existenzberechtigung bekräftigen sollte.

Für das Präsidium des Zentralverbandes der österreichischen Stomatologen:

Dr. Rud. Bum — Schriftführer.

Dr. F. Trauner — Präsident.

Associazione stomatologica Triestina.

In der Monatssitzung vom November wurde von Herrn Dr. D. Dalma aus Fiume als Gast ein mit grossem Interesse aufgenommener Vortrag über „Geschichte, Indikation und Anwendungsweise des Nervocidins" gehalten. Es wurden ferner zwei Zuschriften der Herren Prof. Dr. Cav. Chiavero aus Rom und Prof. Dr. Sachs aus Berlin zur freudigen Kenntnis genommen. Die Herren versprechen, der Einladung der Associazione folgend, in absehbarer Zeit Vorträge in der Gesellschaft zu halten.

In der am 21. Jänner abgehaltenen Monatssitzung teilt der Präsident der Versammlung das Ableben des Herrn Dr. Geo. Forssman aus Stockholm, der die konstituierende Sitzung im vorigen Jahre mit seinem Besuche beehrte, mit. Die Versammlung nahm diese Mitteilung mit dem Ausdrucke der innigsten Teilnahme entgegen.

Es fand eine allgemeine Diskussion über das Thema: „Plastische Füllungen" statt, an der sich alle Mitglieder lebhaft beteiligten. Es wurde über die Blacksche Amalgamfüllungsmethode „Extension for prevention" eingehend gesprochen, die Vorteile der verschiedenen Silikate erörtert, der tadellose Randschluss der immer mehr in Vergessenheit geratenen Kupferfüllungen hervorgehoben, die Vorzüglichkeit der roten Guttapercha als Füllungsmaterial gelobt, wobei nach Flaggs Prinzipien (siehe Plastic and Plastic filling by Foster Flagg,

Digitized by Google

D. D. S., Philadelphia), Erwärmung der Guttapercha im Wasserbade und Arbeiten mit erwärmten Instrumenten, vorgegangen werden soll.

Dem Präsidenten des Zentralverbandes der österreichischen Stomatologen, Herrn Dr. Franz Trauner, wird der Dank votiert für die freundliche Zusage, bald den Verein zu besuchen.

Endlich wird ein Schreiben des Herrn Dr. J. Chompret von der Stomatologischen Gesellschaft in Paris verlesen, in welchem die Associazione ersucht wird, für den zahlreichen Besuch des am 5. August stattfindenden Kongresses in Paris aus Anlass der 20jährigen Gründung der Gesellschaft zu wirken. Es wird beschlossen, in diesem Sinne zu wirken und die Gesellschaft zu ihrer Gründungsfeier wärmstens zu beglückwünschen.

Jahresbericht der zahnärztlichen Klinik (Prof. Dr. v. Arkövy) der königlichen Universität in Budapest.

Erstattet von Dr. *Josef Sturm.*

Im ersten Semester des Studienjahres 1905/06 besuchten 2448 Kranke die Klinik, und zwar:

Knaben unter 14 Jahren . . .	238
Mädchen „ 14 „ . . .	194
Erwachsene Frauen	1030
„ Männer	986

Extraktionen wurden bei 2129 Kranken ausgeführt, und zwar in

298	Fällen	an Milchzähnen und bei Zahnwechsel,
618	„	wegen Gangraena pulpae, Periodontitis und Necrosis radicis,
215	„	an schon frakturierten Zähnen,
98	„	bei Irregularitäten,
82	„	bei Caries alv. specifica,
761	„	wegen Pulpitis,
57	„	wegen Dentitio diff. mol. III.

Digitized by Google

Konservativ wurden 319 Kranke behandelt, und zwar wurden in 208 Fällen von Caries dentium einfache Füllungen, in 69 Fällen von Pulpitis Wurzel- und Kronenfüllungen und in 42 Fällen von Gangraena pulpae ebenfalls Wurzel- und Kronenfüllungen ausgeführt.

Ausserdem wurden behandelt:

5 Kranke wegen Empyema Antrum Highmori,
8 „ „ Blutung nach Extraktion,
3 „ „ von Zähnen ausgehenden Zysten.

Die Zahl der Hörer betrug 49, von denen 9 auf die konservative Operationslehre und 40 auf das Poliklinikum entfielen.

Zu Spezialisten wurden in diesem Semester 6 Aerzte ausgebildet.

Im zweiten Semester wurden 3704 Kranke behandelt:

Knaben unter 14 Jahren . . .	457
Mädchen „ 14 „ . . .	279
Männer	1395
Frauen	1573

Extraktionen wurden in 3218 Fällen ausgeführt, und zwar in:

181 Fällen an Milchzähnen und bei Zahnwechsel,
1718 „ wegen Pulpitis,
1082 „ wegen Gangraena pulpae, Periodontitis und Necrosis radicis,
148 „ bei Caries alv. specifica,
51 „ bei Irregularitäten,
38 „ wegen Dentitio diff. mol. III.

Konservativ wurden 486 Kranke behandelt, und zwar wurden in 238 Fällen einfache Füllungen, in 201 Fällen Wurzelbehandlung samt Füllungen und in 47 Fällen Gangränbehandlung und Füllung vorgenommen.

Digitized by Google

Ausserdem wurden behandelt:

2 Kranke wegen Antrumempyem,
13 „ „ Nachblutung,
3 „ „ Epulis.

Für das Poliklinikum waren 35, für die konservative Operationslehre 6 Hörer, insgesamt 41, inskribiert.

Zu Spezialisten wurden 5 Aerzte ausgebildet.

Die Klinik war 11 Monate des Studienjahres den Patienten zugänglich; während dieser Zeit standen 6152 Kranke in Behandlung.

Seitens des odontotechnischen Laboratoriums wurden folgende Arbeiten an Patienten ausgeführt:

41 Kautschukpiecen mit 319 Zähnen,
27 Stiftzähne,
22 Vollkronen,
7 fixe Brücken aus Gold,
7 Obturatoren (nach Antrumoperation),
3 Regulierungsapparate.

Sowohl die pathologische, als auch die odontotechnische Sammlung wurde in diesem Jahre vielfach bereichert.

Stomatologischer Lehrstuhl. — Stomatologische Klinik.

Einer soeben erschienenen ausserordentlichen Ausgabe des „Stomatologiai Közlöny“ entnehmen wir, dass der königl. ungarischen Minister für Kultus und Unterricht verordnet hat, dass die an der Budapester Universität kürzlich systemisierte Lehrkanzel unseres Faches und die für ihre Zwecke zu erbauende Klinik anstatt der bisher gebräuchlichen Benennung „Zahnärztliche etc.“ von nun an ausschliesslich die Bezeichnung „Stomatologische Lehrkanzel“ und „Stomatologische Klinik“ tragen sollen.

Wir lassen den Wortlaut der am 12. November 1906 von dem Landesvereine der ungarischen Stomatologen an den Unterrichtsminister gerichteten Eingabe folgen.

Digitized by Google

An Se. Exzellenz, den königl. ungarischen Minister für Kultus und Unterricht.

Der Landesverein der Stomatologen Ungarns beschloss in seiner Sitzung vom September 1904 auf Antrag Dr. Emil Nagys einstimmig, Ew. Exzellenz zu gelegener Zeit die Bitte vorzulegen, dass selbst in amtlichen Beziehungen anstatt der Benennung „Zahnheilkunde" das Wort „Stomatologie" gebraucht werden soll. Nunmehr, da einerseits die Zahnheilkunde (recte Stomatologie) eine Universitätslehrkanzel sich erwarb, anderseits eine moderne, den berechtigten Forderungen entsprechende zahnärztliche (recte stomatologische) Klinik erbaut werden soll, hält der Verband es für zeitgemäss, Ew. Exzellenz jene Bitte zu unterbreiten.

Die Ausübung der Zahnheilkunde geriet im letzten Jahrhundert in die Hände dazu berufener und medizinisch ausgebildeter Aerzte, ebenso wie auch jene Zeit längst entschwand, als noch die Aerzte die Wundbehandlung für anstössig erachtet haben. Diese wurde auch von Laien ausgeübt; heute ist die Chirurgie eines der glänzendsten Spezialfächer. Ebenso steht es mit der sogenannten „Zahnheilkunde". Heutzutage ist die „Zahnheilkunde" eine auf wissenschaftlicher Basis stehende ärztliche Disziplin, gerade so wie die Geburtshilfe, die Rhino-Laryngologie, Augenheilkunde usw. Heute werden die Zahnerkrankungen als wissenschaftlich erkannte, erforschte, spezielle pathologische Gewebsalterationen aufgefasst, welche mit Rücksicht auf ihre Beziehungen zu den umliegenden Geweben (weiche und harte Gewebe des Mundes) von Aerzten behandelt werden. Kurz gesagt, in den letzten Jahrzehnten hat sich die „Zahnheilkunde" in den Händen der Aerzte zur „Stomatologie" emporgeschwungen. Es ist ganz und gar unmöglich, ein Organ aus dem Gesamtorganismus herauszugreifen, dasselbe isoliert vom übrigen Körper zu betrachten und dessen Krankheiten zu behandeln, ohne deren Folgen und Beziehungen zum ganzen Körper in Betracht zu ziehen. Der die Zahnerkrankungen heilende Arzt hat auch Tag für Tag mit Geweben zu tun, wie Zahnfleisch, Kiefer, Knochen, und häufig

Digitized by Google

ist er gezwungen, durch Zahnerkrankungen verursachte Kiefererkrankungen zu operieren, d. h. eine stomatologische Praxis auszuüben. In diesem Sinne musste auch seit ihrem Bestehen die „Zahnärztliche Klinik" verfahren; und somit ist jener Arzt kein „Zahnarzt", sondern Stomatolog und jene Anstalt (Klinik) ist keine „zahnärztliche", sondern eine stomatologische Klinik. Dafür, dass dem so ist, können noch jene Institutionen, Vereine, Fachblätter des gebildeten Westens angeführt werden, welche sich unter dem Epitheton „Stomatolog" gruppierten, geschaffen wurden und existieren; so z. B. der „Stomatologen-Verband österr. Zahnärzte", die „Stomatologische Sektion der internationalen ärztlichen Kongresse"; auch unser Verband führt den Titel seit seinem 10jährigen Bestande; ferner „Oesterr. Zeitschrift für Stomatologie"; „Stomatologiai Közlöny" etc. Mit einem Worte, in jedem Lande, wo ausschliesslich Aerzte mit der Behandlung erkrankter Zähne beschäftigt sind, wurde von jener irrigen und heute schon anachronistischen Benennung Abstand genommen und zur Benennung des Faches, der Körperschaften, der Fachblätter amtlich und gesellschaftlich das Wort „Stomatologie" in Gebrauch genommen.

Wir glauben daher, dass unser Vaterland, welches in den epochalen Evolutionskämpfen des Faches in den letzten Jahrzehnten bahnbrechend war, heute in den Aeusserlichkeiten auch nicht zurückbleiben darf, zumal da seine Fachkreise als erste in Europa sich zu einem stomatologischen Verbande vereinigten und an so manchen Orten (Oesterreich) die ungarischen Institutionen als Muster galten.

Auf dem im Jahre 1909 in Budapest stattfindenden internationalen Aerztekongresse wird auch eine internationale Assoziation der Fachgenossen gebildet, welche auf Antrag Belgiens und Frankreichs den Namen „Stomatologisch" führen wird. Dasselbe wurde auch von verschiedenen Universitäten anerkannt, als sie für „Stomatologie" die venia legendi erteilten (Bohosiewicz, Lemberg).

Wir ersuchen auf Grund dieser Motive, Ew. Exzellenz möge dahin wirken, dass die Benennung des Faches auch in amtlichen Beziehungen „Stomatologie" lauten soll, hauptsächlich

Digitized by Google

aber, dass das neuerdings dem Fache zu errichtende Heim, die Zahnärztliche Klinik, „Stomatologische Klinik" getauft werde.

Ew. Exzellenz etc.

Der derzeitige Leiter des ungarischen Unterrichtswesens, Graf Albert Apponyi, hat nach dem Referate des Ministerialrates Ludwig von Tóth diese Angelegenheit in kurzer Zeit günstig erledigt und hievon den Landesverein der Stomatologen und den Senat der Universität verständigt. Die an den letzteren herabgelangte Verordnung lautet wie folgt:

Vom königl. ungarischen Unterrichtsminister.
101.152. Nr. 906.

An den löbl. Senat der königl. Universität Budapest.

Der Landesverein der Stomatologen Ungarns wandte sich laut seinem in der Sitzung vom September 1904 gefassten Beschlusse am 12. November 1906 mit der Bitte an mich, dass in Betracht der immer mehr zunehmenden Bedeutung der Zahnheilkunde unter den übrigen Spezialfächern der medizinischen Wissenschaft und jenes Umstandes, dass das Wirken der die moderne zahnärztliche Praxis ausübenden Aerzte nicht mehr nur einzig allein auf das lokale Heilverfahren der Zähne beschränkt ist, sondern sich auch auf die kurative Behandlung der übrigen Gebiete des Mundes im Zusammenhang mit der Erkrankung der Zähne erstreckt, ihrem Wunsche Folge geleistet werde, dass die Benennungen „Zahnarzt" und „Zahnheilkunde" durch die im Westen Europas überall üblichen und richtigeren Benennungen „Stomatolog" und „Stomatologie" ersetzt werden.

Da die seitens genannten Vereines vorgebrachten Argumente als recht und billig erachtet wurden, verordne ich somit, dass die für den Unterricht der Zahnheilkunde erst kürzlich systemisierte Lehrkanzel, wie auch die zu deren Zwecken zu errichtende neue Klinik unter Weglassung der bisherigen Benennung „zahnärztliche", nunmehr „stomatologische Lehrkanzel" und „stomatologische Klinik" genannt und künftighin dieses Fach in allen Beziehungen mit diesem neuen Namen erwähnt werden soll. Von diesem Beschlusse etc.

Budapest, 22. Dezember 1906. Apponyi m. p.

Digitized by Google

Referate und Journalschau.

Die Verwendung der Aspirationstechnik in der Zahnheilkunde. Von *H. Schröder*, Greifswald. (Deutsche Monatsschrift für Zahnheilkunde, XXIV, 7.)

Die Aspirationstechnik wurde bereits von Dill für die Behandlung pulpaloser und wurzelkranker Zähne vorgeschlagen; doch ist, wie Verfasser vielfach nachweisen konnte, der Wurzelkanal auf diese Weise nicht zu säubern. Dagegen ist es möglich, von der lingualen oder buccalen Fläche des Alveolarfortsatzes aus im Bier schen Sinne Hyperämie im Bereiche der Wurzelhaut zu erzeugen. Mit Hilfe einer kräftigen Aspirationsspritze und Ansatzstücken aus Weichgummi und Glas (Schröpfköpfen) gelingt es leicht, durch eine Fistelöffnung den jauchigen Inhalt aus dem Fistel- und Wurzelkanal herauszusaugen. Das periapicale Gewebe wird durch die Schröpfung und die sich daran schliessende Stauungshyperämie auf das günstigste beeinflusst. Besteht keine Fistel, so legt Schröder eine solche an, indem er mit einem feinen Handbohrer nach Hartmann Zahnfleisch und Knochen durchbohrt, was unter Lokalanästhesie ganz schmerzlos durchführbar ist. Auch bei Alveolarpyorrhoe empfiehlt Verfasser die Schröpfung. Der Schröpfkopf wird nach einem Gipsmodell in der Weise hergestellt, dass er aus einer inneren weichen und äusseren harten Kautschuklage besteht und die erkrankte Kieferpartie nach aussen absolut luftdicht abschliesst. Ueber der erkrankten Partie des Alveolarfortsatzes, resp. über den an Pyorrhoe erkrankten Zähnen besteht ein grösserer Hohlraum, welcher durch eine Kautschukröhre mit der Aspirationsspritze in Verbindung steht. Beim Ansaugen tritt zunächst das eitrige Sekret heraus, dann folgt eine kräftige Blutung aus dem hyperämischen Gewebe. Die jedesmalige Herstellung der Schröpfkappe ist etwas umständlich, doch sind die Kosten gering und die Zeit, die mit der Anfertigung des Apparates vergeht, steht in keinem Verhältnis zu der Mühe, die die sonstige Behandlung einer Alveolarpyorrhoe erfordert.

Dr. *R. Kronfeld.*

Digitized by Google

Stellungs- und Bildungsanomalien durch Röntgenaufnahmen sichergestellt. Von *K. Evler* und *G. Wobersin.* (Medizinische Klinik, II. Jahrg., Nr. 27.)

Das Röntgenbild ist bei abnormem Zahnwechsel unentbehrlich: man erhält Aufschluss über das Vorhandensein eines bleibenden Zahnes unter einem Milchzahn und über seine Lagerung; erst hiernach ist oft zu entscheiden, ob dieser Milchzahn extrahiert werden darf oder konservierend zu behandeln ist. Die Untersuchungen der Verfasser erstreckten sich auf 449 Soldaten. Bei 18 von diesen waren bleibende Zähne — im ganzen 39 — nicht erschienen. Es waren dies zumeist der zweite Prämolaris, der obere Caninus und der obere laterale Incisivus, seltener andere Zähne. Statt dessen waren bei 12 von diesen 18 Soldaten noch Milchzähne vorhanden. Das Röntgenbild zeigte, dass der obere Caninus in allen Fällen vorhanden, resp. retiniert war.

Dagegen war in den Fällen, wo der obere laterale Incisivus fehlte, auch am Bilde in der Tiefe des Kiefers von ihm nichts zu sehen. Die Röntgenaufnahmen bei fehlenden Backenzähnen ergaben verschiedene Befunde. Die Verfasser schliessen nach ihren Fällen, dass bei fehlendem, oberen, seitlichen Schneidezahn auch ohne Röntgenaufnahme ein völliges Fehlen dieser Zähne angenommen werden kann. Werden sie durch persistierende Milchzähne angedeutet, so sind diese stets zu konservieren. Fehlen die Milchzähne, so ist bei vorhandener Lücke für entsprechenden Ersatz zu sorgen. In den meisten Fällen wird ein Eingreifen aber nicht notwendig sein, da die Canini in der Regel dicht an die mittleren Schneidezähne herangerückt sind. In neuerer Zeit sucht man auch diese Unregelmässigkeiten in geeigneten Fällen zu beseitigen, indem man mit Hilfe von Richtmaschinen für die seitlichen Incisivi Platz schafft, um sie dann künstlich zu ersetzen und der Zahnreihe ein gefälliges Aussehen zu verleihen. Hinsichtlich der Canini werden wir stets durch die Röntgenaufnahme Klarheit über ihre Lagerung schaffen und darnach unsere Massnahmen richten müssen. Bei den zweiten Bicuspidaten ist den Röntgenstrahlen kein grosser praktischer Wert beizumessen, es sei

Digitized by Google

denn, dass es sich um die Erhaltung persistierender zweiter Milchmolaren handelt, denn gerade unter diesen scheinen die Ersatzzähne nicht angelegt zu sein. Auf keinen Fall wird man sie zur Klarstellung der Unregelmässigkeiten dieser Zahngruppe entbehren können. Dr. *R. Kronfeld.*

Beiträge zur Lehre von den Degenerationszeichen. Von *Dohrn-Scheele-Schroeder*, Kassel. (Vierteljahrsschrift für gerichtliche Medizin, Jänner 1906.)

Die Verfasser versuchen durch umfangreiche Untersuchungen an Verbrechern und Normalen (Soldaten) den Beweis zu erbringen, wie wenig die ganze Lehre von den Degenerationszeichen einer sachgemässen Nachprüfung standhält; so fanden sie z. B., um nur zwei der bekanntesten „Stigmata" zu erwähnen, angewachsene Ohrläppchen bei Normalen in 23·65 Prozent, bei Verbrechern in 31·3 Prozent der Fälle, abstehende Ohren bei 13·5 Prozent der Normalen und bei 8·5 Prozent der Verbrecher. Aehnliche, ganz geringe Differenzen ergab die Untersuchung der Mundorgane. Schroeder stellte folgende Tabelle auf:

	Normale	Verbrecher
Prognathie	6·43	6·6
Aufbiss	3·0	1·4
Kreuzbiss	1·2	1·2
Voluminöser Unterkiefer	0·5	0·6
Progenie	0·7	5·0
Unentwickeltes Kinn	0·16	0·12
Vorstehendes Kinn	7·0	6·7
Eckiger Zahnbogen	4·8	6·5
Unregelmässige Zahnstellung	5·0	7·5
Offener Biss	0·7	1·7
Diastema	10·0	8·3
Meisselform der Zähne	5·3	5·5
Zapfenform	1·8	0·7
Unterzahl	2·0	3·0
Erosionen	2·7	3·3
Hoher Gaumen	6·2	3·9
V-Form des Gaumens	0·3	1·3
Breiter Oberkiefer	0·16	1·3

Digitized by Google

Insgesamt fand Schroeder Anomalien der Mundorgane bei Verbrechern in 80·82 Prozent, bei den Normalen in 72·34 Prozent. Eine überwiegende Häufigkeit dieser Anomalien ist demnach bei Verbrechern nicht zu konstatieren, und es ist keineswegs gerechtfertigt, solche Degenerationszeichen immer wieder ins Treffen zu führen. Dr. *R. Kronfeld.*

Zahnpulver und Lippenekzem. Von *R. Sabouraud*, Paris. (Revue Odontologique, VIII, 1906.)

Verfasser fand bei drei Frauen hartnäckige Ekzeme der Lippen, welche jeder medizinischen Behandlung trotzten. Das Zahnpulver enthielt in allen drei Fällen Salol, jedesmal trat nach Weglassen des Pulvers in kurzer Zeit vollständige Heilung ein. Eine dieser Patientinnen war von ihrem Arzte wegen „Hyperacidität des Speichels" nach Vichy geschickt worden, woselbst alsbald eine auffallende Besserung ihres Zustandes eintrat, welche auf Kurgebrauch und güte Luft zurückgeführt wurde, in Wirklichkeit aber daher rührte, dass die Dame ihr gewohntes Zahnpulver nicht mitgenommen hatte Dr. *R. Kronfeld.*

Zahnerkrankungen bei Milchdiät. Von *Pietkiewicz.* (Tribune med., 1906, p. 310.)

Bei länger fortgesetzter Milchdiät kommt es wohl infolge längeren Verweilens der Milch im Munde zu mannigfachen Erkrankungen der Zähne und des Zahnfleisches, welche zwar nicht zum Bewusstsein des Kranken kommen, aber zum Ausfall der Zähne führen können. Es ist daher eine strenge Hygiene des Mundes notwendig: häufiges Ausspülen mit antiseptischem, alkalischen Mundwasser, mindestens dreimal im Tage Bürsten der Zähne mit einer harten Bürste unter Verwendung eines Zahnpulvers. Als zweckmässig erscheint folgende Zusammensetzung: Natr. borac. 30·0, Kali chlor., Calc. carbon., Magn. carb. āā 10·0, Menthol 1·0. Dr. *R. Kronfeld.*

Digitized by Google

Gesichtsschutzmaske nach Angabe des Zahnarztes *O. Eichentopf.* (Münchener medizinische Wochenschrift, 1906, Nr. 40.)

Das Zelluloid, welches von Eichentopf bereits früher für Herstellung von Separierstreifen und Matrizen für plastische Füllungen verwendet wurde, dient ihm zur Herstellung einer durchsichtigen, dünnen und sehr leichten Maske, welche Mund und Nase bedeckt und weder das Sprechen noch das Atmen stört. Die Luftzufuhr erfolgt durch zwei seitwärts verlaufende Ausbuchtungen, die nach Anlegen einen weiten Kanal bilden.

Befestigt wird die Halbmaske durch zwei Gummischnüre, welche man um die Ohrmuscheln legt. Etwa vorhandene Druckstellen werden beseitigt, indem man die betreffenden Partien in heisses Wasser taucht und dann dem Gesicht anpasst. Vor den Gazemasken, welche von Aerzten bisher gebraucht wurden, hat die Eichentopfsche den Vorzug, öfter benützt und leicht aseptisch gehalten werden zu können. Letzteres geschieht durch Abwaschen mit kaltem, leicht desinfizierendem Wasser. Der Zweck der Maske ist ohne weiteres einleuchtend; sie soll dazu dienen, Aerzten, Zahnärzten etc. einen Schutz vor Infektion zu gewähren, sie soll den Arzt sowie den Patienten vor gegenseitiger Belästigung durch den Atem schützen. Die Maske dürfte deshalb speziell von Nasen- und Halsärzten mit Erfolg angewandt werden. In zweiter Linie ist die Maske in Anwendung zu bringen bei allen Operationen, bei denen strengste Asepsis des Operationsfeldes erforderlich ist und eine Infektion desselben durch den Atem aus Mund und Nase des operierenden Arztes vermieden werden muss.

Eichentopf empfiehlt die Maske besonders auch für Zahnärzte. Bei allen Behandlungen, wo eine dichte Annäherung an den Patienten und infolgedessen auch ein gegenseitiges Anhauchen unvermeidlich ist, wird die Anwendung der Maske vom Patienten angenehm empfunden. Zu erwähnen wäre noch, dass die Maske bei Ausübung anderer Berufe, welche ein Verweilen in Gesichtsnähe verlangen (Friseure) oder bei Arbeiten mit schädlichen, giftigen Stoffen (Chemiker, Schriftsetzer), ihren Nutzen bringen würde. Die Maske ist vor Feuer zu schützen! Dr. *R. Kronfeld.*

Digitized by Google

Warum wir Molaren und Prämolaren mit Goldeinlagen füllen. Von *W. Thiersch*, Genf. (Schweiz. Vierteljahrsschrift für Zahnheilkunde, 1906, III.)

Nach Besprechung der Indikationen und Kontraindikationen für Zement, Amalgam, Porzellan und Gold setzt Verfasser die Vorzüge der Goldeinlagearbeit auseinander und demonstriert dieselben an Modellen, sowie an mit Eosin durchtränkten Präparaten. Die Farbe der Goldeinlage ist gleich derjenigen der Goldfüllung, besser als die des Amalgams, schlechter als die des Porzellans. Bei den rückwärts gelegenen Kavitäten bildet sie jedenfalls keine Gegenindikation. Die chemische Widerstandsfähigkeit im Munde ist eine absolute. Der Randschluss der Goldeinlage wird zumeist getadelt, da man eine Auswaschung des Zementes fürchtet. Dieser Einwand ist ganz unrichtig. Wir haben hier nicht eine Zementlinie wie sie beim Porzellan unvermeidlich ist, da dort die Platinmatrize von der Einlage abgeschält werden muss und so einer dünnen Schicht Zement Platz macht, sondern bei der Goldeinlage wird die Matrize der Einlage selbst einverleibt. Ausserdem werden die Ränder der Kavität etwas nach aussen hin abgeschrägt und diese Kante durch die Einlage selbst sowohl, als auch zum Ueberfluss noch durch die etwas überhängenden Ränder der Matrize überdeckt. Somit können wir, solange der Zement noch weich ist, mit Mattpolierern für Hand und Maschine das Gold zu absolutem Kontakt mit der Zahnsubstanz anpolieren, ein Kontakt, der demjenigen der besten Goldfüllung in nichts nachgibt. Die ganze Auswaschungsfrage fällt also für die Goldeinlage vollständig weg, denn wenn diese passt wie sie soll und die Ränder vorschriftsgemäss anpoliert sind, so ist die Zementlinie gleich null und Auswaschung und somit Kariesrezidiv an den Rändern vollständig ausgeschlossen.

Die Unveränderlichkeit von Form und Volumen ist eine absolute, die Adaptabilität an die Zahnwand eine hochgradige, denn die zur Herstellung unserer Einlage verwendete Gold- oder Platinmatrize lässt sich mit allergrösster Genauigkeit an die Wand der Kavität anpressen und polieren. Die Adhäsion ist eine vollkommene, denn wir kombinieren

Digitized by Google

ja gerade die einzige Eigenschaft, die den Zement — wäre er nicht sonst unbrauchbar — so wertvoll machen würde und die der Goldfüllung fehlt, nämlich seine Klebfähigkeit mit den vorzüglichen Eigenschaften des Goldes. Der Goldfüllung gegenüber hat die Goldeinlage folgende Vorzüge. Das Schädigen der Zahnsubstanz durch den Goldhammer fällt bei der Einlage weg. Schwacher Schmelz wird weggeschnitten, gesundes Zahnbein dagegen nicht unterminiert. Die Grösse der Kavität hat keinen Einfluss auf Dauer und Schwierigkeit der Behandlung, während beim Goldfüllen „5 Minuten mehr Bohrmaschine sofort $^3/_4$ Stunden mehr Goldhammer bedeuten". Die Rekonstruktion des Zahnes erfolgt nicht im Munde, sondern im Atelier, auf Modellen und Artikulatoren; dadurch wird die ganze Behandlung für Patienten und Operateur weniger anstrengend, weniger zeitraubend. Während die Möglichkeit, eine überaus grosse Goldfüllung zu legen, oft an der geringen Ausdauer des Patienten scheitert, ist die Goldeinlage um so wertvoller, je grösser der Defekt ist. Gerade da, wo sie schon eher eine partielle Krone als eine Füllung genannt werden kann, kommen wir zum Kernpunkt der ganzen Frage, zu der mächtigen Rolle, die das Goldinlay in der konservativen Zahnheilkunde zu spielen berufen ist. Viele hundert Zähne, die Tag für Tag rücksichtslos abgeschnitten werden, um einer Krone Platz zu machen, können durch die Goldeinlage zu lebenslänglicher Gebrauchsfähigkeit zurückgeführt werden, ohne dass das Zahnfleisch und die Wurzelhaut dem Insult und der drohenden Gefahr eines Halsbandes ausgesetzt werden. Dr. *R. Kronfeld.*

Ueber Kiefernekrosen. (Aus der königl. Poliklinik für Zahn- und Mundkrankheiten zu Breslau [Direktor Prof. Dr. Partsch]). Inaugural-Dissertation von *Georg Goldschmidt.*

Kiefernekrosen kommen häufiger vor als in den meisten Lehrbüchern angeführt wird. Die Nekrosen sind meistens eine Folgeerscheinung der Osteomyelitis. Letztere Bezeichnung ist als Sammelname für Periostitis und Ostitis zu gebrauchen, weil es auch manchmal klinisch unmöglich ist, die Entzündung des Knochenmarks von der des Knochens und der Knochenhaut

Digitized by Google

zu trennen. Reine Periostitis kann auch corticale Sequester verursachen, meist jedoch wird sich aber die Entzündung auf die Corticalis und das Knochenmark fortpflanzen. Als Erreger sind die pyogenen Mikroorganismen anzusehen. Immer finden sich Mischinfektionen von Staphylo- und Streptokokken mit Mund- und Fäulnisbakterien. Das Krankheitsgift ist also kein spezifisches.

Osteomyelitis der Kiefer entsteht:

1. Traumatisch: Fall, Schlag, Stoss, Schuss. Kieferfrakturen geben im Gegensatz zu anderen komplizierten Frakturen eine ungemein günstige Prognose. Ferner geben gelegentlich auch Zahnextraktionen zu Nekrosen Veranlassung, wobei es nicht immer notwendig ist, dass der Kieferknochen frakturiert ist; das verletzte Periost ist der Einwanderung pathogener Mikroorganismen sehr leicht zugänglich;

2. durch Uebergreifen einer eiterigen Entzündung aus der Umgebung auf das Periost und von da auf das Knochenmark (spontane Periodontitis nach Pulpagangrän oder artifizielle nach unvorsichtiger Gangränbehandlung);

3. hämatogen: Die Infektion scheint auf venösem Wege zustande zu kommen, indem kleine mit Eitererregern beladene Thromben durch das am Kiefer besonders verbreitete Venennetz in benachbarte Venen gelangen und nun neue Entzündungsherde bilden. Die Eingangspforte ist meist schwer zu finden, da die kleinen Läsionen der Schleimhaut längst verheilt sein können (locus minoris resistentiae). Arterielle Infektion scheint nach Verfasser nur bei Endocarditis und Pyämie vorzukommen, dann finden sich aber auch Metastasen in anderen Organen. Kiefernekrosen nach Zahnextraktionen, bei Durchbruch von Milch- und bleibenden Zähnen, besonders des Weisheitszahnes können durch Infektionen auf hämatogenem Wege erklärt werden. Knocheneiterungen im Gefolge von Infektionskrankheiten aller Art werden als sekundäre Osteomyelitiden bezeichnet.

Da bei allen Infektionskrankheiten Schwellungen der Mundschleimhaut, des Periosts, kleine Geschwüre und Exkoriationen ziemlich häufig sind, können diese Stellen ge-

Digitized by Google

legentlich als primäre Herde für eine Entzündung auf hämatogenem Wege in Betracht kommen.

Nekrosen kommen ferner vor nach Einwirkung von Phosphor, Arsen, Quecksilber (im letzteren Falle indirekt auf dem Wege einer Stomatitis), ferner im Gefolge von Syphilis (besonders am Oberkiefer) Tuberkulose (selten), Tabes, auch bei malignen Geschwülsten; hingegen verursacht Aktinomykose wohl Periostitiden, jedoch so gut wie nie Nekrosen. — Zu bemerken sind folgende Charakteristika für tabische Nekrosen: das Betroffenwerden gesunder Zähne, die Analgesie des angrenzenden Zahnfleisches und der ziemlich schmerzlose Verlauf. Bei der Autopsie wurde stets eine Atrophie und Degeneration des Trigeminusstammes besonders der aufsteigenden Wurzel und der Kerne gefunden.

Klinische Formen der Osteomyelitis:

1. Diffus: Der Knochen ist in seiner ganzen Ausdehnung ergriffen. Sehr gefährlich und fast ausnahmslos tödlich;

2. zirkumskript: Es besteht zwar Fieber, jedoch bleibt das Allgemeinbefinden ein gutes, zum Unterschied von der septikämischen Form. Ein umschriebener Bezirk des Kiefers wird schmerzhaft, Lockerung von Zähnen, die Schmerzen nehmen bei Berührung und Druck an Intensität zu; Schwellung der umgebenden Weichteile (Unterkiefer — gegen den Winkel; Oberkiefer — Wange und Augenlider); vermehrter Speichelfluss, starker Mundbelag, Foetor ex ore, Ankylostoma, Drüsenschwellungen, Kopf- und Nackenschmerzen. Nach wenigen Tagen Abszessbildung, aus den Alveolen quillt bei starkem Druck übelriechender Eiter. In der Folge werden teils grössere, teils kleinere Sequester abgestossen. Vollständige Heilung tritt erst ein, wenn alle nekrotischen Knochenstücke abgestossen sind. (Dauer meist 4 bis 6 Wochen, unter Umständen aber auch erst nach Monaten oder Jahren.)

Als Komplikation bei Nekrosen des Oberkiefers kann Meningitis (Lymphbahnen!) entstehen, bei Nekrosen des Unterkiefers sind akutes Glottisödem und Mediastinitis beobachtet worden. Durch die Aspiration putrider Stoffe kann es zu

Digitized by Google

multiplen Lungenabszessen, Lungengangrän, septischen Pneumonien, eitriger Pleuritis und Perikarditis kommen.

Erwähnt wird ferner die sklerosierende Osteomyelitis (Garré), die akut oder subakut beginnt und bei der es einzig zu einer Auftreibung des Knochens ohne Eiterung und Fistelbildung kommt. (Sequester- und Fistelbildung oft erst nach Jahren.) Bei isoliertem Vorkommen ist die Unterscheidung von syphilitischen Exostosen schwer, auch geben diese Formen zur Verwechslung mit myelogenen und periostalen Sarkomen Anlass.

Therapie: Bezüglich der Lockerung der Zähne ist es nur dringend geboten, den schuldigen Zahn zu entfernen, die übrigen gelockerten, aber nicht schuldtragenden Zähne sind zu erhalten. Um dem Eiter freien Abzug zu gestatten, muss eine ausgiebige Inzision, womöglich von der Mundhöhle aus, bis auf den Knochen gemacht werden. Die Beschwerden des Patienten gehen rasch zurück, die Eiterung hält aber an. Mit der Sonde spürt man rauhen beweglichen Knochen. Erst wenn der Sequester vollständig losgelöst ist, wird er entfernt, sonst muss man seine Demarkation abwarten. (4 bis 6 Wochen bei kleineren, bei grösseren Monate und Jahre.) Nach Möglichkeit muss man versuchen, auch den Sequester vom Munde aus zu extrahieren. Bei Entfernung eines grossen Sequesters aus dem Oberkiefer ist an eine eventuell eintretende Kommunikation der Mundhöhle mit einer Nebenhöhle, beziehungsweise der Nase zu denken.

Bei Nekrosen auf syphilitischer und tuberkulöser Basis ist entsprechende Allgemeinbehandlung einzuleiten.

Prophylaxe: Asepsis bei Zahnextraktionen (ausgekochte Instrumente und sauber gereinigte Hände), reichliche Spülungen nach der Extraktion, Vermeidung von Quetschungen des Zahnfleisches, sachgemässe Zahnpflege. Peinlichste Reinigung des Mundes bei Traumen des Kiefers und bei Infektionskrankheiten.

Dann folgt eine Kasuistik von 12 Fällen. Die Aetiologie betreffend, traten die Nekrosen auf:

Digitized by Google

Nach Zahnextraktionen	3 mal
Pulpagangrän (die Pulpa war unter einer Zementfüllung abgestorben)	1 „
Caries periodontitis	2 „
Idiopatisch	3 „
Nach Typhus, Influenza und Masern je .	1 „

Dr. *Viktor Frey.*

Eine neue Verankerungsmethode für gebrannte Porzellanfüllungen. Von Dr. phil. *Guido Fischer*, Hannover. (Deutsche Monatsschrift für Zahnheilkunde, September 1906.)

Verfasser glaubt, die Befestigung gebrannter Porzellaneinlagen in der Kavität durch das Prinzip der Aussparung im Porzellan sicherer als bisher üblich zu erreichen.

1. Flache kleinere Füllungen bis zirka 3 Mm. Dicke durch Anrauhen eines bestimmten Bezirkes der Füllungsrückseite mit Hilfe eines Gipskieselgurkernes im Folienabdruck;

2. grössere Füllungen in der gleichen Weise und ausserdem mit einer zweckmässigen Verankerung von feinen Platinstiften.

An den Misserfolgen (herausgefallene Füllungen) trägt nach Verfasser die ungenügende Rauhigkeit der Porzellanrückseite schuld. Es soll der zentrale Bezirk der Füllungsrückseite angerauht werden. Der Abdruck wird in ein Gemisch von 2 Teilen Gips und 1 Teil Kieselgur eingebettet und die Einbettungsmasse trocknen gelassen (zirka 15 bis 20 Minuten). Dann trägt man mit einem feinen Pinsel eine kleine Menge des weich angerührten Gipskieselgurgemisches auf den Boden des Abdruckes auf, doch darf die Gipsmasse nirgends an den Folienrand reichen, sondern nur den basalen Teil der Folie gleichmässig überdecken. Ist dieser Gipskieselgurkern im Erhärten, soll man ihn mit einer stumpfen Nadel und mit einem Pinsel modellieren, indem man die Nadel etwas schräg nach innen geneigt zwischen Folie und Gipswand verstreichen lässt, wodurch die spätere Füllung einen unter sich gehenden Rand erhält. Die Oberfläche des Kernes wird von einer Anzahl von Nadelstichen grob durchlöchert und angerauht. Ist der Kern

Digitized by Google

vollständig erhärtet, so wird dünner Porzellanbrei aufgetragen und die Einlage gebrannt. Die Rückseite derselben soll das genaue Negativ des Gipskernes sein, Vertiefungen, Zapfen, Spitzen und Kanten aufweisen. Da der Gipskern durch die Hitze morsch und sandig geworden ist, lässt er sich mit einer feinen Bürste unter einem kräftigen Wasserstrahl entfernen. — Besondere Unterschnitte im Dentin sind nicht notwendig, man bringt nur mit einem kegelförmigen Bohrer an geeigneten Punkten zarte Rauhigkeiten im Dentin an und zementiert die Füllung ein.

Verwendung von Stiften: Dieselben sind aus Platin, 0·4 Mm. stark und werden in 3 Grössen angewendet, 1·5 Mm. und 2 Mm. lang mit je einer Kuppe (Knopf) und 2·5 Mm. lang mit Kuppen an beiden Enden. Ein derartiger Stift wird in das weiche Gipskieselgurgemisch (im Abdruck) versenkt, und zwar so, dass das knopfartig abgestumpfte Ende desselben bis zur halben Länge in der Gipsmasse verborgen ist, während die andere Hälfte frei herausragt. Die Spitze des Stiftchens muss mindestens 1 Mm. unter dem Kavitätenrand endigen. Dann wird der Gipskern in oben angeführter Weise modelliert und Porzellanmasse aufgetragen und gebrannt. Nach Beendigung des Schmelzprozesses und Entfernung der Gipsmasse ragt die mit dem knopfartigen Ende versehene Hälfte des Stiftchens frei in den nach Ausspülung des Gipskernes geschaffenen Hohlraum am Boden der Einlage. Auch mehr als ein Stiftchen können zur Anwendung kommen.

Hiezu möchte ich mir folgende Bemerkungen erlauben: Es ist Erfahrungstatsache, dass sich die Porzellanmasse von der Gipsunterlage (Loch im Abdruck) beim Schmelzen zurückzieht. Am besten kann man dies ersehen, wenn der Riss bis zum Kavitätenrand geht. Wird ein solcher Abdruck — ohne ihn beim Transport von der Kavität in die Einbettungsmasse zu zerren — zum Brennen verwendet, so wird der Rand der Einlage gerade dort, wo die Jenkins-Masse auf der Gipsunterlage fliessen soll, einen äusserst mangelhaften Randschluss aufweisen. Dies ist auch einer der Gründe, weswegen ein bis zum Rande eingerissener Abdruck unbrauchbar ist.

Digitized by Google

Daher ist auch ein genaues Negativ des modellierten Gipskieselgurkernes nicht zu erwarten. Eine genau nach Fischers Angabe hergestellte Füllung hat diese Vermutung bestätigt. Sie zeigte einen allerdings scheinbar rauhen zentralen Bezirk, der aber unter Lupenvergrösserung sich in einzelne glasig glänzende, halbkugelförmige Gebilde (also glatte, nicht rauhe Unebenheiten) auflösen liess, die ich als Effekt der Unmöglichkeit der Jenkins-Masse, auf einem Gipskieselgurgemisch zu fliessen, ansprechen muss, weshalb ich auf Grund dieses Vorversuches und der theoretischen Erwägungen Fischers Methode — meinerseits wenigstens — nicht empfehlenswert finde.

Dr. *Viktor Frey.*

Die „chirurgische Wurzelbehandlung": Maxillotomie und Wurzelresektion. Von Dr. phil. *Guido Fischer*, Hannover. (Deutsche Monatsschrift für Zahnheilkunde, August 1906.)

Die Ausführungen des Verfassers gipfeln in folgendem:

Jeder wurzelkranke Zahn soll zuerst medikamentös behandelt werden; gelingt diese Behandlung nicht oder sind besondere Gründe (Zeitmangel, seltene Behandlungsgelegenheit) vorhanden, dann tritt die chirurgische Wurzelbehandlung in ihre Rechte. Dieselbe teilt Verfasser ein in die

a) Maxillotomie = Eröffnung der knöchernen Alveole im Bereich der erkrankten Wurzel, und in die

b) Wurzelresektion = Abtragung der Wurzelspitze, entweder

α) auf direktem Wege = Abschneiden der Wurzelspitze mittels einer vom Verfasser angegebenen Kreissäge, oder

β) auf indirektem Wege, d. h. die Wurzelspitze kann erst nach Exstirpation eines Teiles des Wurzelkörpers erreicht werden und kann dann ohne Gefahr von Nebenverletzungen wichtiger Gewebskomplexe beseitigt werden (z. B. bei Resektion am unteren zweiten Prämolaren die aus dem Foramen mentale austretenden Nerven und Gefässe).

In allen Fällen müssen pathologische Bildungen an der Wurzelspitze (periostale Wucherungen, Granulationen, Inkrustationen usw.) gründlich entfernt werden. Die Abtragung

Digitized by Google

der Wurzelspitze ist nur dann notwendig, wenn sie vom Periost entblösst (Nekrose), stärker gekrümmt oder der Kanal unpassierbar ist; wenn die Wurzel abnorm lang ist und durch die Maxillotomie nicht freigelegt wird, sondern von der Knochenlamelle bedeckt und von Granulationen umgeben ist. Die Wurzelfüllung geschieht erst nach dem chirurgischen Eingriff und nach gründlicher Desinfektion. Tamponade der Wunde nach erfolgter Operation ist nicht immer erforderlich. (?)

Die vom Verfasser angegebenen Kreissägen sind nach Art der Trepanbohrer gearbeitet (Rauhe, Düsseldorf); doch bieten die Konstruktion und die Verwendung dieser Instrumente keinen Vorteil gegenüber der Verwendung des gebräuchlichen chirurgischen Meissels, welch letzterer leichter sterilisierbar ist und auch ein reinlicheres und übersichtlicheres Arbeiten gestattet. Merkwürdig klingt es, wenn der Verfasser nach vollendeter Operation den Zahnfleischlappen über die Knochenwunde legt (ohne Tamponade!) und das Ganze dem normalen Heilungsprozess überlässt.

Im übrigen sei auf Prof. Dr. Mayrhofers Artikel im August- und Septemberheft (1906) der „Oesterr. Zeitschrift für Stomatologie“ verwiesen. Dr. *Viktor Frey.*

Ueber die Karzinome der Mundschleimhaut. (Aus dem Konvent-Hospital der Barmherzigen Brüder zu Breslau [Prof. Dr. C. Partsch]). Inaugural-Dissertation von *Franz Thomas,* praktischer Arzt.

Aetiologisches: Die Leukoplakia oris, welche durch Alkohol- und Tabakmissbrauch, kariöse und schlecht in der Alveole sitzende Zähne, ferner durch Gicht, Magenkrankheiten und Lues entstehen kann, gibt ein prädisponierendes Moment zur Bildung eines Mundhöhlenkarzinomes ab. Verfasser bringt eine Statistik von 14 Fällen (7 Mundbodenkarzinome und 7 Wangenschleimhautkarzinome). In 50 Prozent der Fälle werden weisse Plaques neben dem Karzinom gefunden und konnte in 3 Fällen direkt die Entstehung des Karzinoms auf Grundlage dieser Plaques beobachtet werden. Andere chroni-

Digitized by Google

sche Reizzustände: in 2 Fällen konnte je 1 kariöser Backenzahn beschuldigt werden. Klinisch ist zwischen beiden Arten kein Unterschied.

Symptome und Verlauf: Zuerst bildet sich ein kleines, derbes Knötchen, welches bald oberflächlich exulzeriert und meist vom Patienten als etwas Harmloses angesehen wird, so dass leider oft sehr spät ein Arzt zu Rate gezogen wird. Die Ulzeration schreitet rasch weiter. Es treten übelriechender Ausfluss aus dem Munde, ziehende Schmerzen vom Geschwür zum Ohr der erkrankten Seite und Kieferklemme auf.

Beim Uebergreifen auf den Alveolarfortsatz kommt es zur Lockerung der Zähne. In vorgeschrittenen Stadien werden die Patienten durch kolossale Speichelabsonderung und übelriechenden jauchigen Ausfluss gequält. Die nicht operierten Patienten gehen entweder an Inanition oder Schluckpneumonie zugrunde.

Das Alter betreffend kamen zur Beobachtung Patienten

zwischen	40	und	50	Jahren	1 mal
„	50	„	60	„	5 „
„	60	„	70	„	7 „
„	70	„	80	„	1 „

Männer : Frauen = 5 : 1.

Metastasen setzen diese Karzinome in entfernteren Organen in der Regel nicht, sondern es werden nur die regionären Lymphdrüsen ergriffen (submaxillare, submentale und jugulare Lymphdrüsen). Als signum mali ominis ist die frühzeitige, doppelseitige Drüsenschwellung zu betrachten.

Differentialdiagnose: Karzinom ergibt sich aus den obgenannten Symptomen. Zu beachten ist die harte Konsistenz, der stete Ausgang von der Schleimhaut und die rasche Exulzeration.

Lues: Der Knoten entwickelt sich in der Muskulatur, durch Perforation entsteht ein trichterförmiges Geschwür mit speckigem Belag und unterminierten Rändern. Der Verlauf ist schmerzlos. Die Diagnose kann ex juvantibus (Jodkali) gestützt werden.

Digitized by Google

Tuberkulose: Sehr schmerzhafte und flache Geschwüre.

Die mikroskopische Untersuchung eines zur Probe exzidierten Stückchens entscheidet. Unter Umständen könnte Aktinomykose Anlass zur Verwechslung geben.

Therapie: Alles Aetzen und Abkratzen ist zu vermeiden, da mechanisch irritierte Krebse Neigung zu rapidem Wachstum zeigen. Möglichst rasche Operation ist dringend geboten. Dieselbe muss weit im gesunden Gewebe vorgenommen und alle regionären Lymphdrüsen und in der Regio submaxillares die Glandula submaxillaris salivalis müssen entfernt werden. Bei Resektionen eines Teiles des Unterkiefers wird der Defekt durch eine Immediatprothese aus Aluminiumbronze (sogenannte Hausmannsche Schiene[1]) ersetzt. Schlägt dieser Versuch fehl, so muss man nach abgelaufenem Heilungsprozess der Deviation der infolge Muskel- und Narbenzuges verlagerten Kieferstümpfe durch die Sauersche schiefe Ebene zu begegnen trachten. Post operationem ist zu befürchten: Tod an Schluckpneumonie, Nachblutung und Zungenretraktion. (Letztere wird dadurch vermieden, dass man den Zungenrest an die Schleimhaut des Unterkiefers, der Wange oder der Lippe annäht.)

Ernährung durch die Schlundsonde, welche durch die Nase eingeführt wird, ist nötig.

Prognostisches: Von den 14 beobachteten Fällen kommen 2 nicht in Betracht, weil über deren weiteren Verlauf nichts mehr in Erfahrung gebracht werden konnte. Von den übrigen 12 Fällen sind 7 Patienten an Rezidiven gestorben und 5 (mehrere nach einigen Rezidivoperationen) dauernd geheilt worden (41·66 Prozent Dauerheilungen). Die Prognose ist also im allgemeinen ungünstig.

---

[1] Im Lehrbuche der zahnärztlichen Technik von Jung, II. Auflage, p. 285 und 286, heisst es aber ausdrücklich: „Wir verdanken die Idee der Immediatschiene in dieser Form Partsch und nicht, wie vielfach angenommen wird, Hausmann. Letzterer verwendete durchlochte Aluminiumbronzeschienen für die Verbindung bei komplizierten Brüchen der Extremitätenknochen; der Gedanke jedoch, sie zweckmässig zum Ersatz von resezierten Teilen zu benützen, ist das geistige Eigentum von Partsch".

Digitized by Google

Als prophylaktische Massregel käme in Betracht die Vermeidung jener chronischen Reizzustände, welche erfahrungsgemäss zur Karzinomentwicklung Anlass geben können, wie übermässiges Rauchen, Schnapstrinken und schlechte Zahnpflege. Dr. *Viktor Frey.*

Methoden, um Zähne mit Goldinlays zu füllen. (Methods of filling Teeth with Gold Inlays.) Von *P. Hinman*, Atlanta. (Items of Interest, Jänner 1906.)

Nach Aufzählung der mannigfachen Vorteile, welche die Inlays vor den Goldfüllungen haben, wie der Ausfall der langen Sitzungen, die Unmöglichkeit des Abblätterns der Füllung, die leichtere Herstellung der Kontur, die Möglichkeit des Wiedereinsetzens bei eventuellem Misserfolg, betont Autor die Seltenheit einer sekundären Karies bei Inlays und glaubt die Ursache darin zu erblicken, weil man gezwungen ist, die Ränder der Kavität nach buccal und lingual auszudehnen.

Es folgt nun eine ausführliche Beschreibung des Vorganges, der Kavitätpräparation, des Abdrucknehmens und Schmelzen des Inlays. Hauptgewicht legt Autor auf die breite Verankerung in der Kaufläche. Dr. *Opph.*

Das Legen von Goldfüllungen in unmittelbarer Nähe lebender Pulpa und die Einlage eines neuen Nichtleiters, der gleichzeitig als Haftmittel dient. (Concerning the Placement of Gold in Close Proximity of the Living Pulp, and the New Gold Anchor Intermediary.) Von *Lawshe*, Trenton. (Items of Interest, November 1905.)

Das Mittel, das Autor seit einigen Jahren mit angeblich bestem Erfolg verwendet, stellt einen Ersatz für Zement dar und sollen seine Vorzüge vor dem Zement hauptsächlich darauf beruhen, dass es ein besserer Nichtleiter ist, dass es antiseptische Wirkung ausübt, dass es keine Säure enthält und somit jeder Reiz auf die Pulpa ausgeschlossen ist; das Mittel, dem Autor den Namen „Gold Anchor Intermediary“ beilegt, besteht aus

Digitized by Google

Thymol, Damarlack, Bariumsulfat und Nelkenöl und reteniert infolge seiner starken Klebekraft sehr gut die ersten in die Kavität gebrachten Zylinder. Dr. *Opph.*

Die zweite Dentition vom Standpunkte der Medizin. (The second Dentition; its medical aspects.) Von *Armstrong.* (Dental Record, August 1905.)

Die zweite Dentition ist nicht nur für den Zahnarzt von Interesse, sondern steht mit fast allen Spezialgebieten der Medizin in näherem oder fernerem Zusammenhang. Unter den Allgemeinerkrankungen, welche die Ursache für eine fehlerhafte Dentition abgeben, ist vor allem die Rhachitis zu nennen; der verspätete Durchbruch der Milch- wie der bleibenden Zähne ist eine allgemein bekannte Tatsache. Die Zähne selbst zeigen fehlerhafte Entwicklung des Schmelzes und werden sehr rasch kariös. Das zuweilen vorkommende übermässige Wachstum der Kiefer, sowie das Fehlen einzelner Zahnkategorien überhaupt und die dadurch bedingten Irregularitäten der Zahnstellung sind in den meisten Fällen Folgeerscheinungen der Rhachitis.

Beim Kretinismus macht sich dieser verspätete Durchbruch noch auffallender bemerkbar und zitiert Autor den Fall eines 9jährigen Mädchens, das vor der Behandlung noch keinen Zahn des bleibenden Gebisses hatte.

Hereditäre Syphilis soll den Durchbruch der Milchzähne beschleunigen; die bleibenden Zähne zeigen charakteristische Veränderungen, die als Hutchinsonsche Zähne wohl bekannt sind. Während jedoch eine Anzahl Autoren diese charakteristischen Veränderungen als Folgeerscheinung einer syphilischen Alveolarperiostitis auffasst, andere wieder sie dem Gebrauche von Quecksilber zuschreiben, will Henoch, der bedeutendste deutsche Pädiater, dieselben als durch Rhachitis bedingt aufgefasst wissen.

Akute Erkrankungen, wie Exantheme, Pneumonie und noch mehr chronische Störungen des Magendarmtraktes während der ersten zwei Jahre, in denen der Verkalkungsprozess an den Schneide- und Eckzähnen sowie an den ersten Molaren vor sich geht, lassen dauernde Schädigungen in dem Schmelz dieser

Digitized by Google

Zähne zurück. Der Keim dieser Zähne kann sogar derartige trophische Störungen erlitten haben, dass er ganz zugrunde geht.

Unter den lokalen Ursachen für eine fehlerhafte Dentition sind in erster Reihe die adenoiden Wucherungen zu nennen; das durch dieselben bedingte Mundatmen ruft die charakteristischen Veränderungen des Gaumens und die dadurch bedingten Stellungsanomalien der Zähne hervor; doch sind diese Veränderungen auch zuweilen ohne adenoide Wucherungen anzutreffen. Autor möchte diese Veränderungen nicht so sehr der lokalen Beeinflussung durch die Adenoide, sondern einer allgemeinen lymphatischen Diathese zuschreiben, welche für beide Veränderungen verantwortlich zu machen ist.

Sichere, aber leicht zu verhütende lokale Ursachen sind das Daumen- und Lippensaugen, welche beide üblen Gewohnheiten charakteristische Veränderungen verursachen.

Alveolarabszesse der Milchzähne und vorzeitige Extraktion derselben führen zu Unregelmässigkeiten, indem im ersteren Falle der Follikel des bleibenden Zahnes alteriert wird und häufig hypoplastische Entwicklung des Schmelzes aufweist, in letzterem eine Vorschiebung des 6jährigen Molaren und Raumbehinderung für den zweiten Bicuspis statthat. Fehlerhafte Dentition kann zuweilen die Ursache für lokale und Allgemeinerkrankungen abgeben. Die leicht gestörte Nachtruhe und ein wenig gesteigerte Temperatur sowie vermehrte Salivation und lokale Schmerzhaftigkeit können leicht übersehen und vernachlässigt werden. Zurückgebliebene Reste der Milchzähne können durch Verletzung der Weichteile Geschwüre, weiter sich ausbreitende Infektionen sowie Schwellung und Vereiterung der benachbarten Lymphdrüsen verursachen.

Deletären Einfluss kann die Dentition bei bestehenden Neurosen ausüben. Durch den Durchbruch der Zähne kann eine bis dahin latent gebliebene Epilepsie zum Ausbruche kommen, eine bestehende eine schwere Verschlimmerung erfahren. Hysterische Affektionen sowie Chorea können ebenfalls eine Aggravation erleiden, und zufällig bestehende fieberhafte Erkrankungen können einen in allen Symptomen schwereren Verlauf nehmen. Dr. *Opph.*

Digitized by Google

Dr. Geo. Forssman †.

In Stockholm starb am 16. Jänner d. J. einer der hervorragendsten und tüchtigsten Zahnärzte Schwedens. Im Jahre 1858 in Veljö geboren, legte er 1882 sein Examen als Zahnarzt ab. In demselben Jahre reiste er nach Amerika und studierte in Philadelphia, wo er zum Doctor of Dental Surgery promoviert wurde.

Im Philadelphia Dental College hatte ich das Glück, seine Freundschaft zu erwerben, die er mir bis in die letzten Tage bewahrte. Er war in Philadelphia einer der best Vorbereiteten und es war vorauszusehen, dass er bei seinem Talent, seinem Fleiss und seinen edlen Charaktereigenschaften sich in seiner Heimat rasch eine bedeutende Stellung erwerben würde. In der Tat erfreute sich Forssman in Stockholm einer umfassenden und erstklassigen Praxis — noch im letzten Herbst wurde er zum König berufen.

Als Mitglied der schwedischen zahnärztlichen Gesellschaft (1884) widmete er sich mit grossem Eifer der Förderung ihrer Ziele. Seiner Initiative verdankt die Gesellschaft ihr eigenes Haus. Als ich im September 1897, vom Internationalen Kongress in Moskau zurückkehrend, die Jahresversammlung der Gesellschaft schwedischer Zahnärzte in Stockholm besuchte, konnte ich über sie in der „Oesterr.-ungar. Vierteljahrsschrift für Zahnheilkunde" folgendes berichten: „Die Gesellschaft besteht aus über 100 Mitgliedern, hat ein reizendes Heim mit reicher Bibliothek, einer wahren Schatzkammer von Präparaten, Zahnanomalien, historischen Instrumenten etc. Das Vereinslokal ist so gross, dass kameradschaftliche Festlichkeiten zeitweise darin abgehalten werden. Ich fand den kollegialen Geist, der unter den schwedischen Kollegen herrscht, wirklich beneidenswert.

Meines Wissens dürfte die Gesellschaft schwedischer Zahnärzte wohl die einzige sein, die, alle Kollegen des Landes zusammenfassend, in gleicher Weise wissenschaftliches Streben und kameradschaftliches Wesen zu fördern in der Lage ist."

Digitized by Google

Forssman ist mehrere Jahre Vorstand der Gesellschaft gewesen; unter anderen Vertrauensstellungen, die er einnahm, war er 1901 bis 1903 Mitglied der Examenkommission an dem zahnärztlichen Institut in Stockholm.

Gelegentlich einer Erholungsreise in Italien besuchte Forssman am 21. März 1906 die konstituierende Versammlung der Associazione stomatologica Triestina, wo er im Fluge die Sympathien der Mitglieder gewann. Er war schon damals infolge eines in Venedig zugezogenen Diätfehlers unwohl und auf der Rückreise in Wien zeigte es sich, dass er einen Typhus erworben hatte. Freund Weiser betreute ihn auf das freundschaftlichste. Aus Sehnsucht zur Familie und Heimat trat Forssman trotzdem die Rückreise an, wo er langsam genas.

Um so erschütternder traf die Todesanzeige seine Freunde und Kollegen. Er scheint an einer Typhusrezidive gestorben zu sein, die ihn in wenigen Tagen dahinraffte.

Seine Bestattung gestaltete sich zu einer grossartigen Kundgebung der ihm gezollten Wertschätzung. Vier Blumenwagen folgten seinem Sarge. Telegramme trafen von Freunden und Kollegen der ganzen Welt ein. Um ihn trauern die Braut, mit der er sich erst kürzlich verlobte, zwei Schwestern und eine Pflegetochter. Die Associazione stomatologica Triestina drückte in der Jännersitzung ihre tiefste Teilnahme aus.

Dr. *Ferdinand Tanzer*, Triest.

Varia.

BRÜSSEL. Ehrenmitgliedschaft. Die „Société belge de Stomatologie“ hat auf Antrag der DDr. H. Allayes und Oswald Rubbrecht in ihrer Sitzung vom 20. Jänner d. J. Prof. Dr. Josef v. Arkövy in Budapest in „Anerkennung des hohen Wertes seiner wissenschaftlichen Arbeiten“ einstimmig zum Ehrenmitglied gewählt. —.—

Digitized by Google

XXIII. Jahrgang. April 1907. Heft II.

Oesterreichisch-ungarische

Vierteljahrsschrift für Zahnheilkunde.

Herausgegeben von

JULIUS WEISS, Wien, I. Petersplatz 7

unter ständiger Mitwirkung der Herren:

Prof. Dr. J. Arkövy, Budapest — Dr. S. Bauer, Budapest — Prof. Dr. A. Bleichsteiner, Graz — Prof. Dr. H. Bönnecken, Prag — Dr. W. Bruck, Breslau — Dr. R. Bum, Wien — Doz. Dr. L. Hattyasy, Budapest — Prof. Dr. C. Jung, Berlin — Dr. T. Kaas, Krems — Dr. M. Karolyi, Wien — Dr. R. Kronfeld, Wien — Doz. Dr. R. Loos, Wien — Dr. J. Mádzsar, Budapest — Prof. Dr. B. Mayrhofer, Innsbruck — Prof. Dr. W. D. Miller, Berlin — Dr. G. Preiswerk, Basel — Prof. Dr. G. Port, Heidelberg — Doz. Dr. C. Röse, Dresden — Doz. Dr. A. Rothmann, Budapest — Prof. Dr. W. Sachs, Berlin — Prof. Dr. J. Scheff, Wien — Dr. F. Schenk, Wien — Dr. E. Smreker, Wien — Dr. B. Spitzer, Wien — Doz. Dr. J. Szabó, Budapest — Dr. F. Tanzer, Triest — Dr. F. Trauner, Wien — Doz. Dr. W. Vajna, Budapest — Prof. Dr. O. Walkhoff, München — Dr. W. Wallisch, Wien — Doz. Dr. R. Weiser, Wien — Doz. Dr. G. v. Wunschheim, Wien.

Nachdruck nur mit genauer Quellenangabe gestattet.

Zur Frage der Gaumenobturatoren.[1]

Von Privatdozenten Dr. *G. v. Wunschheim,* Vorstand der zahnärztlichen Abteilung der Allgemeinen Poliklinik in Wien.

Am 16. November 1906 suchte der 21 Jahre alte Hochschüler v. H. unsere Abteilung auf, um sich einen Obturator anfertigen zu lassen. Patient zeigte eine angeborene Uranoschisis, die das Velum und etwa 1 Cm. des harten Gaumens umfasste (siehe Fig. 1), nie operiert worden war und die Sprache sehr ungünstig beeinflusste. Die an und für sich leise Sprache des einen apathischen Eindruck machenden Patienten war nur schwer verständlich und stark nasal. Beim Phonieren wölbte sich der durch den sehr breiten Spalt des Velums, der von letzterem nur einen schmalen Saum zu beiden Seiten übrig liess, gut sichtbare Passavantsche Wulst an der hinteren Pharynxwand sehr kräftig hervor.

Die Zahnreihe des Patienten war mit Ausnahme der noch nicht erschienenen Weisheitszähne und der verloren gegangenen

[1] Vorgetragen in der Sitzung des Vereines österreichischer Zahnärzte vom 10. April 1907.

Digitized by Google

$\overline{6|56}$ komplett und streng geschlossen. Sie zeigte sehr ungünstige Artikulationsverhältnisse, insofern nur $\underline{|6}$ mit $\underline{|7}$ $\overline{7|}$ und $\underline{7|}$ und $\underline{|3}$ mit $\overline{|4}$ in Berührung kamen, während alle anderen Zähne ausser Artikulation standen.

Um für die Klammern der Platte des Obturators Platz zu schaffen, wurden die ihre Gegenzähne ohnedies nicht berührenden zweiten oberen Prämolaren entfernt und hierauf der mit einer sehr grossen Amalgamfüllung versehene lebende, linke obere erste Mahlzahn mit einer Vollkrone versehen (Fig. 2). Daran schloss sich die Anfertigung einer Gaumenplatte aus

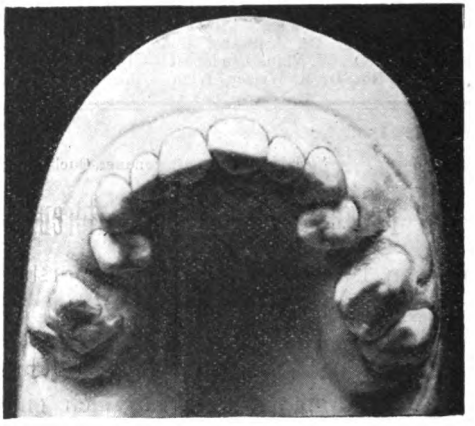

Fig. 1.

schwarzem Kautschuk mit vier breiten Goldklammern, die den harten Gaumen nicht ganz bis zur vorderen Grenze des Defektes bedeckte und an ihrem hinteren Rande ein kleines Kästchen aus Gold einvulkanisiert hatte, in welchem der Schieber der Spiralfeder des anzufertigenden Schiltskyschen Obturators durch eine Schraube fixiert werden konnte.

Nun wurde zur Herstellung des Klosses, der in üblicher Weise zunächst aus weicher Guttapercha hergestellt wurde, geschritten. Dabei ging Herr Dr. v. An der Lan, Assistent der Abteilung, so vor, dass er an der Platte hintereinander zwei Ringe provisorisch befestigte, die einem Drahte als Führung dienten. Letzterer trug an seinem rückwärtigen Ende eine un-

Digitized by Google

gefähr der Breite der hinteren Rachenwand entsprechend grosse Platte aus Guttapercha. Der Draht wurde nun bis zur Berührung der hinteren Rachenwand eingeführt und so gebogen, dass der untere Rand der Guttaperchaplatte auf den Passavantschen Wulst zu stehen kam. Hierauf musste Patient phonieren, wodurch der sich kontrahierende M. constrictor pharyngis superior die Platte nach vorne schob, was am stärksten beim Aussprechen des Vokales **a** geschah. Diese Stelle wurde am Drahte markiert und auf gleiche Weise auch die anderen Dimensionen des Klosses bestimmt.

Am 14. Dezember vorigen Jahres wurde der provisorische Obturator, dessen Kloss infolge der Ausdehnung des Velum-

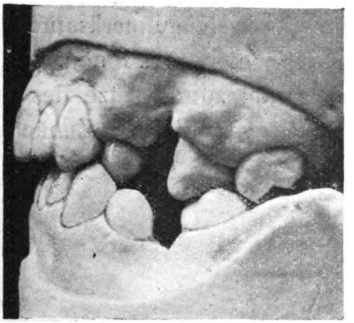

Fig. 2.

defektes eine ganz ungewöhnliche Grösse hatte, eingesetzt und zur Freude des Patienten sofort eine ganz auffallende Besserung der Sprache erzielt. Der nasale Klang war fast völlig verschwunden und die Lautbildung bis auf einzelne Konsonanten, die noch etwas mühsam herausgebracht wurden, tadellos. Ebenso ging Schlucken und Trinken ganz normal und machte der Obturator dem Patienten überhaupt keinerlei Beschwerden. Letzterer wurde nun Herrn Dr. Rauch, Assistenten an der otriatischen Abteilung des Herrn Prof. Urbantschitsch, behufs methodischer Sprachübungen überwiesen. Ende Februar erschien der Patient, der sich unterdessen auch zu Hause aufgehalten hatte, wieder. Er machte einen viel frischeren, leb-

Digitized by Google

hafteren Eindruck als vorher, sein früher apathisches Benehmen war verschwunden. Seine Sprache hatte sich noch mehr ge-

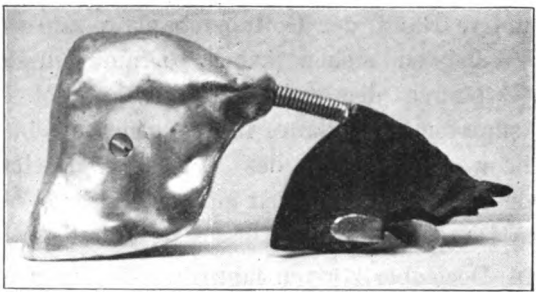

Fig. 3.

bessert, so dass ein nicht sehr aufmerksamer Beobachter nichts Abnormes mehr hätte bemerken können.

Es wurde daher nun zum Ersatze des Guttaperchaklosses durch einen definitiven geschritten. Zunächst bekam Patient

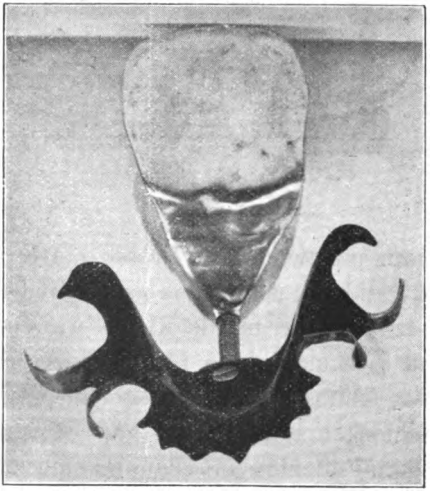

Fig. 4.

einen solchen aus weichbleibendem Kautschuk, der drei Wochen später durch einen solchen aus Silber ersetzt wurde (Fig. 3 und 4).

Digitized by Google

Der definitive Kloss ist aus dünnem Feinsilberblech gearbeitet, hohl und nicht schwerer als der Guttaperchakloss. Die denselben tragende Spiralfeder durchsetzt den Hohlkörper von vorne nach rückwärts, woselbst sie mit einer Schraube abnehmbar fixiert ist. Um bei einem eventuellen Bruche der Spiralfeder ein Hinabgleiten des Klosses in den Oesophagus zu verhindern, ist im Innern der Spiralfeder nach dem Vorgange Schiltskys ein goldenes Kettchen durchgezogen und an seinen Enden verlötet.

Zur Ausführung des Klosses in Silber hatte ich mich deswegen entschlossen, weil der sonst allgemein übliche, weichbleibende Kautschuk sich unter dem Einflusse der Schleimhautsekrete bald zersetzt, übelriechend wird und die Schleimhäute reizt. Dementgegen bleiben die Flächen des Feinsilberklosses immer blank, es setzt sich kein Schleim an ihnen fest und wohl vermöge der antiseptischen Eigenschaften des Silbers wird die Mucosa in keiner Weise irritiert.

Noch hätte ich zu erwähnen, dass die ungewöhnliche Grösse des Klosses durch den bedeutenden Umfang des Gaumendefektes bedingt war. Mehrfache Versuche, den Guttaperchakloss während der Probezeit zu verkleinern, schlugen fehl, insofern die Sprache sofort wieder undeutlich wurde.

Zum Schlusse danke ich den Herren Dr. v. An der Lan, Dr. Rauch und Doz. Dr. Weiser, in dessen Atelier die schwierige Anfertigung des Metallklosses in künstlerischer Weise durchgeführt wurde, bestens für ihre freundliche Unterstützung.

Digitized by Google

Nachdruck nur mit genauer Quellenangabe gestattet.

Studien über die pathologische Anatomie und Therapie der Wurzelerkrankungen mit Berücksichtigung der Trikresol-Formalinbehandlung.

Von Dr. *Josef Lartschneider*, gewesener Assistent am k. k. anatomischen Institute in Wien und gewesener Operateur an der ersten chirurgischen Klinik in Wien, Zahnarzt in Linz a. d. Donau.

Ein Jahr ist verflossen, seitdem ich meinen ersten Aufsatz[1] über die Bukleysche Behandlung der Pulpagangrän (Trikresol-Formalinbehandlung) veröffentlicht habe, nicht ohne dass ich dabei ganz frei von Besorgnissen gewesen wäre, so unerhört schienen mir und scheinen mir auch heute noch manchmal die Erfolge dieser Behandlungsmethode. Allein bald nachher, drei Monate später, konnte ich in den dankenswerten Ausführungen O. Eschers,[2] deren Studium ich jedem Kollegen empfehlen möchte, eine Bestätigung meiner Angaben finden. Zahlreich sind die zustimmenden Aeusserungen, die mir seither zugekommen sind und in neuester Zeit ist eine ganze Literatur über die Trikresol-Formalinbehandlung entstanden.

Trotz allem konnte mir nicht entgehen, dass ein beträchtliches Heer von Zweiflern von vornherein, sozusagen prinzipiell abseits stand, ja, als ich im November 1906 über Einladung im Verein der Wiener Zahnärzte einige Worte über dieses Thema gesprochen habe, klang sogar etwas wie ein Vorwurf aus den Entgegnungen einiger Herren Kollegen, als hätte ich

---

[1] Dr. J. Lartschneider, Linz: Behandlung der Pulpagangrän mit Trikresol-Formalin. Oesterr.-ungar. Vierteljahrsschrift für Zahnheilkunde, 1906, Heft II.

[2] O. Escher, Hofzahnarzt, Rudolstadt: Behandlung der Pulpagangrän. Deutsche zahnärztliche Wochenschrift, 30. Juni 1906.

Digitized by Google

da ein Allheilmittel empfohlen oder als hätte ich jemals behauptet, durch die Anwendung dieses Medikamentes sei man jeglicher Rücksichtnahme auf Sauberkeit und Aseptik entbunden! „Dieses Verfahren", sagte ein Wiener Kollege, „erinnert mich an einen Chirurgen, der darauf ausgeht, ein Mittel zu erfinden, das, auf die Hände gebracht, ihn der Mühe des Händewaschens enthebt". Alle Einwendungen, die bezeichnenderweise durchwegs ohne eigene persönliche Erfahrung, lediglich auf theoretische Erwägungen hin gemacht wurden, haben mich nicht im geringsten überrascht, sind wir ja gerade bezüglich Wurzelbehandlungsmethoden so und so oft schon schmerzlich enttäuscht worden.

Die Erfolge der Trikresol-Formalinbehandlung können kaum mehr angezweifelt werden. Allein über die Technik ihrer Ausführung und über ihre Indikationen ist man auch heute noch im unklaren. Das Empfinden Schreiers (Brünn),[1] dass auch meine bisherigen Ausführungen noch manche wichtige Frage offen lassen, kann ich nur gerechtfertigt finden. Lediglich aus taktischen Gründen habe ich mich bisher in dieser Frage eines doktrinären Auftretens enthalten und mich auf vielleicht ermüdende kasuistische Mitteilungen beschränkt, welche einfach und schlicht meine Erfahrungen vorführen und zu Versuchen aufmuntern sollten. Wer aber in den Arbeiten Dr. Bukleys Näheres über diese Behandlungsmethode zu erfahren sucht, der wird erst recht enttäuscht sein. Dr. Bukley fertigt in seinem ersten Aufsatz[2] nach den Ausführungen über die Chemie der Pulpagangrän die Behandlung der Pulpagangrän mit folgenden Worten ab: „Ein kleines, in die (Trikresol-Formalin-) Lösung getauchtes Wattebäuschchen wird in die Zahnhöhle eingeführt und diese dann durch 24 bis 48 Stunden verschlossen. Zwei- oder dreimalige, manchmal auch einmalige Behandlung genügt".

[1] Dr. Philipp Schreier, Brünn: Zur Behandlung der Pulpagangrän mit Trikresol-Formalin. Oesterr.-ungar. Vierteljahrsschrift für Zahnheilkunde, 1907, Heft I.

[2] A rational treatement for putrescent Pulps. Dental Review, Dezember 1904.

Digitized by Google

Dies ist das Ganze, was uns Bukley über seine „Behandlungsmethode“ angegeben hat. So und nicht anders stand die Sache, als ich im November 1905 mit meinen Versuchen begann.

Die vielfach verbreitete Ansicht, dass die Angaben Dr. Bukleys von seinen Landsleuten nicht beachtet worden sind, ist ganz irrig und wäre bei dem Interesse, welches die amerikanischen Kollegen allen Neuerungen in unserem Fache entgegenbringen, ganz unverständlich. Schon im November-Cosmos 1905[1] ergreift Bukley wieder das Wort. Diesmal behandelt er den Vorgang bei der Verfärbung toter Zähne, sucht die Chemie dieses Prozesses zu ergründen und kommt zu dem Schlusse, dass durch eine Behandlung mit *Na*-Superoxyd und Schwefelsäure diesem Uebelstand am besten vorgebeugt, respektive abgeholfen werden kann. Im Mai-Cosmos 1906[2] bespricht Bukley wieder die rationelle Behandlung der Pulpagangrän. Er stellt jetzt die Forderung auf, in jedem Falle Kofferdam anzulegen, den betreffenden Zahn zuerst mit 10 Prozent Formalinlösung oder mit Sublimatlösung 1 : 500 zu waschen, mit Alkohol auszuschwemmen und dann Trikresol-Formalin āā partes unter Fletcherverschluss in die Pulpakammer einzulegen. In der zweiten Sitzung soll das Trikresol-Formalin mit in Wasserstoffsuperoxyd, im Verhältnis von 1 : 500, gelöstem Sublimat sauber ausgewaschen werden, um dann das Trikresol-Formalin, jetzt im Verhältnisse von 2 : 1, in die Wurzelkanäle einzuführen. Diese Einlage soll drei bis vier Tage verbleiben und erst nach Ablauf dieser Zeit wäre anzunehmen, dass wir Asepsis erzielt hätten. Ueber den weiteren Verlauf der Behandlung bis zur definitiven Füllung des Zahnes spricht sich Bukley wieder nicht näher aus. Wenn lebende Pulpareste im Wurzelkanal vorhanden sind, wäre es absolut

[1] The Chemistry of Pulp-Decomposition with deference to the discoloration Problem; and a rational Method of treating these conditions. Cosmos, November 1905, Seite 1302.

[2] The rational treatement of putrescent pulpes and theyr sequelae. Cosmos, Mai 1906, Seite 537.

Digitized by Google

unstatthaft, Trikresol-Formalin zu verwenden. Einen Grund für diese auffallende Einschränkung gibt Bukley nicht an.

Einen eigenen Absatz widmet er später den Alveolarabszessen, bei welchen nach Bukley die Anwendung von Trikresol-Formalin ebenfalls kontraindiziert ist.

Nach Entleerung des Eiters soll in solchen Fällen Sublimatlösung, Eukalyptusöl, Thymol in Verwendung kommen. Bukley restringiert und modifiziert seine Behandlungsmethode im Verlaufe seiner weiteren Publikationen derart, dass man sich kaum mehr zurechtfinden kann.

Im Mai-Cosmos 1906, Seite 574 bis 587, werden die Gangränbehandlung Bukleys und seine chemischen Deduktionen einer lebhaften Diskussion unterzogen. Bei aller Anerkennung, die Bukley für seine diesbezüglichen Anregungen zuteil werden, ist man vielfach über seine Ausführungen unbefriedigt. Die Worte A. W. Harlans, Boston: „That is, what I call a polypharmacy" geben dem Unbehagen der amerikanischen Kollegen beredten Ausdruck. Dasselbe ist allerdings angesichts des grossen Apparates, den Bukley zur Behandlung der Pulpagangrän mittlerweile aufgeboten hat, nur allzu begreiflich. Die allerneuesten Nachrichten aus Amerika zeigen uns zur Evidenz, dass dort die Trikresol-Formalinbehandlung auch heute noch nicht über das Stadium der Diskussion hinausgelangen konnte.

Das Sekretariat der Dental Society of the state of New-York hat im Oktober 1905 an alle Mitglieder ein Zirkular versendet, in welchem zu Versuchen mit dem Trikresol-Formalin bei Gangrän der Pulpa aufgefordert wurde. Dabei wurde folgende Direktive ausgegeben (wörtliche Uebersetzung):

„Bei der Behandlung gangränöser Pulpen sind folgende drei Faktoren in Betracht zu ziehen:

1. muss Aseptik erzielt werden;
2. muss der Wiederkehr der Sepsis vorgebeugt werden;
3. muss die Farbe des Zahnes erhalten oder, sollte der Zahn bereits verfärbt sein, seine natürliche Farbe wieder erzielt werden.

Digitized by Google

Zur Erzielung der Aseptik sollen wir Mittel auswählen und gebrauchen, welche die Endprodukte (infektiösen Stoffe) mit den geringsten Mühen, für die Patienten sowohl als für uns selber, auf chemischem Wege unschädlich machen können. Dies kann erreicht werden, indem man den Zahn nach Anlegung des Rubberdam sterilisiert und dann mit einem grossen Rundbohrer die Detritusmassen aus der Pulpakammer mechanisch entfernt, ohne jedoch einen Versuch zu machen, den Inhalt der Wurzelkanäle zu entfernen. Und nun verschliesst man die Pulpakammer, nachdem man ein Wattebäuschchen, getränkt mit Trikresol-Formalin āā partes, in dieselbe gelegt hat. Ich ziehe vor, mit einem schnellhärtenden Zement zu verschliessen, indem ich dann sicher bin, dass das Medikament luftdicht eingeschlossen ist und nicht ausgewaschen werden kann. Dies kann so bleiben, je nachdem man den Patienten für eine nächste Sitzung bestellen kann. Die Einlage kann ausgewechselt werden, entweder am nächsten Tage oder sie kann eine Woche und noch länger liegen bleiben. In der zweiten Sitzung kann die Einlage nach Anlegung von Kofferdam wieder entfernt werden, die Wurzelkanäle werden auf das peinlichste gereinigt und mit Alkohol gewaschen und nachher kann das Medikament auf Baumwolle in jeden Wurzelkanal eingeführt werden. Die Kavität wird dann wieder hermetisch verschlossen. Es empfiehlt sich, die Einlage wieder drei oder vier Tage liegen zu lassen. Nach dieser Zeit werden die Dentinröhrchen sterilisiert sein und es ist so Asepsis erreicht worden. Alles dies ist notwendig, um eine Wiederkehr der Sepsis in den definitiv gefüllten Wurzelkanälen zu verhindern."

Ein Jahr nachher, 1906, anlässlich der Jahresversammlung der Dental Society of the state of New-York, sollte das Resultat dieses Rundschreibens bekanntgegeben und diskutiert werden. Im November-Cosmos 1906, Seite 1130 bis 1138, ist der Bericht dieser Versammlung enthalten. Aus demselben ist ersichtlich, dass elf amerikanische Kollegen auf Grund dieses Rundschreibens mit dem Trikresol-Formalin Versuche gemacht haben. Ein einziger beruft sich auf Hunderte von Fällen, die er mit gutem Erfolge behandelt hat, die meisten begnügten sich

Digitized by Google

unbegreiflicherweise mit der Behandlung eines einzigen Falles, obwohl sie durchwegs mit dem Erfolge angeblich zufrieden waren. Die anknüpfende diesbezügliche Debatte ist lang, für und wider wogt der Strom der Beredsamkeit, das Ergebnis aber ist zum mindesten unbefriedigend und schliesst endlich mit den Worten Dr. Rheins, die ich des Interesses halber in wörtlicher Uebersetzung folgen lasse: „Zwischen Dr. Bukley und mir herrscht keine Meinungsverschiedenheit in dieser Frage der Wurzelbehandlung, aber Dr. Bukleys Behandlungsmethode ist falsch verstanden und falsch ausgelegt worden. Das ist zur Evidenz ersichtlich aus der soeben stattgefundenen Diskussion. Er ist absolut dagegen, dass man dieses Mittel anwendet bei Zähnen, in welchen lebendes Gewebe zurückgeblieben ist; ebenso ist es nicht gut, es bei Vorhandensein eines periapicalen Abszesses zu gebrauchen. Es ist vielmehr so aufzufassen, dass man das Mittel in eine Zahnkrone legt, in welcher eine putreszente Pulpa vorhanden ist. Das Medikament darf nicht in das Innere einer Zahnwurzel eingeführt werden, sondern es soll in die Krone eingelegt werden, bevor der Zahn vollständig behandelt worden ist. Unter solchen Umständen kann der Zahn hermetisch verschlossen werden und es werden auch keine unangenehmen Zwischenfälle auftreten. Eine grosse Anzahl der erwähnten Misserfolge verraten offenbar die Tatsache, dass es unter ganz anderen Bedingungen angewendet wurde, als sie von Bukley angegeben wurden. Jedenfalls soll hervorgehoben werden, dass Bukley niemals der Ansicht war, dass dies eine spezifische Behandlungsmethode wäre für jeden krankhaften Vorgang in den Wurzelkanälen. Dies ist eine Tatsache, die gut verstanden sein sollte!“

Ich will nun versuchen, auf Grund der an mehr als 900 Fällen gesammelten Erfahrungen die Technik und die Indikationen der Trikresol-Formalinbehandlung zu schildern. Die Wichtigkeit der Sache möge als Entschuldigung dienen dafür, wenn ich oft weit ausgreife und vielleicht manches erwähne, was eigentlich selbstverständlich ist. Es scheint heute manches so einfach und sieht einem Ei des Columbus täuschend ähnlich! Dies kann aber an der Tatsache nichts ändern, dass

Digitized by Google

ich seit dem Beginn meiner Versuche trotz Bukley hauptsächlich auf mich selbst angewiesen war und mancherlei Umwege und Irrwege wandeln musste, bis ich schliesslich so weit gekommen bin, dass ich seit mehr als einem Jahre in keinem Falle von medikamentöser Wurzelbehandlung jemals das Bedürfnis gehabt habe, zu einem anderen Mittel als zum Trikresol-Formalin zu greifen. Ich weiss, dass ich mich mit diesen Worten Dr. Bukley diametral gegenüberstelle.

Es fällt mir gar nicht ein, diese Art der Wurzelbehandlung als die einzig richtige zu bezeichnen. Ich habe schon bei einer früheren Gelegenheit ausdrücklich betont, dass sich die meisten der Herren Kollegen irgend eine Behandlungsmethode zurecht gelegt haben, mit der sie ihr gutes Auskommen finden. Aber bei der Wichtigkeit dieser Frage halte ich es für wünschenswert, die Trikresol-Formalinbehandlung einer öffentlichen Diskussion zu unterwerfen. Sollten durch diese Ausführungen recht viele Kollegen zur Veröffentlichung ihrer bezüglichen Erfahrungen und Ansichten angeregt werden, so würde ich dies als die beste Anerkennung für meine Bemühungen auf das freudigste begrüssen.

Technik der Trikresol-Formalinbehandlung.

Die Krone eines Zahnes sei durch Karies defekt geworden. Die durch Karies entstandene und mit Speiseresten gefüllte „Kronenhöhle“ (i. e. der durch Karies entstandene Defekt der Zahnkrone) hat an ihrem Grunde eine kleine Oeffnung, durch welche man mit der Sonde in die Pulpakammer gelangt. Pulpakammer und Wurzelkanal sind mit jauchig zerfallenen Detritusmassen erfüllt. Die Diagnose auf Karies mit gangränösem Zerfall der Pulpa ist somit festgestellt. Vor Beginn der Behandlung wird von Bukley Anlegung von Kofferdam als unerlässlich gefordert. Was soll dann in Fällen geschehen, in denen die Anlegung von Kofferdam nicht möglich ist? Sollen diese Fälle, die gar nicht so selten vorkommen, von der Trikresol-Formalinbehandlung ausgeschlossen sein? Ich behandle beinahe durchwegs ohne Kofferdam, was bei einiger Uebung gar keine Schwierigkeiten bietet. Die Anlegung des

Digitized by Google

Kofferdam gehört für Arzt und Patienten nicht zu den Annehmlichkeiten, abgesehen von der Ersparnis an Auslagen und Zeit, was z. B. bei 900 Fällen ganz gewaltig in Betracht kommt! Gegen den Speichel kann ich mich durch Watterollen, schnelles Arbeiten und geschickte Assistenz genügend schützen und mehr kann man meines Erachtens nach Anlegung des Kofferdam auch nicht erreichen.

Die in der Kronenhöhle enthaltenen Massen werden teils durch energisches Auspusten mit dem Ballon, teils durch Auswaschen mit in Karbolwasser oder Alkohol getauchten Schwämmchen, die pathologisch veränderten Dentinschichten mit einem Rundbohrer gründlich entfernt, bis die Kronenhöhle sich allenthalben von sauberen Wänden begrenzt darstellt. Nun erweitert man ausgiebig den Zugang der Pulpakammer, bis ihre Wände in die Wände der Kronenhöhle unmittelbar als ebene Flächen übergehen. Ausgiebiges und schonungsloses Freilegen des Operationsfeldes ist unerlässlich. Nur so kann es verhindert werden, dass einzelne Ausbuchtungen der Pulpakammer der Behandlung entgehen. Die Ausmündungen aller Wurzelkanäle wird man auf diese Weise mühelos zur Ansicht bekommen. Das ganze Operationsfeld repräsentiert sich jetzt als eine grosse, von sauberen Wänden begrenzte Höhle, an derem Grunde die Ausmündungen der Wurzelkanäle als schwarze Punkte sichtbar sind. Durch ausgiebiges Einpusten von heisser Luft werden jetzt die in den Wurzelkanälen befindlichen gangränösen Detritusmassen möglichst getrocknet. Aus weiten Kanälen kann man mit einer Nervennadel diese Massen nach Möglichkeit entfernen. Dabei soll man nicht energisch vorgehen und nicht zu tief mit der Nadel vordringen, es soll ja ein Durchpressen und Durchpumpen des jauchigen Inhaltes durch das Foramen apicale vermieden werden. Und jetzt tritt das Trikresol-Formalin in seine Rechte. Ich verwende seit Monaten in allen Fällen Trikresol-Formalin im Verhältnis 2 : 1. Das Rezept mit Glyzerinzusatz ist aus Versehen in meinen letzten Aufsatz gelangt. In geräumige Nervkanäle wird ein in diese Flüssigkeit getauchter Wattefaden mit einer glatten Nadel ohne Gewaltanwendung vorgeschoben. Bei oberen Molaren gelingt es jedesmal leicht,

Digitized by Google

in den palatinalen Kanal einen Wattefaden einzuführen. Desgleichen bieten sich dieser Prozedur bei unteren Molaren keine Schwierigkeiten, insofern es sich um distale Wurzelkanäle handelt. Schwerer ist es schon, die mit Watte umwickelte Nadel in buccale Kanäle oberer oder in mesiale Kanäle unterer Mahlzähne einzuführen. Desgleichen bieten oft Weisheitszähne ähnliche Schwierigkeiten. Ich bin schon längst davon abgekommen, mich mit zeitraubenden und mühevollen Erweiterungs- und Einführungsversuchen abzugeben, ja, ich möchte manche bisherige Misserfolge auf solche zu energische Behandlungsversuche zurückführen, denn man kann dabei nur zu leicht putreszente Partikelchen durch das Foramen apicale durchdrängen. Es genügt vollständig, wenn die betreffenden Ausmündungen der Wurzelkanäle ausgiebig freigelegt und gut für Instrumente zugänglich sind, was durch schonungsloses Aufbohren der Pulpakammer und eventuelles Abtragen der im Wege stehenden Pulpakammerwandungen jedesmal leicht zu erreichen ist. Wenn mir die Einführung eines Wattefadens nicht ohneweiters gelingt, presse ich ein in Trikresol-Formalinlösung getauchtes Wattebäuschchen auf den Eingang des betreffenden Wurzelkanals und lasse es dabei bewenden. Man muss aber darauf achten, dass diese Einlage bei dem nachfolgenden Verschlusse des Zahnes nicht verschoben wird. Ich habe übrigens versuchsweise einigemale es unterlassen, geräumige Wurzelkanäle mechanisch irgendwie zu reinigen und habe mich gerade so, wie bei engen Wurzelkanälen, darauf beschränkt, auf ihren Eingang das getränkte Wattebäuschchen zu pressen, um an seine Stelle dann in der nächsten Sitzung Trikresol-Formalinpaste zu pressen. Ich habe auch in diesen Fällen, in denen also die mit Trikresol-Formalin imprägnierten Detritusmassen als Wurzelfüllungsmaterial dauernd verblieben, durchwegs gute Resultate erzielt. Trotzdem entferne ich den Inhalt geräumiger Wurzelkanäle, und zwar lediglich aus Sauberkeitsrücksichten, jedoch, wie schon erwähnt, nur in dem Masse, als es leicht und ohne besondere Umstände möglich ist. Ich habe schon oben erwähnt: man kann meiner Meinung nach durch energische mechanische Reinigung nur schaden!

Digitized by Google

Ich verschliesse immer mit Fletchers Artificial-Dentin. Nach einigen Tagen, je nach den gegebenen Verhältnissen, werden die Wattefäden, respektive Wattebäuschchen entfernt. Die Watte hat jetzt — äusserst wenige Fälle ausgenommen — den typischen Trikresol-Formalingeruch. Ich habe mehreremal versuchsweise schon 4 Stunden nach der ersten Sitzung die Einlagen gewechselt und dabei konstatiert, dass der fötide Geruch nach dieser kurzen Zeit schon vollständig geschwunden war. Die entfernten Wattefäden sind gewöhnlich leicht livid verfärbt, es hängen an ihnen gewöhnlich graue, krümelige Partikelchen.

Die Frage, was mit dem gangränösen Inhalte der Wurzelkanäle geschieht, die in letzter Zeit so oft an mich gerichtet wurde, entfällt wohl nach diesen Ausführungen, denn ich finde nach diesen vorbereitenden Eingriffen die Wurzelkanäle, soweit sie mir zugänglich sind, in der Regel leer. Es kann höchstens noch der im obersten, meistens unzugänglichen und oft umgebogenen Anteile der Wurzelkanäle befindliche Inhalt in Betracht kommen. Allein, wo das Instrument nicht hinkommt, da kommt uns die penetrierende Wirkung des Trikresol-Formalin zustatten, welches die Desinfektion der dort angesammelten, restlichen jauchigen Detritusmassen besorgt. Man kann sich auf diese erprobten Eigenschaften des Trikresol-Formalin ruhig verlassen. Gibt es übrigens irgend eine chemische oder mechanische Reinigungsmethode, welche uns bestimmte und objektiv wahrnehmbare Sicherheit bietet dafür, dass der gesamte Inhalt der Wurzelkanäle, auch der in den erwähnten äussersten und engsten Anteilen befindliche, entfernt worden ist? Ich kenne keine! Zum mindesten ist mir keine einfachere, mühelosere und bei genügender Assistenz durchwegs ohne Anlegung des Kofferdam durchführbare Behandlungsmethode bekannt.

Den weiteren Verlauf der Behandlung habe ich mir so eingerichtet, dass ich in die Wurzelkanäle eine Trikresol-Formalinpaste einpresse. Ich bin dabei von der Erwägung ausgegangen, dass es nur von Vorteil sein kann, ein Mittel, welches so prompt und in so kurzer Zeit eine Sterilisierung des putreszenten Kanalinhaltes bewirkt hat, dauernd in den Wurzelkanal zu ver-

Digitized by Google

senken, schon in Anbetracht der Tatsache, dass ein Zurückbleiben solcher Detritusteilchen trotz peinlichster mechanischer Reinigung des Wurzelkanals in jedem Falle möglich ist. Ich sehe auch die Notwendigkeit nicht ein, das Trikresol-Formalin, welches so gute Dienste geleistet hat, nachträglich mit Sublimat 1 : 500 oder Wasserstoffsuperoxyd u. dgl. mühselig zu entfernen, um dann den Wurzelkanal mit Points oder irgend einem anderen Mittel auszustopfen.

Es ist hier nicht der Ort, um den alten Streit: hie Paste, hie Points, auszukämpfen. Tatsache ist, dass beide Methoden viele Anhänger haben, der beste Beweis, dass beide gut sind. Bukley selbst verwendet, wie ich aus privaten Mitteilungen ersehe, Points, ich verwende ausschliesslich Paste. Ein Vermittlungsvorschlag wäre, zuerst Paste einzupressen und dann Points nachzuschieben. Mir [redacted]s eine Beruhigung, in einem Wurzelkanal ein so vorzügli[redacted]ntiseptikum, wie das Trikresol-Formalin, dauernd deponiert zu wissen. Man braucht nur eine Reihe extrahierter Zähne, besonders mehrwurzeliger, zu besichtigen, um sich davon zu überzeugen, wie hypothetisch vielfach die Bemühungen genannt werden müssen, Wurzelkanäle mechanisch einwandfrei zu reinigen. Meiner Ansicht nach gelingt das Füllen der Wurzeln in vielen Fällen am ehesten durch energisches Einpressen einer Paste. Deshalb habe ich seinerzeit Herrn chem. Dr. Rudolf Tscherne, Apotheker „zum schwarzen Adler" in Linz, angeregt, eine Trikresol-Formalinpaste zur Dauerfüllung von Wurzelkanälen herzustellen. Mit derselben habe ich durchwegs gute Erfolge gehabt. In der für den Gebrauch so bequemen Verpackung in Zinntuben haben die Trikresol-Formalinpasten leider den Nachteil, sich zu versteifen. Ich halte ihre Expedition in Gläsern mit eingeriebenem Glasstöpsel für entsprechender.

In neuester Zeit werden von mehreren Seiten Trikresol-Formalinpasten auf den Markt gebracht. Es ist gewiss nichts dagegen einzuwenden, aber alle diese Fabrikate segeln unter Bukleys Flagge und Dr. Bukleys Autorität wird zu Reklamezwecken — ganz gegen seinen Willen, wie ich erfahren habe — gehörig ausgebeutet. Ich erlaube mir ganz nebenbei zu be-

Digitized by Google

merken, dass die Herstellung einer Trikresol-Formalinpaste zu Wurzelfüllungen lediglich meine Idee war. Dr. Bukley selbst füllt, wie ich schon erwähnt habe, mit Points, nachdem er das Trikresol-Formalin mit Wasserstoffsuperoxyd und Sublimat sorgfältig aus den Wurzelkanälen ausgewaschen hat. Wissenschaftliche Tatsachen sollen nicht verschleiert werden! Es kann sich übrigens jedermann leicht selbst eine Trikresol-Formalinpaste herstellen, indem er sich jedesmal etwas Fletcher anrührt, dem er dann eine kleine Menge Trikresol-Formalin beimengt, um dann damit den betreffenden Wurzelkanal auszufüllen.

Die Grösse des herausgezogenen Wattefadens gibt mir einen Anhaltspunkt für den Rauminhalt der betreffenden Wurzelkanäle, dementsprechend muss auch die Menge der eingepressten Paste sein. Der Fassungsraum der Wurzelkanäle ist oft überraschend gross! Ich bringe somit ein hanfkorngrosses Stück der Paste auf die Mündung des Nervkanals und presse mit einem Schwämmchen dasselbe fest in den Kanal. Man beachte dabei, dass nicht zu viel Paste an den Rändern des Schwämmchens zurückquelle. Ich erleichtere mir die Sache dadurch, dass ich den Eingang der Nervkanäle mit einem Rosenbohrer muldenförmig erweitere, welche Mulde zur Aufnahme des Pastestückchens bestimmt ist. Indem ich dann über diese mit Paste gefüllte Mulde ein Stück unvulkanisierten Kautschuk oder Pressschwamm lege und dasselbe mit einem runden Stopfinstrumente fest an die Kanalmündung presse, habe ich eine ziemliche Gewähr für das Vordringen des Medikamentes in den Wurzelkanal. Zur Sicherheit sondiere ich noch mit einer möglichst dicken Sonde, lege wieder ein Stück Paste in die Mulde usw., bis ich endlich annehmen kann, dass eine der Grösse des entfernten Wattefadens ungefähr entsprechende Menge von Paste in den Wurzelkanal eingepresst ist. Die Mündung ganz enger, unzugänglicher Kanäle erweitere ich ebenfalls muldenförmig und fülle die Mulde mit Paste. Aus Pulpakammer und Kronenkavität wasche ich dann mit Alkohol sorgfältig jede Spur von Paste heraus und fülle dann, auch die Pulpakammer, mit dem für den betreffenden Fall aus-

Digitized by Google

gewählten Füllungsmaterial. Nur bei Metallplomben gebrauche ich die Vorsicht, dass ich die Pulpakammer mit Fletcher soweit ausfülle, bis alle Mündungen der Wurzelkanäle überdeckt sind.

Ich habe mich in den bisherigen Ausführungen bemüht, der von der Dental Society of the state of New-York (Seite 149) in ihrem Rundschreiben aufgestellten Forderungen:

1. es muss Aseptik erzielt werden,
2. es muss der Wiederkehr der Sepsis vorgebeugt werden,

gerecht zu werden. Ich gehe nun zur Besprechung des dritten Faktors über, welcher nach dem erwähnten Rundschreiben bei der Behandlung gangränöser Pulpen in Betracht zu ziehen wäre:

3. es muss die Farbe des Zahnes erhalten oder, sollte der Zahn verfärbt sein, seine natürliche Farbe wieder hergestellt werden.

Hat die Farbe eines toten Zahnes noch nicht gelitten, so kommen zur Erhaltung derselben lediglich mechanische Mittel und eine entsprechende Auswahl des Plombenmaterials in Betracht. Zu den mechanischen Mitteln gehört vor allem eine sorgfältige Präparation der zur Aufnahme der Füllung bestimmten Kavität. In diese Kavität muss unbedingt auch die Pulpakammer einbezogen werden. Ob in engen Wurzelkanälen Gangränmassen zurückblieben oder nicht, ist meines Erachtens für die Farbe der Zahnkrone belanglos. Anders aber liegen die Verhältnisse in Betreff der Pulpakammer. Es kann nicht genug die Notwendigkeit einer ausgiebigen Eröffnung der Pulpakammer betont werden. Ihre Wände sollen, wie schon früher erwähnt wurde, flächenhaft in die Wände der Kronenkavität übergehen. Diese Forderung wird leider nur zu oft ausser acht gelassen. Gerade bei den oberen Schneide- und Eckzähnen, deren livide Verfärbung die Patienten ganz besonders beklagen, wird so häufig der Wurzelkanal von der Seitenfläche der Zahnkrone oder vom Foramen coecum aus eröffnet und von der Trepanations-

Digitized by Google

öffnung aus behandelt, ohne dass man sich um den distal gelegenen, meistens ziemlich geräumigen Anteil der Pulpakammer samt Inhalt kümmert. Derart mangelhaft behandelte Zähne bieten dann schon nach kurzer Zeit einen geradezu kläglichen Anblick. In solchen Fällen muss vor Anlegung der Füllung von der Trepanationsöffnung abwärts die seitliche, respektive rückwärtige Wand der Pulpakammer möglichst ausgiebig abgetragen und die in der Pulpakammer befindlichen Massen sorgfältig entfernt werden. Aus der gleichen Ursache muss bei approximalen Kavitäten ein Teil der Kaufläche des Zahnes geopfert werden, damit von oben die ganze Pulpakammer überblickt werden kann. (Extension for prevention.) Auch die Ränder der Kavität sollen genau untersucht und gereinigt werden, damit nicht in kurzer Zeit die Füllung den gewissen dunklen Hof aufweist, den man so oft beobachten kann. Hat man endlich die für die Aufnahme der Plombe bestimmte Kavität sorgfältig hergerichtet, so kommt erst noch das Plombenmaterial gar sehr in Betracht. Legt man nämlich in eine solche Kavität eine Gold- oder gar eine Amalgamfüllung, so bringt man sich selbst um die Früchte der bisherigen Bemühungen, denn die Farbe eines toten Zahnes wird durch solche Plomben immer schlecht beeinflusst. Ebenso ist es unstatthaft, dass Guttaperchaspitzen in die Pulpakammer hereinragen oder dass die Pulpakammer mit grauer Guttapercha angefüllt wird. Phosphat-Zementplomben sind auch nicht geeignet, indem sie in toten Zähnen unter dem Einfluss des Speichels Zersetzungen eingehen, dunkel werden und direkt faulen. Oft konnte ich beim Anbohren solcher Plomben einen fauligen Geruch konstatieren. Ich lege in derartigen Fällen ausschliesslich weisse Silikatplomben (Ascher oder Silicin) oder ich fülle die Pulpakammer mit weissem Silikatzement und darüber gebe ich eine (gleichzeitig präparierte) Lage von rötlichgelbem oder bräunlichgelbem oder grauem Silikatzement, je nach der Farbe des betreffenden Zahnes. Ich halte bei toten Zähnen solche Silikatplomben „mit weissem Kern“ am zweckdienlichsten und habe damit quoad Farbe sehr schöne Resultate erzielt.

Digitized by Google

Haben tote Zähne zur Zeit, als sie in Behandlung genommen werden, schon ihre natürliche Farbe verloren, so kommen bei unseren Bestrebungen, dieselbe wieder herzustellen, ausser den mechanischen Hilfsmitteln und der Auswahl eines entsprechenden Füllungsmateriales auch noch chemische Agentien in Betracht, mit denen wir den Zahn zu bleichen („bleaching") trachten. Ich habe beim „Bleichen" der Zähne nie besondere Erfolge erzielt und fürchte sehr, dass die diesbezüglichen Erwartungen vielfach wenn nicht illusorisch, so doch übertrieben sind. Ich achte auch in solchen Fällen hauptsächlich auf eine sorgfältige Präparation der Kavität mit möglichst ausgiebiger Abtragung der kranken Dentinschichten und Anlegung einer Silikatplombe „mit weissem Kern". Mit den damit erzielten Erfolgen bin ich noch stets zufrieden gewesen.

Ich möchte noch erwähnen, dass mir ein Auswaschen der Kavität mit Sublimatlösung 1:500, wie es Bukley vorschreibt, für die Erhaltung der Zahnfarbe nicht vorteilhaft scheint.

Indikationen für die Trikresol-Formalinbehandlung.

In jedem Falle von Pulpagangrän, der in Behandlung genommen wird, muss natürlich vor allem konstatiert werden, ob eine einfache Gangrän vorliegt oder ob es schon zu pathologischen Veränderungen an und um die Wurzelspitze gekommen ist. Die Differentialdiagnose ist in der Regel leicht. Wenn der betreffende Zahn auf Druck unempfindlich ist, keine Fistel oder sonstige Anhaltspunkte eines apicalen Prozesses aufweist und auch anamnestisch diesbezüglich nichts erhoben werden konnte, so kann man annehmen, dass Apex und periapicales Gewebe noch nicht besonders gelitten haben. In solchen Fällen handelt es sich einfach darum, ja nichts von dem jauchigen Inhalt durch das Foramen apicale durchzupressen und in den Wurzelkanal ein Medikament einzuführen, welches infolge seiner chemischen, antifermentativen und antibakteriellen Eigenschaften eine Sterilisierung der gangränösen Detritusmassen bewirkt. Sobald wir die Diagnose auf unkomplizierte Pulpagangrän gestellt haben, sei es an einem intakten Zahne oder an

Digitized by Google

einem plombierten Zahne (Verfärbung, mangelhafter Zustand einer Füllung) oder sei es bei einem bisher unbehandelten, tief kariösen Zahn, so ist eine kunstgerechte Trikresoleinlage und sofortiger Verschluss mit Fletcher unbedingt indiziert. In solchen Fällen werden wir äusserst selten einen Misserfolg haben, am ehesten bei einem oder dem anderen unteren, seltener oberen Molaren. In Fällen, wo der Patient nach der ersten Einlage mit Schmerzen wiederkommt, entferne ich die Einlage sofort und lasse den Zahn offen, bis er sich wieder vollständig beruhigt hat. Ich lasse während dieser Zeit den Patienten ein Wattebäuschchen mit Kölnerwasser in die Kavität legen. Dasselbe muss er täglich zweimal wechseln. Nach Ablauf dieser Zeit wiederhole ich die ganz gleiche Prozedur: Einlage eines Trikresol-Formalinfadens und Verschluss mit Fletcher, und zwar diesmal gewöhnlich mit Erfolg. So z. B. habe ich einer Patientin aus einem toten $\overline{|6}$ eine defekte Zementplombe entfernt und in die gereinigte Pulpakammer ein in Trikresol-Formalin getauchtes Wattebäuschchen eingelegt und den Zahn verschlossen. Am nächsten Tage kommt Patientin mit starker periostaler Reizung ohne Schwellung. Ich entferne die Einlage, lasse den Zahn offen und nach Ablauf von 10 Tagen hatte die neuerliche Einlage eines Trikresol-Formalinwattebäuschchens mit darauffolgendem Fletcherverschluss den gewünschten Erfolg.

Ich habe auf diese merkwürdige Tatsache schon vor längerer Zeit aufmerksam gemacht. In den neuesten amerikanischen Berichten (im November-Cosmos 1906, Seite 1133) finde ich einen analogen Fall erwähnt, den ich als Bestätigung dieser anscheinend nicht unwichtigen Beobachtung anführen möchte. Dr. Illison Hillyer berichtet, dass er wegen Schmerzen einen linken, oberen, zweiten Molaren durch eine Füllung trepaniert und eine Trikresol-Formalineinlage gemacht hat. Diese Einlage musste wegen starker Schmerzen in der nächsten Nacht entfernt werden. Patient musste dann verreisen, wodurch die Fortsetzung der Behandlung verzögert wurde. Mittlerweile hatte er sich täglich Watte mit Nelkenöl in den Zahn gelegt. Nach seiner Rückkehr wurde der Zahn neuerdings mit Trikresol-Formalin behandelt. Diesmal war die

Digitized by Google

Behandlung erfolgreich, so dass der Zahn schon nach weiteren 3 Tagen plombiert werden konnte. Dr. Hillyer schliesst seinen Bericht mit folgenden Worten: „Bei der ersten Behandlung war etwas nicht entsprechend. Bei der zweiten war es entsprechend. Wenn dies durch die Erfahrung ausprobiert ist, kann ohne weiteres zugegeben werden, dass diese Behandlungsmethode eine eminent befriedigende ist, mit einigen auf individuelle Einzelnheiten zurückführenden Einschränkungen."

Natürlich ist bei stärkeren periostalen Schmerzen die Verordnung von schmerzstillenden Mitteln, Pyramidon, Aspirin etc. indiziert.

Die Erfolge, welche ich bei der Behandlung unkomplizierter Gangränfälle (d. h. bei Gangrän ohne apicale und periapicale Entzündungsprozesse) erzielt habe, sind wirklich in jeder Beziehung zufriedenstellend. Selten ergeben sich in solchen Fällen Schwierigkeiten im Verlaufe der Behandlung. Ich erwähne als Beispiel einen 46jährigen Patienten (Priester), bei dem ich an fünf Zähnen (zwei einwurzeligen, einem zweiwurzeligen mit Zahnfleischfistel und zwei dreiwurzeligen Zähnen) tiefgreifende Karies mit gangränösem Zerfalle der Pulpa konstatiert habe. Ich habe alle diese fünf Zähne gleich in der ersten Sitzung nach Einlage von Trikresol-Formalin-Wattefäden mit Fletcher verschlossen. Nach 3 Wochen kam der Patient wieder mit der Versicherung, dass er nicht einen Moment Schmerzen an irgend einem der behandelten Zähne verspürt habe. Ich hatte ihn auf die Eventualität vorbereitet. Die Fistel war spurlos verschwunden, die entfernten Wattefäden ganz ohne jauchigen Geruch. Nach Einpressen von Trikresol-Formalinpaste habe ich alle fünf Zähne der Reihe nach plombiert. Bis heute ist die Heilung in jeder Hinsicht anhaltend. Von vielen Seiten sind in jüngster Zeit die glänzenden Erfolge der Trikresol-Formalinbehandlung bestätigt worden. Mehrere Autoren äussern sich geradezu begeistert über diese Behandlungsmethode. Auch am Grazer zahnärztlichen Universitäts-Institute sind die Versuche mit Trikresol-Formalin aufgenommen worden. Dem betreffenden Berichte (erstattet von Herrn Assistenten Dr. Urbantschitsch) ent-

Digitized by Google

nehme ich folgendes: „Mit der von J. P. Bukley empfohlenen, von Dr. Lartschneider in die Praxis eingeführten Trikresol-Formalinmischung erzielten wir bei Pulpagangrän überraschende Erfolge".

Pathologische Anatomie der Wurzelentzündungen.

Ich bin wiederholt gefragt worden, ob man auch bei akuten Entzündungsprozessen Trikresol-Formalin anwenden könne. Die üblichen Bezeichnungen akut und chronisch mit allen ihren Zwischenstufen von subakut bis subchronisch können einer konkreten Abgrenzung nicht standhalten und sollten ganz fallen gelassen werden. Auch in der Zahnheilkunde sollte das betreffende Stadium eines periapicalen Prozesses nach dem jeweiligen Stande der Krankheitssymptome, subjektiven sowohl als objektiven, bezeichnet werden, und zwar:

1. Als Stadium der Hyperämie mit Druckempfindlichkeit und anderen gewöhnlich nicht bedeutend störenden Sensationen; objektiv ist höchstens eine Rötung der betreffenden Zahnfleischpartien vorhanden.

2. Als Stadium der je nach der Virulenz der Entzündungserreger mehr oder weniger starken Anschwellung, Exsudation und Transsudation. Die Schmerzen können jetzt schon sehr intensiv sein.

3. Als Stadium der Abszedierung, häufig verbunden mit schwereren Allgemeinsymptomen: Prostration, Schüttelfröste, Fieber, grosse Schmerzen; Anschwellung ist meistens vorhanden, später eventuell Fluktuation, Fistelbildung etc.

Meistens ist zur Zeit der Behandlung das erste Stadium der Entzündung (Hyperämie) bereits überschritten, denn gar selten entschliessen sich die Patienten, gleich beim Auftreten der Initialsymptome sofort ärztliche Hilfe in Anspruch zu nehmen. Anderseits kann es aber bei Alveolarprozessen nicht zu ausgedehnteren, nicht eitrigen Exsudaten kommen (zweites Stadium), wie dies anderswo, insbesondere in der Pleurahöhle, im Herzbeutel etc., der Fall ist. Es darf nicht übersehen werden,

Digitized by Google

dass sogar schwere Alveolarprozesse vorhanden sein können, ohne dass objektive Symptome (Rötung, Schwellung, Fluktuation, Fistelbildung etc.) nachweisbar sind. Diese Tatsache muss besonders betont werden, sie ist es, die uns bei der Stellung der Diagnose, von der schliesslich die ganze Behandlung abhängt, oft die grössten Schwierigkeiten macht. Die periapicalen Entzündungsprozesse müssen sich eben, wie uns ein Blick auf die bezüglichen anatomischen Verhältnisse lehrt, mit ganz besonders ungünstigen Raumverhältnissen abfinden. Hyperämie, Exsudation, Eiterbildung, alles muss sich im Beginne der Erkrankung in einem von knöchernen Wänden eng umschlossenen Raum, dem obersten, die Wurzelspitze umfassenden Teil des Alveolarfaches, abspielen. Während unter solchen Umständen das frühzeitige Auftreten heftiger subjektiver Symptome nur allzu begreiflich ist, sind die objektiven Symptome (Schwellung, Fluktuation, Fistelbildung) ganz von den im betreffenden Falle vorliegenden anatomischen Verhältnissen abhängig, denn sie bilden die Hindernisse, welche sich den Ausbreitungs- und Durchbruchsversuchen der Entzündungsprodukte (Infiltration, Exsudation, Eiter) entgegenstellen. Der im Foramen apicale und im Wurzelkanal gebotene Abzugskanal ist beinahe immer ungenügend, abgesehen davon, dass er meistens an einer Plombe oder, bei nicht kariösen Zähnen, in der Pulpakammer blind endigt.

Bei einer ganzen Reihe von Patienten können wir gelegentlich „Fisteln" konstatieren, über deren Entstehungszeit nichts zu eruieren ist. Der Eiter hat offenbar seinerzeit so günstige Durchbruchsverhältnisse vorgefunden (dünne oder gar poröse Wand des Alveolarfaches etc.), dass es ohne weiters zur Fistelbildung kommen konnte und für den Patienten war der Prozess ohne Beschwerden erledigt. In anderen Fällen ist der Zeitpunkt der Entstehung einer Fistel dem Patienten unvergesslich geworden: tagelang hatte er die grössten Schmerzen, Fieber und Schüttelfröste zu erdulden, bis endlich die Lamina corticalis des Kieferknochens absorbiert und der Eiter unter die Beinhaut vorgedrungen war. Dieselbe wurde von ihrer Unterlage abgehoben und endlich wurde auch die Beinhaut an einer oder

Digitized by Google

mehreren Stellen eitrig eingeschmolzen und der Eiter konnte sich in den Weichteilen mächtig ausbreiten, bis es endlich zur Fistelbildung oder zur Inzision kam. In solchen Fällen kommt es zur Bildung grosser, entzündlicher, durch reaktive Randprozesse noch vergrösserter fluktuierender Tumoren, deren Diagnose gewiss keine Schwierigkeiten bietet. Auch bei einem Durchbruche des Alveolarabszesses in die Highmorshöhle oder, was sehr selten ist, in die Nasenhöhle ist die Diagnose leicht. Aber es gibt, wie schon erwähnt, Alveolarabszesse, welche überhaupt keine objektiven Symptome zur Folge haben, sozusagen „latent" im Bereiche der Spongiosa des Kieferknochens verlaufen, von den schwersten subjektiven Symptomen begleitet sind und, wenn sie nicht erkannt werden, lange Zeit hindurch bestehen können. Ich vermute, dass manche Gesichtsneuralgie auf solche Affekte zurückzuführen ist. Grosse „latente" Alveolarabszesse gehen meiner Beobachtung nach beinahe immer von den oberen seitlichen Schneidezähnen aus. Ich werde die pathologische Anatomie und Symptomatologie dieser interessanten Krankheit, die gar nicht so selten vorkommt und auf die meines Wissens noch niemand aufmerksam gemacht hat, bei einer anderen Gelegenheit näher schildern. Einen derartigen Fall habe ich übrigens schon veröffentlicht.[1]

Sobald eine Hyperämie, entzündliche Infiltration und Exsudation der periapicalen Gewebe vorliegt, haben wir unsere Bestrebungen nicht mehr, wie bei unkomplizierten Gangränfällen, lediglich auf eine Desinfektion des Wurzelkanals zu richten, wir müssen vielmehr auch trachten, die erkrankten Gewebe heilend zu beeinflussen und sie vor eitrigem Zerfall zu bewahren. Nach allem, was ich in dieser Hinsicht erfahren habe, muss ich dem Trikresol-Formalin unbedingt solche therapeutische: resorbierende, auftrocknende, antibakterielle und schmerzstillende Eigenschaften zuschreiben, denn man

---

[1] Dr. Josef Lartschneider: Die Behandlung von Fistelzähnen mit Trikresol-Formalin. Oesterr.-ungar. Vierteljahrsschrift für Zahnheilkunde, 1906, Heft III, Seite 344.

Digitized by Google

kann mit diesem Medikament auch in solchen Fällen geradezu Hervorragendes leisten.

Es kommt z. B. ein Zahn in Behandlung, der vor längerer Zeit nach durchgeführter Wurzelbehandlung gefüllt wurde und der sich seit einiger Zeit durch Druckempfindlichkeit und pulsierende Schmerzen beim Stiegensteigen und bei heissen Speisen und Getränken unangenehm bemerkbar macht. Mit Jodpinselungen Zeit zu verlieren, ist ganz zwecklos. Man trepaniere sofort durch die Plombe und eröffne den Wurzelkanal. Wir werden es auf das freudigste begrüssen, wenn die Wurzel seinerzeit mit Paste und nicht mit Points gefüllt wurde. Die in den Wurzelkanal eingeführte Nadel wird immer einen mehr oder minder ausgesprochenen Gangrängeruch zeigen. Nach Einlage eines Trikresol-Formalinfadens wird der Zahn mit Fletcher verschlossen. Dabei ist es nicht notwendig, den Nervkanal mit Alkohol oder Sublimat etc. vorher auszuwaschen. Die Beschwerden schwinden in kurzer Zeit und nach einigen Tagen schon kann der Zahn gewöhnlich dauernd plombiert werden. Der Erfolg ist durchwegs ein idealer.

Oder es kommt ein Patient und klagt über Druckempfindlichkeit, Längerwerden, zeitweise heftigere Schmerzen an einem anscheinend tadellosen Zahn. Die Beschwerden wären erst seit kurzer Zeit aufgetreten. Eine leichte Verfärbung des betreffenden Zahnes und seine elektrische Untersuchung geben uns genügende Anhaltspunkte für die Diagnose: Pulpagangrän mit periapicaler Entzündung. Für das Vorhandensein von Eiter ist infolge der nicht besonderen Heftigkeit der bestehenden subjektiven Symptome und infolge Mangels jeglicher objektiven Symptome kein Anhaltspunkt vorhanden. Der Zahn muss sofort trepaniert werden. Der Inhalt der Pulpakammer wird entfernt, ebenso der Inhalt der Wurzelkanäle, soweit es leicht tunlich ist. Nach einer Trikresol-Formalineinlage wird der Zahn sofort verschlossen. Der Erfolg ist durchwegs zufriedenstellend. Hie und da können nach dieser Sitzung durch einige Stunden Schmerzen auftreten, die aber ohne jegliches Zutun wieder vergehen. Ich mache die Patienten immer darauf aufmerksam. Sollten die Schmerzen länger an-

Digitized by Google

halten, so öffne ich den Zahn, lasse ihn einige Zeit offen und wiederhole dann die Behandlung, wie ich schon früher erwähnt habe.

In anderen Fällen verursachen wieder unbehandelte Zähne, die von tief greifender, chronischer Karies mit Pulpagangrän befallen sind, oft plötzlich, ohne dass Anschwellungen auftreten, die heftigsten Schmerzen. Ergibt die Untersuchung, dass die Pulpakammer noch nicht offen ist, so wird sie mit einem Rundbohrer eröffnet und die Schmerzen sind meistens momentan behoben. Ist aber die Pulpakammer schon offen, so handelt es sich gewöhnlich um einen zufälligen hermetischen Verschluss irgend eines Wurzelkanals durch fester geformte Speiseteilchen u. dgl. Ausräumen der Pulpakammer und vorsichtiges Sondieren der Wurzelkanäle behebt meistens alle Beschwerden. Entweder verschliesse ich solche Zähne nach einer Trikresol-Formalineinlage noch in derselben Sitzung oder erst nach einigen Tagen, nachdem sich die Patienten selbst während dieser Zeit den Zahn mit in Kölnerwasser, Karbolwasser, Nelkenöl o. dgl. getauchten Watteeinlagen behandeln. Solche Zähne werden einer Trikresol-Formalinbehandlung selten Schwierigkeiten bieten.

Hieher gehören auch die „angebohrten" Zähne. Diese „Behandlungsmethode" ist noch immer vielfach üblich! Ich habe noch jeden angebohrten Zahn, der mir seit meinen Versuchen mit Trikresol-Formalin in die Hände gekommen ist, in zwei Sitzungen fertig behandelt und plombiert. Ueberhaupt ist es eine Freude, Pulpagangrän mit oder ohne periapicalen Entzündungsprozessen **vor** Eintritt der Eiterung mit Trikresol-Formalin zu behandeln. Gar oft hat eine Trepanation mit gleich nachfolgender Trikresol-Formalineinlage einen ähnlich glänzenden und schmerzstillenden Erfolg, wie man ihn nach Arseneinlagen bei Pulpitis so häufig mit Genugtuung konstatieren kann.

Hat es sich bei den bisher erwähnten Fällen um präventive und therapeutische Bestrebungen gehandelt, welche die Sterilisierung gangränöser Detritusmassen und die Wiederherstellung gesunder Verhältnisse im Bereiche der entzündeten

Digitized by Google

periapicalen Gewebe bewirken sollen, so kommt nach der Etablierung eines Eiterherdes (Alveolarabszess) noch ein drittes Moment in Betracht, nämlich die Entleerung des Eiters und die Heilung der im Bereiche der Spongiosa gelegenen Abszesshöhle. Während das Trikresol-Formalin den ersten beiden Forderungen, wie ich gezeigt habe, vollkommen gerecht wird, so kommt für die dritte Forderung: Entleerung und Heilung des Alveolarabszesses, nur ein einziger Weg in Betracht: den eingeschlossenen Eitermassen muss der Abfluss aus der betreffenden, in unseren Fällen häufig sogar allseits von knöchernen Wänden umschlossenen Abszesshöhle ermöglicht werden.

Sobald sich ein Alveolarabszess etabliert hat, ist der Wurzelkanal und sein jauchiger Inhalt vollständig nebensächlich geworden. Jetzt ist der Abszess in den Vordergrund getreten. Er nimmt seinen Verlauf beinahe durchwegs ganz ohne Rücksicht auf den Wurzelkanal und seinen jauchigen Inhalt. Ist es doch nur deshalb zur Abszessbildung gekommen, weil der Wurzelkanal wegen seiner mangelhaften Raumverhältnisse weder eine medikamentöse Beeinflussung der periapicalen Krankheitsherde noch einen hinreichenden Eiterabfluss ermöglicht hat. Wir können diese Tatsache täglich beobachten: Sobald sich ein grösserer Alveolarabszess gebildet hat, nimmt derselbe allen Kanalsondierungen und Gangränbehandlungen zum Trotz seinen mehr oder minder heftigen Verlauf und kommt endlich nach Durchbruch des Eiters zur Ausheilung. Daher müssen alle Wurzelbehandlungen zur Zeit des Bestandes eines Abszesses als sinnlos bezeichnet werden, insofern sie etwa als dem Abszesse geltende Heilversuche aufgefasst werden, abgesehen von Fällen geringfügiger purulenter, periapicaler Infiltration, in denen der eröffnete und mechanisch erweiterte Wurzelkanal als genügender Abflussweg in Betracht gezogen werden kann. Etwas anderes ist es, wenn wir dabei darauf bedacht sind, die im Wurzelkanal befindlichen Detritusmassen zu sterilisieren, um nach Ablauf dieses Alveolarabszesses eine Rezidive zu verhindern. Sehen wir ja so oft, dass von einem einzigen unbehandelten gangränösen Zahn

Digitized by Google

eine ganze Reihe von nacheinander ablaufenden Alveolarabszessen verursacht werden kann.

Warum sollten wir zur Sterilisierung einer gangränösen Pulpa, weil zufällig gerade ein Alveolarabszess vorhanden ist, uns nicht des Trikresol-Formalin bedienen, das sich ja in dieser Hinsicht vor der Abszessbildung so glänzend bewährt hat? Ich finde es deshalb unbegreiflich, warum Dr. Bukley und seine Landsleute nicht oft genug vor der Anwendung des Trikresol-Formalin während des Bestandes eines Alveolarabszesses warnen können und warum Bukley für solche Fälle wieder eine eigene Mischungsformel und eine ganze Reihe anderer Medikamente (Sublimat 1:500, Eukalyptusöl, Thymol) zur Einführung in den Wurzelkanal empfiehlt.

Ganz neu und mir vollständig fremd ist die Auffassung Dr. Bukleys, dass es möglich wäre, in gewissen Entzündungsstadien durch interne Medikationen die Bildung von Alveolarabszessen zu verhindern. Ich erlaube mir, die betreffenden Ausführungen des genannten Autors (siehe Mai-Cosmos 1906) in in wörtlicher Uebersetzung anzuführen:

„Bei der Behandlung von Fällen, in denen der Patient Anzeichen hiefür bietet, dass die eingeschlossenen Gase noch nicht durch das Ende der Wurzel hinausgetrieben worden sind, um dann die giftigen Ptomaine in die umgebenden Gewebe zu verstreuen, ist es unsere Pflicht, zu versuchen, eine Abszessbildung zu verhindern (aborting an abscess) und der Natur bei diesen Bestrebungen zu Hilfe zu kommen. Gerade bei der Behandlung solcher Fälle wird uns eine praktische Kenntnis der Pathologie und Pharmakologie zustatten kommen. Häufig verschieben die Patienten das Aufsuchen eines Dentisten bis die Infektion in ein Stadium vorgeschritten ist, in welchem alle Mittel zur Abwendung eines Abszesses versagen; aber in vielen Fällen kann dieser Eventualität durch den Gebrauch geeigneter Heilmittel vorgebeugt werden. Nachdem unser Medikament hermetisch in den die putreszente Pulpa enthaltenden Zahn eingeschlossen ist, sollte sich unsere Aufmerksamkeit überdies der infizierten Auskleidung des Alveolarfaches zuwenden (infected alveolo = cemental membrane). Um die Infektion zu

Digitized by Google

kontrollieren und gleichzeitig die Bestrebungen der Natur, die abnormen Verhältnisse wieder in Ordnung zu bringen, zu unterstützen, ist es nicht nur unser Recht, sondern auch unsere Pflicht, in solch schweren Fällen interne Medikamente anzuordnen. Hier sind ‚alterative' (d. h. die Säfte allmählich verbessernde) Medikamente indiziert. Der hauptsächlichste Repräsentant der ‚alterativen Klasse' ist das Jodkalium."

Dass in Fällen, welche mit schwereren Allgemeinsymptomen (Streptokokken-Invasion), Fieber, Schüttelfrösten, Prostration eine interne Medikation indiziert ist, brauche ich wohl nicht weiter auszuführen. Es sollen hier hauptsächlich Tonica und Roborantia in Betracht kommen, Antipyretica müssen aber stets mit Berücksichtigung des betreffenden Gesamtorganismus ausgewählt werden (z. B. Cave Antipyrin und ganz besonders Antifebrin bei Herzfehlern und Arteriosklerose). Ferner ist die Bemerkung Dr. Bukleys, dass in Malariagegenden Chinin gute Dienste leisten kann, gewiss zutreffend, denn ohne Zweifel tritt in solchen Gegenden mancher larvierte Malariafall in Form einer von Zähnen ausgehenden Neuralgie auf. Ferners verlangen heftige und manuellen und lokalen Bemühungen trotzende Schmerzen die Anwendung von Antineuralgicis. Morphium versagt häufig. Seine Verordnung erheischt auch wegen der relativ häufig vorkommenden Idiosynkrasie einige Vorsicht. Aspirin, Pyramidon und Trigemin leisten diesbezüglich ausgezeichnete Dienste und können durchwegs, ohne eine schlechte Beeinflussung des Gesamtorganismus befürchten zu müssen, verordnet werden. Dass aber die Suppuration eines lokalen Entzündungsprozesses, der noch dazu von einer jauchigen Pulpa verursacht und unterhalten wird, durch Jodkali verhindert werden kann, müsste erst erwiesen werden und widerspricht zum mindesten dem, was ich seinerzeit an der Wiener medizinischen Schule über „Entzündung" gelernt habe. Niemandem wird es z. B. einfallen, bei einer Schussverletzung Jodkalium zu verabfolgen, um eine Abszessbildung im zerfetzten und infizierten Schusskanal zu verhindern. Ueberhaupt muss Dr. Bukley gegenüber festgestellt werden, dass nach unseren Auffassungen eine Entzündung niemals auf

Digitized by Google

chemische Agentien zurückzuführen ist. Chemikalien können ätzen, aber nicht entzünden, wenigstens haben wir es so gelernt. Es scheint diesbezüglich eine verschiedene Auffassung vorzuliegen.

Der Uebergang in das Stadium der Suppuration erfolgt oft plötzlich: ein „toter" Zahn, der sich seit längerer Zeit in irgend einer Weise störend bemerkbar gemacht hat, verursacht plötzlich rasende Schmerzen, Fieber, Schüttelfröste etc. Schon am nächsten Tage kann ein grosser Alveolarabszess mit ausgedehnten, oft die ganze Wange und beide Augenlider oder am Unterkiefer den Mundboden der betreffenden Seite umfassenden Oedemen vorhanden sein (akut auftretende Abszesse).

Die Behandlung solcher Fälle ist sehr einfach, wenn zur Zeit, als wir sie in Behandlung nehmen, an irgend einer Stelle des entzündlichen Tumors der Eiter sich ganz nahe an die Oberfläche gedrängt hat oder gar schon durchgebrochen ist (reife Abszesse). Nach ausgiebiger Inzision und Entleerung des Eiters soll man in jedem Falle auch den Eingang in die im Bereiche der Spongiosa gelegene Abszesshöhle („Knochenlade") aufsuchen und sich überzeugen, ob derselbe weit genug ist für einen genügenden Eiterabfluss. Ich führe zu diesem Zwecke ein gerades, sondenförmiges Instrument, in die Inzisionswunde, taste damit den knöchernen Grund der Wundhöhle ab und finde meistens ohne weiters das Loch im Knochen, durch welches das Instrument in die „Knochenlade" eindringen kann. Ich kann jetzt mit dem Instrumente dieses Loch, wenn es für einen genügenden Eiterabfluss zu klein scheint, erweitern und mir überdies eine Vorstellung von der Grösse der Knochenlade, von hineinragenden Wurzelspitzen, Kommunikationen mit der Nachbarschaft (Antrum) etc. machen.

Da im Bereiche des Zahnfleisches gesetzte Inzisionswunden sehr rasch verkleben, empfiehlt es sich, entweder durch leichte Tamponade oder dadurch, dass man mit der Schere aus einem Wundrande einen Zahnfleischlappen exzidiert, ein vorzeitiges Verkleben derselben zu verhindern. Die Patienten lassen sich diese Eingriffe ruhig gefallen, wenn

Digitized by Google

wir vorher eine lokale Injektion (ich verwende Novocain) machen. Natürlich darf die Injektionsnadel nicht in die Abszesshöhle vordringen, denn da würde die Injektionsflüssigkeit sich einfach ohne jeden weiteren Erfolg mit dem Eiter mischen. Auch soll die Injektionsspritze nach dem Einstich in das Gewebe ganz langsam entleert werden. Bei Beobachtung dieser Vorschrift kann man in noch so entzündete Gewebe Novocain injizieren, ohne dem Patienten grössere Schmerzen zu bereiten. Auch soll man nach der Injektion mindestens 10 Minuten zuwarten. Die Ausserachtlassung dieser zwei Forderungen: langsam injizieren und nachher mindestens 10 Minuten warten, kann das beste Anästhetikum in Misskredit bringen.

Es ist eine Freude, zu beobachten, wie schnell „reife" Alveolarabszesse unter der angedeuteten Behandlung: Inzision und Sondierung, respektive Erweiterung des Zuganges zur Knochenlade unter Lokalanästhesie und Offenhalten der Inzisionswunde ausheilen.

Oft kommen grosse, von ausgedehnten Oedemen und schweren Allgemeinsymptomen begleitete Alveolarabszesse in Behandlung, welche trotz längeren Bestehens noch keine Spur einer Fluktuation zeigen, noch „unreif" sind. Natürlich ist es auch in solchen Fällen schon zur Abszedierung gekommen, nur ist es dem Eiter noch nicht gelungen, durch die Lamina corticalis durchzubrechen. Ergibt eine eingehende lokale Untersuchung, dass eine fluktuierende Erweichung des entzündlichen Tumors nicht sobald zu erwarten ist und sind anderseits, abgesehen von den quälenden Schmerzen, schon schwerere Allgemeinsymptome vorhanden oder ist gar die Möglichkeit einer Streptokokken-Invasion nicht abzuweisen, so haben wir die Pflicht, sofort chirurgisch einzugreifen, vorausgesetzt natürlich die Einwilligung der Patienten. Denn vielfach werden unsere gutgemeinten Vorschläge an dem alten Vorurteil der Leute: „Solange man geschwollen ist, kann man nichts tun!" scheitern.

Ich trachte zunächst den schuldigen Zahn zu eruieren, injiziere langsam in der Gegend seines Apex Novocain in das Zahnfleisch, trenne dann die Weichteile durch einen bis auf

Digitized by Google

den Knochen reichenden Querschnitt, schiebe die Wundränder nach oben und unten zurück, so dass die von Weichteilen entblösste Alveolarwand in genügender Ausdehnung besichtigt werden kann. Die dabei auftretende Blutung ist nicht zu fürchten und steht nach kurzer Kompression mit dem Gazetupfer. Meistens findet man an der Farbe, dem Blutgehalt und an Rauhigkeiten des Knochens einen Anhaltspunkt für das weitere Vorgehen. Nach Abtragung des betreffenden Stückchens der Corticalis (gewöhnlich gelingt dies mit einem kleinen scharfen Löffel oder mit einem Rundbohrer) ist das Alveolarfach eröffnet. Meistens kommt jetzt schon Eiter zum Vorschein. Seine Ausflussöffnung wird noch erweitert und die Sache ist erledigt. Die Inzisionswunde wird wieder durch leichte Tamponade oder Exzision offen gehalten.

Auch sehr schwere Fälle von Alveolarabszessen werden durch zielbewusstes operatives Eingreifen in kurzer Zeit zur Heilung gebracht.

Ich weiss, dass man sich gerade in diesem „virulenten" Stadium meistens auf die Verordnung von Dunstumschlägen, lauwarmen Mundspülungen etc. beschränkt und ruhig die Fluktuation, eventuell sogar den spontanen Durchbruch des Eiters abwartet. Man braucht dann nur solche Patienten anzusehen, um sich eine Vorstellung von den ausgestandenen Qualen machen zu können. Ich möchte sehr dafür eintreten, alle diese Fälle sofort operativ zu behandeln. Der Eingriff ist unter Novocain-Injektion leicht durchführbar; schon nach der Injektion fühlen sich die Patienten infolge des Nachlassens der spannenden Schmerzen erleichtert und getröstet und lassen sich die weiteren Eingriffe ruhig gefallen.

Ich habe früher manche Fälle — ich gestehe es offen — durch „Wurzelresektionen kuriert", die heute durch eine einzige Trikresol-Formalineinlage mit Erfolg behandelt werden können.

Anderseits beschränken wir uns in „virulenten" Fällen, die nach einem chirurgischen Eingriff geradezu schreien, wo es gilt, schwer leidenden Patienten die ersehnte Erleichterung zu verschaffen, darauf, Umschläge zu verordnen oder im besten

Digitized by Google

Falle raffen wir uns zu einer Inzision ins Zahnfleisch auf. Und wie dankbar sind gerade solche Fälle für eine zielbewusste und energische operative Behandlung. Dabei kommt es auf die Resektion der Wurzelspitze gar nicht an. Die Wurzelspitze kommt erst in Betracht, wenn sie unseren Bestrebungen, zum Krankheitsherde vorzudringen, im Wege steht — und da kann mit einem Rundbohrer leicht abgeholfen werden. Die Einlage einer Jodoform-Knochenplombe mit folgender Naht der Wunde bietet in einzelnen Fällen gewiss Vorteile, wäre aber bei Vorhandensein von Eiter oder gar bei Fieber als grober Fehler zu betrachten, geradeso wie andere Abszesse niemals, auch nach noch so gründlicher Eiterentleerung und Exkochleation durch Naht verschlossen werden dürfen.

Die meisten dieser Abszesse, im Oberkiefer sowohl als im Unterkiefer, kommen schliesslich an der labialen, respektive buccalen Kieferseite als entzündliche Tumoren zum Vorschein.

Von den Gaumenwurzeln oberer mehrwurzeliger Zähne ausgehende Alveolarabszesse brechen in der Richtung gegen den harten Gaumen durch und zeigen sich daselbst als runde, fluktuierende Geschwülste oder Fisteln. Die poröse Beschaffenheit des Processus palatinus bietet den Durchbruchsbestrebungen solcher Abszesse selten grössere Schwierigkeiten, sie erreichen daher auch meistens nur Bohnengrösse und verursachen beinahe nie schwerere Symptome. Eine Inzision in den fluktuierenden Tumor und Trepanation des betreffenden Zahnes mit darauffolgender Trikresol-Formalineinlage bringt Gaumenabszesse und Gaumenfisteln überraschend schnell zur Heilung. Gaumenabszesse, die den grössten Teil des harten Gaumens als grosse, kugelige, weiche Tumoren bedecken und grosse Beschwerden verursachen, gehen beinahe immer von einem seitlichen oberen Schneidezahn aus. Dabei bietet die apicale Gegend dieses kranken Zahnes, von der labialen Seite besichtigt, häufig nicht die geringsten Anhaltspunkte für die Annahme des Bestehens eines solchen Gaumenabszesses. Oefters jedoch konnte ich daselbst unter der geröteten Schleimhaut gelegene Stränge — infiltrierte Lymphgefässe — tasten, was in diagnostischer Hinsicht zu bemerken wäre.

Digitized by Google

v. Metnitz erwähnt in seinem Lehrbuche (Seite 192): „Der seitliche Schneidezahn verursacht gar nicht selten Abszesse, welche hinter demselben auf der Gaumenseite des Alveolarprozesses sich hefinden und wohl den halben harten Gaumen einnehmen können."

Schon früher (Seite 165) habe ich erwähnt, dass anderseits auch grosse, von seitlichen oberen Schneidezähnen ausgehende Alveolarabszesse längere Zeit hindurch bestehen können, ohne dass diesbezüglich objektive Symptome, also auch keine Gaumenabszesse, auftreten. Nirgends in der mir zugänglichen Literatur finde ich nähere Ausführungen über diese interessanten Krankheitsherde. Ein näheres Eingehen in diese Details würde mich zu weit von meinem Thema abführen. Ich werde bei anderer Gelegenheit über ihre pathologische Anatomie und Aetiologie berichten.

In manchen Fällen, besonders im Oberkiefer, kommt es bei kleineren periapicalen Eiterungen nicht zur Fistelbildung, sondern der Eiter breitet sich längs der Zahnwurzel nach abwärts aus und kommt schliesslich unter dem Zahnfleischrand rings um den Zahnhals zum Vorschein. Solche Fälle bieten durchwegs eine günstige Prognose für das Trikresol-Formalin. Es erübrigt mir noch, auf kleine, entzündliche Tumoren hinzuweisen, die gewöhnlich in der apicalen Gegend der oberen Prämolaren und Molaren, manchmal auch der Eckzähne vorkommen. Sie entstehen gewöhnlich ganz allmählich, nachdem sich der betreffende „tote" Zahn einige Zeit bemerkbar gemacht hat, sind rund, bis erbsengross, unter der unveränderten Schleimhaut liegend und mehr oder weniger leicht verschieblich. Gegen Druck sind sie gewöhnlich empfindlich und können schon beim Lachen oder Mundverziehen bis ins Auge ausstrahlende Schmerzen auslösen. Es sind kleine Granulomgeschwülste, die gestielt durch einen Knochendefekt hindurch mit der periapicalen Abszesshöhle zusammenhängen. Vielleicht ist eine geringe Virulenz der Entzündungserreger die Ursache für die Entstehung solcher Tumoren.

Auffallenderweise bietet die Behandlung dieser Fälle meiner Erfahrung nach manche Schwierigkeiten. Es empfiehlt

Digitized by Google

sich, solche Zähne nach der Trepanation, ausgiebigen Eröffnung der Pulpakammer und Untersuchung der Wurzelkanäle längere Zeit offen zu lassen. Während dieser Zeit soll sich der Patient selbst den Zahn täglich mit Watteeinlagen behandeln. Sobald der erwähnte Tumor kleiner und gegen Druck unempfindlicher ist (dies braucht oft mehrere Wochen), kann derselbe durch Trikresol-Formalin und eventueller gleichzeitiger Inzision in den noch nicht vollkommen zurückgegangenen Tumor durchwegs zur Heilung gebracht werden.

Alveolare Abszesse des Unterkiefers erzeugen analoge Symptome. Zu erwähnen wäre, dass von den Schneidezähnen des Unterkiefers ausgehende Alveolarabszesse im Bereiche der Spongiosa des Kieferknochens als eingeschlossene Abszesse sich ausbreiten und längere Zeit hindurch die grössten Beschwerden: Schmerzen, brettharte Infiltration des Kinnes etc., verursachen können und, wenn sie nicht durch Trepanation vom Vestibulum oris aus eröffnet werden, schliesslich nach aussen durch die Haut durchbrechen und unterhalb des Kinnes jahrelang am Knochen festsitzende Kinnfisteln zur Folge haben.

Bei Alveolarabszessen der unteren Molaren muss natürlich auf eine eventuell eintretende Mundsperre gedacht werden. Auf die oft abenteuerlichen Ausartungen der von unteren Weisheitszähnen ausgegangenen Alveolarabszesse ist schon von anderen Autoren hingewiesen worden.

Die Residuen abgelaufener Alveolarabszesse: Fisteln und harte, meistens periostale Auftreibungen in der apicalen Gegend des betreffenden Zahnes, bieten ein weites und dankbares Feld für die Trikresol-Formalinbehandlung.

Schon in einem früheren Aufsatze[1] habe ich auf die überraschend günstige Beeinflussung der Zahnfleischfisteln durch das Trikresol-Formalin hingewiesen. Fisteln, deren Beginn viele Jahre zurückreicht, heilen nach einmaliger Trikresol-Formalineinlage, so dass bald nachher nur mehr ein graues, narbiges, am Knochen anhaftendes Pünktchen die Stelle bezeichnet, an welcher früher die Fistelmündung war. Jedes

[1] Siehe Seite 165, Anm. 1.

Digitized by Google

Durchspritzen des Fistelganges vom Wurzelkanal aus ist überflüssig, ebenso Sondieren etc. Es genügt einfaches Auspusten des eröffneten Wurzelkanals mit heisser Luft und Einführung eines Trikresol-Formalinfadens in den Wurzelkanal, wenn es leicht möglich ist, sonst Aufpressen eines in das Medikament getauchten Wattebäuschchens. In die Gegend der Fistelmündung injiziere ich einige Tropfen Novocainlösung, spalte dann mit dem Messer bis auf den Knochen und exkochleire, wenn notwendig, auch den knöchernen Anteil der Fistel mit einem geraden, löffelförmigen Exkavator. Die Inzisionswunde muss einige Zeit offen gehalten werden. Das prompte Heilen auch jahrelanger Zahnfisteln nach so einfacher Behandlung ist auf den ersten Blick überraschend, aber im Hinblick auf analoge Vorkommnisse in der Chirurgie vollständig verständlich. Ein eingewachsener Nagel oder irgend ein von aussen eingedrungener Fremdkörper kann monatelang sein Unwesen treiben und monströse Granulationswucherungen, exzessive Eiterung, Anschwellungen etc. verursachen. Nach Exzision des betreffenden Nagelteiles oder nach Entfernung des Fremdkörpers sind in ganz kurzer Zeit alle diese Symptome verschwunden. Schliesslich ist ja eine gangränöse Pulpa auch als Fremdkörper zu betrachten, der durch das Foramen apicale in das umgebende Gewebe hineinragt und wegen seines Gehaltes an Infektionsstoffen allerlei Gefahren birgt und entzündliche Reaktionen unterhält.

Auch die früher erwähnten, nach periapicalen Abszessen zurückbleibenden periostalen Verdickungen und Auftreibungen an der apicalen Gegend, die nach meiner Beobachtung meistens an mittleren oberen Schneidezähnen und an Molaren (oben und unten), seltener an Prämolaren, vorkommen und häufig die Keime für Rezidiven enthalten, schwinden meistens nach Freilegung und Behandlung der betreffenden Wurzelkanäle mit Trikresol-Formalin. Sollten nach der ersten Einlage Schmerzen auftreten, empfiehlt es sich, den Zahn einige Zeit offen zu lassen. In hartnäckigen Fällen können diese Auftreibungen durch Inzision oder Trepanation eröffnet und unter leichter Tamponade und gleichzeitiger Trikresol-Formalineinlage in den Wurzelkanal zur Heilung gebracht werden.

Digitized by Google

Knochensequester habe ich bei Alveolarabszessen öfters getroffen. Meistens handelte es sich um kleine, dünne Knochenlamellen, welche alle Kennzeichen eines Sequesters: Verfärbung, glatte, absorbierte Ränder etc., aufwiesen.

Grössere Sequester können oft Fistelgänge mit weitabliegenden Fistelmündungen (Nasenbein, unterer Orbitalrand etc.) verursachen.

Selten bieten solche Fälle Schwierigkeiten in bezug auf die Diagnose und Therapie.

Das chirurgische Gesetz: Ubi pus, ibi evacuatio, das heisst, sobald ein Eiterherd mit Grund vermutet werden kann, soll er aufgesucht, ausgiebig eröffnet und einige Zeit hindurch offen gehalten werden, gilt auch für die Zahnheilkunde!

Wurzelbehandlung bei lebender Pulpa.

Den Anregungen Dr. Schreiers[1] in Brünn zufolge habe ich, ausser in Fällen, wo die Nervextraktion als vorbereitende Operation für die Anfertigung von Stiftzähnen und Brücken unerlässlich war, seit Monaten keinen Nerv mehr extrahiert, sondern mich lediglich auf die Amputation der Kronenpulpa beschränkt. Ich weiss, dass diese Methode vielfach perhorresziert wird. Ja, ich kann mir denken, dass vielleicht mit abfälligem Nasenrümpfen diese meine Ausführungen beiseite gelegt oder gar als Ausfluss eines geringen Verständnisses für exaktes Arbeiten aufgefasst werden. Dem gegenüber erlaube ich mir die Frage: Was dann, wenn die Pulpa trotz aller Bemühungen überhaupt nicht oder nur teilweise extrahiert werden kann? In solchen Fällen muss sich jeder mit der Abtragung der Kronenpulpa begnügen, ja, ich glaube kaum, dass dabei das Herumstochern mit der Donaldsonnadel für einen glatten Verlauf der Behandlung von Vorteil war. Was aber in dem einen Fall billig war, soll dies nicht

[1] Dr. Philipp Schreier, Brünn: Zur Behandlung der Pulpagangrän mit Trikresol-Formalin. Oesterr.-ungar. Vierteljahrsschrift für Zahnheilkunde, 1907, Heft 1, Seite 56.

Digitized by Google

auch in anderen Fällen recht sein? Ich kann nur versichern, dass der Verlauf und die Erfolge nach Nervamputation vollständig zufriedenstellend sind!

Ich bin Dr. Schreier dankbar, dass ich der für Arzt und Patienten gleich aufregenden Prozedur der Nervextraktion und der ewigen Nervennadelmisère enthoben bin. Trotz aller Versicherungen unsererseits, „dass es nicht wehe tun wird", ist das Nervextrahieren gewöhnlich doch scheusslich schmerzhaft.

Ich bin herzlich froh, aus allen diesen Bedrängnissen einen glücklichen Ausweg gefunden zu haben. Unser Beruf wird viel von seinen Aufregungen und Schrecken verlieren, wenn wir von den Nervextraktionen absehen und uns auf die Pulpaamputation beschränken. Diese Methode in Verbindung mit der Trikresol-Formalinbehandlung bietet eine sichere Gewähr für ganz vorzügliche Erfolge. Der Vorgang, den ich dabei beobachte, ist folgender: Ich amputiere mit einem Rundbohrer die Kronenpulpa, säubere die Pulpakammer möglichst gründlich von den Pulparesten und Bohrspänen und lege auf die Nervenstümpfe ein in Trikresol-Formalin getauchtes Wattebäuschchen und verschliesse mit Mastix oder mit Fletcher. Nach 5 Minuten, wenn möglich nach einigen Tagen, entferne ich diese Einlage, presse Trikresol-Formalinpaste in die Pulpakammer, so dass alle Nervenstümpfe bedeckt sind und plombiere dann den Zahn nach entsprechender Präparation der Kavität. Trikresol-Formalin auf einen blutenden Nervenstumpf gebracht, erzeugt nie Schmerzen, im Gegenteil, wirkt schmerzstillend. In der nächsten Sitzung kann man konstatieren, dass die Nervenstümpfe braun, trocken und bei oberflächlicher Untersuchung unempfindlich sind. Bei tieferem Eindringen mit der Nadel kommt man noch auf lebende Pulpa. Jedenfalls wird nach einiger Zeit die ganze Pulpa infolge der penetrierenden Eigenschaften des Trikresol-Formalin in einen braunen, geschrumpften, sterilen Faden verwandelt sein (Mumifikation). Ich zweifle nicht, dass das Trikresol-Formalin auch die Kronenpulpa anstandslos durchsetzen und mumifizieren würde, halte jedoch die Abtragung derselben zur Erhaltung der Farbe des Zahnes für notwendig.

Digitized by Google

Die besten Erfolge, d. h. einen meistens ganz reaktionslosen Verlauf, habe ich in den Fällen beobachten können, bei denen die Pulpa nicht durch Verätzung, sondern durch eine „apicale" Novocaininjektion unempfindlich gemacht wurde. Daher soll man eine Arseneinlage, besonders in Fällen, wo es sich doch nur um die Anästhesierung der Kronenpulpa handelt, nicht zu lange liegen lassen. 5 bis 6 Stunden nach der Arseneinlage kann, besonders wenn das Medikament bei blossliegender Pulpa appliziert wurde, gewöhnlich die Amputation der Pulpa vollständig schmerzlos ausgeführt werden. Die nach der Amputation auftretenden reaktiven Erscheinungen sind in der Regel nach 3 bis 4 Tagen vollständig verschwunden.

Pulpa- und Dentinanästhesie.

Man kann eine Pulpa auf zweierlei Art unempfindlich machen: entweder durch Verätzung (Mortifikation) oder durch Anwendung irgend eines Anästhetikums (Impression, Injektion). Im letzteren Falle ist die Unempfindlichkeit der Pulpa eine temporäre, d. h. nach Ablauf der Wirkungsdauer des betreffenden Mittels wird die Pulpa wieder empfindlich und blulthältig, sie „lebt" weiter. Ich habe nie beobachten können, dass eine Impression oder Injektion Pulpatod zur Folge gehabt hätte.

Was die Impression (Kokain) betrifft, so kann man bei Zähnen mit gesunder Pulpa geradezu Triumphe feiern, kommt uns daher bei Voroperationen für Kronen- und Brückenarbeiten sehr zustatten. Bei den Nervbehandlungen kommen jedoch beinahe ausschliesslich entzündete Pulpen in Betracht und da lässt die Impression meistens vollkommen im Stich. Man erspare sich in solchen Fällen alle weiteren Bemühungen und greife zum Arsen (Kobalt verwende ich nicht gerne wegen seiner blauschwarzen Farbe) oder zur Injektion.

Zu Injektionen behufs Pulpaanästhesie verwende ich ausschliesslich eine 2prozentige Novocainlösung mit dem Zusatze von Suprarenin. Dabei kann ich Dr. Julius Misch (Berlin) nur

Digitized by Google

beistimmen, der den bisher üblichen Zusatz von 0·00009 Gr. Suprarenin grösser als notwendig erachtet. Abgesehen von den toxischen Eigenschaften stört das Suprarenin häufig infolge der im Bereiche der injizierten Gewebe auftretenden Zirkulationsstörungen nach Zahnextraktionen den glatten Wundverlauf. Daher sind die Anregungen Misch', den Suprareningehalt der Injektionsflüssigkeit herabzusetzen, freudigst zu begrüssen. Allein gleich auf 0·000015 Gr. Suprarenin herabzugehen, finde ich nicht für angezeigt. Nach meinen Erfahrungen erfüllt eine 2prozentige Novocainlösung mit dem Zusatze von nur 0·000015 Gr. Suprarenin zwar bei Zahnextraktionen meistens vollständig ihren Zweck, allein bei Pulpaanästhesie lässt sie häufig trotz langem Zuwarten im Stich, was sich schon äusserlich durch die geringe Anämisierung des Injektionsfeldes manifestiert. Ich bin mit dem Suprareninzusatz langsam in die Höhe gegangen und habe gefunden, dass erst bei einem Zusatz von 0·00005 Gr. Suprarenin die Erfolge bei Pulpaanästhesie zufriedenstellend sind. Dabei beträgt der Suprareninzusatz erst die Hälfte der üblichen Beimengung von 0·00009 Gr. Die toxischen Erscheinungen nach solchen Injektionen sind wirklich minimal. Meistens konnte ich nur rasch vorübergehendes Herzklopfen und leichtes Depressionsgefühl beobachten. Kinder unter 9 Jahren bekommen $^1/_2$ bis $^3/_4$ Spritze. Auch alte Leute vertragen diese Injektion sehr gut. Ich habe die „Marktplatz-Apotheke" in Linz, deren Spezialität schon seit vielen Jahren die Fabrikation und der Versand von „Injektions-Phiolen" ist, veranlasst, Novocainlösung mit 0·00005 Gr. Suprareninzusatz in Phiolen anzufertigen. Die „Marktplatz-Apotheke" in Linz ist vollständig verlässlich. Ich kann sie den Herren Kollegen bei eventuellem Bedarfe schon deshalb empfehlen, weil dort die Novocain-Injektionen genau um die Hälfte des Preises erhältlich sind, zu welchem die Höchster Farbwerke ihre Injektionen verkaufen.

Ueber die Technik der zum Zwecke der Dentin- und Pulpaanästhesie auszuführenden Injektionen möchte ich, trotzdem diese Frage schon von mehreren Seiten erörtert wurde, folgendes berichten.

Digitized by Google

Da es sich in solchen Fällen um die Anästhesierung des ins Foramen apicale eintretenden Nervenfadens handelt, muss man mit der Injektionsnadel entweder in die Nähe der Wurzelspitze des betreffenden Zahnes zu gelangen suchen oder, wenn dies nicht möglich ist, weiter zentralwärts den Nervenstamm, von dem sich der betreffende Pulpafaden im weiteren Verlaufe abzweigt, aufsuchen, um auf dem Wege der Leitungsanästhesie auf die zu behandelnde Pulpa einzuwirken.

Im Oberkiefer sind die anatomischen Verhältnisse derart, dass man durchwegs leicht den betreffenden Nervenfaden an seinem Eintritt in das Foramen apicale anästhesieren kann.

Der vom Ganglion semilunare (Gasseri) abzweigende Nervus maxillaris entsendet bekanntermassen die Rami alveolares superiores, welche durch mehrere im Bereiche der oberen und lateralen Knochenwand der Oberkieferhöhle befindlichen Nervenlöcher durch dieselbe durchtreten und nun an der lateralen Anthrumwand, bedeckt von der serösen Auskleidung der Höhle, nach abwärts zum Alveolarfortsatz gelangen. In ihrem weiteren Verlaufe entsteht durch reichverzweigte Anastomosenbildung zwischen den einzelnen Rami alveolares (anterior, posterior, superior) der im Bereiche der Spongiosa des Alveolarfortsatzes gelegene Plexus dentalis superior, aus dem die am Grunde der einzelnen Alveolarfächer in die Foramina apicalia eintretenden Pulpafäden abgehen. Ausserdem entspringen eine Unzahl feiner Nervenfäden aus diesem Plexus, die an zahlreichen Poren die dünne Corticallamelle des Alveolarfortsatzes durchbrechen und das Zahnfleisch des Oberkiefers als Rami gingivales superiores durchsetzen.

Nachdem man sich an der labialen Fläche des Processus alveolaris über die Lage der Wurzelspitze des betreffenden Zahnes orientiert hat, sticht man daselbst die Injektionsnadel tief unter das Zahnfleisch und schiebt sie dann unter langsamer Entleerung der Injektionsspritze dem Knochen entlang nach aufwärts. Da der Plexus dentalis superior nur durch eine dünne und infolge zahlreicher Nervendurchtritte noch dazu poröse Knochenlamelle vom Zahnfleisch getrennt

Digitized by Google

ist, gelingt es meistens leicht, den in Betracht kommenden Pulpafaden direkt zu anästhesieren. Oberflächliche Injektionen, die sich als grosse ödematöse Quaddeln manifestieren, sind für Zahnextraktionen genügend, scheinen infolge der geringen Tiefenwirkung aber für die Pulpaanästhesie weniger wirksam zu sein, es wäre denn, dass man den Suprareninzusatz bedeutend erhöht.

Viel ungünstiger für die Pulpaanästhesie durch Injektion liegen die anatomischen Verhältnisse des Unterkiefers.

Der Nervus alveolaris inferior betritt als stattlicher Nervenstamm an der Lingula mandibulae das Foramen mandibulare und ist während seines ganzen Verlaufes im Canalis mandibularis der Aussenwelt entrückt und kommt erst am Foramen mentale, etwas unterhalb der Wurzelspitzen der Prämolaren gelegen, als Nervus mentalis wieder zum Vorschein. Er verzweigt sich jetzt als Nervus mentalis unter der Schleimhaut der Unterlippe und enthält die für sie bestimmten sensorischen Nervenfasern. Aber nicht der ganze Nervus alveolaris inferior tritt als Nervus mentalis durch das Foramen mentale aus dem Innern des Unterkieferknochens heraus, sondern ein ziemlich beträchtliches Nervenstämmchen zieht im Bereiche der Spongiosa des Unterkiefers weiter, gleichsam als Fortsetzung des Nervus alveolaris inferior bis zur Medianlinie, wo die beiderseitigen Unterkieferäste zusammenstossen und endigt in den als Rami dentales et gingivales inferiores bezeichneten Nervenfäden, welche, vielfach untereinander anastomosierend, ein im Bereiche der Spongiosa gelegenes feines Netz bilden, von dem die für die unteren Schneide- und Eckzähne bestimmten Pulpafäden abgehen.

Die für die unteren Prämolaren und Molaren bestimmten Pulpafäden entspringen aus einem im Bereiche der Spongiosa des Unterkieferknochens sich ausbreitenden Nervenplexus, in welchen die vom Nervus alveolaris inferior während seines Verlaufes durch den Canalis mandibularis abgehenden Nervenfäden einmünden.

Wenn es gelänge, wie schon vorgeschlagen wurde, mit der Injektionsnadel den Nervus alveolaris inferior vor seinem

Digitized by Google

Eintritte ins Foramen mandibulare zu treffen, so könnten wir die Anästhesierung sämtlicher Zähne der betreffenden Unterkieferhälfte vornehmen — gewiss in vielen Fällen ein wünschenswertes Ziel. Allein, ich kann mich der Vermutung nicht verschliessen, dass dieser Eingriff sich kaum jemals in der Praxis einbürgern wird. Ich habe die „Injectio mandibularis" wiederholt ausgeführt, habe auch einigemal gute Resultate damit erzielt, allein ich bin wieder davon abgekommen. Die Orientierung ist nämlich furchtbar schwer, die leiseste Veränderung der Kopfhaltung bedingt eine Verschiebung der topographischen Verhältnisse. Alle meine Versuche, irgend eine Art „Rosa-Nelatonsche" Linie zur sicheren Orientierung zu konstruieren, sind erfolglos gewesen. Zudem darf nicht vergessen werden, dass die Möglichkeit einer Verletzung der Arteria alveolaris inferior oder gar einer der beiden Arteriae maxillares absolut nicht von der Hand zu weisen ist. Zudem verweise ich auf die vielen üblen Zufälle, die schon nach der Injektion der unteren Weisheitszähne (Schlingbeschwerden, Glottisödeme, Atembeschwerden) gar nicht so selten auftreten und bei noch weiter rückwärts am Halse ausgeführten Injektionen erst recht in das Bereich der Möglichkeit gezogen werden müssen. Konstant haben die Patienten nach derartigen Injektionen über längere Zeit andauernde Schmerzen im Kiefergelenk und über Schlingbeschwerden geklagt.

Ich habe übrigens in Fällen, wo es sich um die Anästhesierung unterer Molaren und Prämolaren gehandelt hat, durch buccal und lingual vom betreffenden Zahne unter das Zahnfleisch ausgeführte tiefe Injektionen wiederholt Erfolge erzielt.

Injektionen, welche in die unter den Schneide- und Eckzähnen labial und lingual gelegenen Zahnfleischpartien quoad Dentin- und Pulpaanästhesie ausgeführt werden, sind ganz erfolglos.

Auch in Fällen, in denen ich den Pulpafaden mit der Donaldsonnadel extrahiert habe, lege ich mit vorzüglichem Erfolge nach der Nervextraktion einen in Trikresol-Formalin

Digitized by Google

getauchten Wattefaden und verschliesse mit Fletcher. In der gleichen Sitzung schon Paste einzupressen und den Zahn dauernd zu plombieren, möchte ich nicht empfehlen. Ich habe einigemal in solchen Fällen mehrere Monate nachher wegen plötzlich auftretender Schmerzen behufs neuerlicher Trikresol-Formalinbehandlung trepanieren müssen und dabei im Nervkanal ausgesprochenen Gangrängeruch konstatieren können. Es scheint, dass das im Nervkanal angesammelte Blut ein Hindernis für das Vordringen der Paste war.

Sehr gute Dienste hat mir oft die Kombination von Arsen und Injektion, in die Pulpa selbst, geleistet. Wenn es uns rasch und ohne langes Herumsuchen gelingt, mit der Injektionsnadel in den Nervkanal zu gelangen und gleichzeitig schon einige Tropfen zu injizieren, so kann die Pulpa schmerzlos extrahiert werden.

Pulpaanästhesie hat natürlich auch Dentinanästhesie zur Folge. Man muss sich davor hüten, in Fällen, wo es sich nur um eine temporäre Anästhesierung des Dentins handelt, Arsen (bei naheliegender Pulpa auch Karbolsäure) anzuwenden, da dies eine Mortifikation der Pulpa bedingen würde.

Die vielen Bemühungen, irgend ein verlässliches Mittel zur Dentinanästhesie ausfindig zu machen, sind nur allzu gerechtfertigt. Injektionen leisten, besonders im Oberkiefer, oft gute Dienste — und doch finde ich es begreiflich, dass man sich vielfach dagegen sträubt, behufs schmerzloser Exkavation Injektionen zu machen. Zur „Impression“ entschliesst man sich schon leichter, aber sie erfordert meistens viel Zeit und Geduld und lässt uns trotzdem gar nicht selten vollkommen im Stich. Von manchen Seiten wurde Aethylchlorid empfohlen und sehr gerühmt. Ich verwende es oft — aus Verlegenheit — wenn ich mir gar nicht zu helfen weiss. Das Ausbohren ist ja nach ausgiebiger Anwendung von Aethylchlorid immer schmerzlos, allein bis zum Eintritt des Frierens verursacht der kalte Spray oft starke Schmerzen und nachher werden die Patienten, wie ich wiederholt gesehen habe, noch stundenlang von überaus heftigem und schmerzhaftem Reissen und Stechen im be-

Digitized by Google

treffenden Zahne geplagt, so dass mir auch dieses anscheinend so einfache Mittel ziemlich verleidet wurde. Ich helfe mir durch Austrocknen der Kavität mit heisser Luft und durch Anwendung von möglichst scharfen Bohrern. Das Bohren selbst soll so ausgeführt werden, dass man den Bohrer immer nur ganz kurz ansetzt und wieder abhebt. Oft und rasch hintereinander hintupfen mit dem Bohrer wird leichter vertragen, als wenn man den Bohrer ansetzt und in continuo weiterbohrt. Ein Heisslaufen des Bohrers darf nicht vorkommen.

Es ist selbstverständlich, dass bei blutender Pulpa peinlichste Anti- und wenn möglich Asepsis für den weiteren Verlauf der Behandlung ausschlaggebend ist. Das Uebergreifen infektiöser Stoffe auf die periapicalen Gewebe ist hier besonders leicht möglich, denn man darf nicht übersehen, dass man durch die Nervextraktion Lymphgefässe eröffnet und dass bei lebender Pulpa der Fundus des Alveolarfaches mit gesundem, zarten Gewebe ausgebettet ist, während im Verlaufe des gangränösen Zerfalles der Pulpa, vom Initialstadium bis zu ihrer vollständigen Nekrosierung, sich in jedem Falle um den Apex herum entzündliche Prozesse mit allen ihren Folgen (Exsudation, Bindegewebsbildung etc.) abgespielt haben. Die daraus resultierenden Schwarten und Verdickungen sind als Ausdruck der Abwehrversuche des Organismus gegen eine Invasion der Fäulniskeime durch das Foramen apicale zu betrachten. Wir treffen daher nicht selten intakte Zähne mit verjauchter Pulpa, die jahrelang im Alveolarfache stecken können, ohne jemals periapicale Entzündungen zu veranlassen.

Alle bei Nervbehandlungen in Betracht kommenden Instrumente müssen selbstverständlich auch im aseptischen Sinne rein sein, was nur durch ausgiebiges Auskochen erzielt werden kann. Speziell die Donaldsonnadeln erheischen eine besondere Beachtung, denn sie sind infolge ihrer Beschaffenheit geradezu prädestiniert zum Uebertragen von Infektionsstoffen. Ihre mechanische Reinigung nach dem Gebrauche ist sehr schwer, ja es ist beinahe unmöglich, alle Gewebsfetzen aus den Haken der Nadel zu entfernen, ohne ihrer Brauchbarkeit

Digitized by Google

Abbruch zu tun. Leider ist der Preis der Donaldsonnadeln ein so hoher (1 Krone pro Stück), dass es nicht jedermann gegönnt ist, die Nadel nach einmaligem Gebrauche weggeben zu können. Ich lege schon gebrauchte, aber noch verwendbare Nadeln nach möglichst gründlicher mechanischer Reinigung in 10prozentiges Karbolglyzerin und koche sie vor jedem weiteren Gebrauch aus. Es ist selbstverständlich auch darauf zu sehen, dass Nervennadeln, Sonden u. dgl., die bei eitriger oder gangränös zerfallener Pulpa in Benützung standen, trotz Auskochen nicht bei Behandlung anscheinend nicht infizierter Pulpen verwendet werden. Wie auf jeder chirurgischen Klinik, trotz aller Desinfektion und Sterilisation, ein eigener aseptischer Operationssaal vorhanden ist, in welchen prinzipiell keine „eiterigen Fälle" hineinkommen, so sollten wir trotz aller antiseptischen Kautelen darnach trachten, Patienten mit lebender, nicht infizierter Pulpa auf einem für solche Fälle reservierten Operationsstuhl mit eigens hiefür bestimmten Instrumenten vorzunehmen. Alle diese Vorsichtsmassregeln sind aber ungenügend, wenn nicht auch bei der Arbeit zielbewusst vorgegangen wird. So soll man z. B. direkt auf die Pulpakammer losgehen, dieselbe mit einem desinfizierten Rundbohrer ausräumen und die Nervenstümpfe sofort mit einem in Trikresol-Formalinlösung getauchten Wattebäuschchen tuschieren oder mit Trikresol-Formalinpaste decken und dann erst die kranken Dentinschichten abtragen, um die Kavität für die Aufnahme der Plombe zu präparieren. Denn im kranken und schmierigen Dentin herumarbeiten und dann wieder abwechselnd mit dem verschmierten Rundbohrer in der Pulpa herumwühlen — wer dächte da nicht an einen Chirurgen, der im Verlaufe einer Laparotomie, durch die vorliegenden Verhältnisse veranlasst, eine digitale Untersuchung des Rectums vornimmt und dann wieder, ohne sich zu waschen, am Peritoneum herumhantiert? Ueberhaupt werden wir uns bei einiger Aufmerksamkeit bei ganz unglaublichen aseptischen Inkonsequenzen ertappen! Trotz aller gegenteiligen Versicherungen ist die Zahnheilkunde diesbezüglich noch lange nicht auf der Höhe. Es gibt da noch viel zu reformieren und zu lernen. Es schadet gar nicht, wenn hie und

Digitized by Google

da auch auf Uebelstände offen hingewiesen wird, wir brauchen uns deren nicht zu schämen. Auch die Chirurgie, mit der wir seit neuester Zeit so gerne liebäugeln, hat lange Zeit, mindestens ein Menschenalter, gebraucht, bis ihr die Listerschen Ideen in carnem et succum übergegangen sind.

Zum Schlusse dieses Absatzes muss ich noch die Behandlung der Pulpitis purulenta besprechen. Sobald die Diagnose auf eiteriger Pulpitis feststeht, tupfe ich den Eiter mit Wattebäuschchen weg, lege auf den blutenden Pulpastumpf ein in Trikresol-Formalin getauchtes Wattebäuschchen und schliesse sofort mit Fletcher. In jedem solchen Falle schwinden die Schmerzen sofort nach der Trikresol-Formalineinlage. Nach 8 Tagen entferne ich die Einlage, presse nach Amputation der Kronenpulpa auf den Stumpf Trikresol-Formalinpaste und plombiere den Zahn nach entsprechender Präparation der Kavität. Durchwegs sind in solchen Fällen nach der angedeuteten Behandlungsmethode die Erfolge zufriedenstellend. Ich kann nicht begreifen, warum Dr. Bukley nicht oft genug, wie schon erwähnt, allerdings ohne nähere Angabe von Gründen, davor warnen kann, in Fällen von nur partiellem Zerfalle der Pulpa Trikresol-Formalin anzuwenden.

Was den Gebrauch von Kofferdam bei Nervbehandlungen betrifft, so bin ich natürlich dafür, dass Anhänger vom Kofferdam möglichst ausgiebigen Gebrauch machen sollen. Anderseits habe ich schon früher ausgeführt, auf welche Momente es bei unseren Bestrebungen, eine Infektion der blossliegenden Pulpa durch Instrumente etc. zu verhindern, ankommt. Ich finde daher absolut keine Notwendigkeit dafür vorhanden, bei den Nervbehandlungen ohne Wahl und Qual Kofferdam anzulegen, wenn der Speichel auf eine für Arzt und Patienten bequemere, weniger zeitraubende und minder kostspielige Weise vom Operationsfelde abgehalten werden kann. Zudem nehmen bei einiger Uebung und guter Assistenz die meisten Nervbehandlungen so wenig Zeit in Anspruch, dass man kaum jemals wegen des Speichelflusses ins Gedränge kommt. Sollte übrigens diese unangenehme Eventualität einmal die Notwendigkeit ergeben, die Behandlung zu unterbrechen, so stopfe ich ein in

Digitized by Google

Trikresol-Formalinlösung getauchtes Wattebäuschchen fest in die Kavität, wodurch ich die Pulpa für einige Minuten genügend geschützt erachte.

Bemerkungen zu Dr. Bukleys Theorie.

Dr. Bukley kommt durch seine eingehenden Untersuchungen über die Chemie des Pulpazerfalles zu dem Schlusse, dass bei der Behandlung der Pulpagangrän ein Mittel hermetisch in die Pulpakammer eingeschlossen werden muss, welches flüchtig ist, penetrierend wirkt und imstande ist, die giftigen Endprodukte der Fäulnis chemisch in ungiftige und geruchlose Verbindungen zu verwandeln. Er hat das Formaldehyd als jenes Mittel erklärt, welches diesen Forderungen gerecht werden könne. Denn das Formaldehyd verbindet sich mit Ammoniak, einem der Hauptendprodukte beim Gewebezerfall, zu Urotropin, einem geruch- und farblosen Körper von süsslichem Geschmack. Ausserdem ist es erwiesen, dass sich das Formalin chemisch mit Schwefelwasserstoff und mit basischen Ptomaïnen zu geruchlosen Produkten verbindet. Allein die gewöhnliche (40 prozentige wässerige) Formalinlösung ist zu stark. Daher hat sich Bukley um ein geeignetes Verdünnungsmittel umgesehen und seine Wahl ist auf das Trikresol gefallen, weil es sich 1. mit Formalin in jedem Verhältnis gut mischen lässt, 2. ein gutes Desinfiziens ist und 3. auf die Fettbestandteile der Detritusmassen wirkt. Denn die Fette bleiben, da während des ganzen Fäulnisprozesses keine alkalische Reaktion eintritt, unverändert. Das Trikresol löst die Fettröpfchen auf und wenn dann die Nervkanäle nachher mit Alkohol ausgewischt werden, was Bukley voraussetzt, bilde sich Lysol, was wieder ein gutes Desinfiziens sei.

Die Gründe, warum Bukley dem Formalin Trikresol beimengt, scheinen mir nicht besonders gewichtige zu sein, denn verdünnen kann man das Formalin mit Wasser auch, und dem Formalin, das ja eines unserer besten Desinfektionsmittel ist — jedenfalls ist es stärker als Trikresol — aus antibakteriellen Rücksichten noch Trikresol, respektive Lysol beimengen, ist wahrlich nicht nötig. Und das Vorhandensein von Fetten, respektive Fettsäuren allein ist kein genügender An-

Digitized by Google

lass, um Trikresol in den Wurzelkanal einzuführen, da ihre Anwesenheit wahrscheinlich belanglos ist. Es ist daher die Vermutung naheliegend, dass man mit Formalin allein die gleichen Erfolge bei Pulpagangrän erzielen könnte.

Ich habe deshalb eine Reihe gangränöser Zähne mit wässeriger Formalinlösung ohne Trikresolzusatz behandelt. Ich habe mit 10prozentiger wässeriger Formalinlösung begonnen, habe dann eine Reihe von Patienten mit 15prozentiger Formalinlösung behandelt und bin schliesslich zur 20prozentigen Lösung übergegangen. Enthält doch eine Trikresol-Formalinmischung $\overline{aa}$ partes auch 20 Prozent Formalin.

In allen diesen Fällen wurde der betreffende gangränöse Zahn gleich in der ersten Sitzung nach der Formalineinlage mit Fletcher verschlossen, ohne dass nachher irgendwelche periostale Reizungen, Schmerzen oder Anschwellungen auftraten. Allein ich musste in allen Fällen schliesslich zur Trikresol-Formalinmischung greifen, da die Wattefäden stets den jauchigen Geruch aufwiesen, solange ich nur Formalin allein appliziert habe. In einem Falle habe ich den ersten in 20prozentige wässerige Formalinlösung getauchten Wattefaden unter hermetischem Verschlusse eine Woche liegen gelassen — ohne Erfolg. Ein zweiter derartiger Faden blieb wieder eine Woche liegen, wieder ohne Erfolg, und eine dritte 20prozentige Formalineinlage blieb wieder erfolglos eine Woche liegen — also nach dreiwöchentlicher Behandlung mit 20prozentigem Formalin war der Gangrängeruch noch vorhanden. Ich habe dann einen Trikresol-Formalinfaden eingelegt und nach 3 Tagen war der gangränöse Geruch verschwunden und der Zahn wurde jetzt nach Einpressung von Trikresol-Formalinpaste gefüllt. Daher kann Formalin ohne Trikresolbeimengung zu Wurzelfüllungen, z. B. als Formalinpaste nicht besonders empfohlen werden. Ich bin im Laufe weniger Monate viermal in die Lage gekommen, Wurzelkanäle wegen plötzlicher periostaler Reizungen trepanieren zu müssen, die 4 bis 7 Monate früher mit Formalinpaste gefüllt wurden und habe in sämtlichen vier Fällen ausgesprochenen Gangrängeruch konstatieren können, was nach den vorherigen Ausführungen allerdings erklärlich ist.

Digitized by Google

Nach dem überraschenden Ergebnis dieser Untersuchungen habe ich eine Reihe von gangränösen Zähnen mit konzentriertem Trikresol (ohne Formalinzusatz) behandelt. Der Gangrängeruch war in den meisten Fällen (8 von 11 Fällen) nach einigen Tagen verschwunden, so dass die Zähne schon in der zweiten Sitzung nach Einpressen von Trikresol-Formalinpaste plombiert werden konnten. Schmerzen oder Anschwellungen traten niemals auf.

Ich war über die Resultate dieser Versuche nicht wenig überrascht und habe jetzt unter denselben Vorsichtsmassregeln, wie ich sie bei Trikresol-Formalineinlagen beobachte, auch andere Medikamente, konzentrierte Karbolsäure, Kreosot, 1‰ Sublimatalkohol und 1 prozentigen Chinosolspiritus in gangränöse Zähne eingeführt und die Kavität sofort mit Fletcher hermetisch verschlossen. Und siehe da, auch unter Anwendung dieser Mittel traten niemals Schwellungen oder Schmerzen auf. Allein ich musste schliesslich immer wieder zur Trikresol-Formalinmischung greifen, da nur sie imstande war, den Gangrängeruch der Watteeinlagen zu beheben.

Diese Tatsachen bedeuten den Zusammenbruch der Bukleyschen Voraussetzungen. Gewiss sind seine chemischen Untersuchungen richtig, aber sie sind für die Gangränbehandlung belanglos.

Ist es da nicht wahrscheinlich, dass die vielen Misserfolge bei Gangränbehandlung lediglich auf die bisher geübte Technik der Behandlung zurückzuführen sind? Sind wir doch jede gangränöse Pulpa sofort mit Sonden, Nervennadeln und Injektionsspritzen angegangen und nun begann ein Sondieren, Scheuern und Ausspritzen des Wurzelkanals, bis wir — warum, wussten wir meistens selbst nicht — die Ueberzeugung hatten, dass der ganze Unrat einschliesslich sämtlicher Bakterien und Kokken aus dem Wurzelkanal herausbefördert worden ist. Wer hätte sich bisher getraut, auf eine gangränöse Pulpa nach Auspusten mit heisser Luft ruhig z. B. ein Karbolbäuschchen zu legen und dann mit Fletcher zu verschliessen? Und doch stellt sich jetzt heraus, dass dies das einzig richtige ist und dass wahrscheinlich alle unliebsamen Ereignisse, die wir früher

Digitized by Google

im Verlaufe der Gangränbehandlungen erlebt haben, artifizieller Natur gewesen sind? Jedem von uns sind gewiss schon Zähne untergekommen, die seit Jahren eine gangränöse Pulpa ohne jegliche Zwischenfälle in sich bargen, die aber dann, wenn sie trepaniert und „behandelt" wurden, nicht mehr zur Ruhe kamen. Dies wäre ein Fingerzeig für uns gewesen, wenn unser Blick nicht durch jahrzehntelange, sozusagen von Generation zu Generation übernommene Vorurteile getrübt gewesen wäre.

Es dürfte die Annahme gerechtfertigt sein, dass es sich bei der Behandlung von Pulpagangrän nicht so sehr um chemische Prozesse als um die Behebung mikrobiotischer Vorgänge handelt. Ein Beweis hiefür sind mir die Erfolge, welche die Gynäkologen seit neuester Zeit bei Behandlung von inoperablen Uterus Karzinomen mit Trikresol-Formalin erzielen. Denn es ist wohl sicher, dass es bei der medikamentösen Behandlung von Karzinomen nicht auf chemische, sondern auf biologische und antiparasitäre Momente ankommt. Ich entnehme diesbezüglich der letzten Nummer der „Gynäkologischen Rundschau" (redigiert von Dr. Oskar Fränkl, Wien) folgendes:

Prof. Dr. Franz Torggler, Vorstand der Frauenklinik in Klagenfurt, referiert über seine Erfolge bei der Behandlung inoperabler Uteruskarzinome mit Trikresol-Formalin: „Wenn Leopold schon 1896 reine Karbolsäure mit Erfolg anwendete, so lag es nahe, das Trikresol, das dreimal so wirksam und dabei nur etwa ein Drittel so toxisch wie Karbolsäure ist, zu verwenden, um so mehr als Zahnärzte seit kurzer Zeit Trikresol-Formalin āā partes zur Behandlung der Pulpagangrän verwenden und besonders auf die stark desodorisierende Wirkung hinweisen. Schon die ersten Versuche boten ein überraschendes Ergebnis. Gazetupfer, getränkt in obiger Trikresol-Formalinlösung, wurden in die Wundhöhle eingeführt, durch Tamponade der Scheide mit Gaze fixiert und 48 Stunden liegen gelassen. Meist schon nach dem ersten, sicher nach dem zweiten Wechsel zeigte sich die Wundhöhle ganz trocken, mit einem derben, lederartigen Schorf überzogen. Der Schorf fällt erst nach 8 bis 10 Tagen ab, die Trockenheit hält an, der penetrante Geruch bleibt weg. Schmerzen oder andere

Digitized by Google

Unannehmlichkeiten zeigte bisher diese Behandlung nicht und werde ich nun auf die Anwendung von reinem Trikresol übergehen. Uebrigens soll die Trikresolbehandlung eingehender geprüft werden."

Jedenfalls haben wir alle Ursache, Dr. Bukley für seine Anregungen dankbar zu sein! Seinem gründlichen Wissen, dem ehrlichen und selbstlosen Streben, das aus allen seinen Publikationen spricht, wird es voraussichtlich gelingen, diese rein theoretischen Schwierigkeiten zu lösen.

Jodoform als Wurzelfüllungsmaterial.

Meine gelegentlichen ungünstigen Aeusserungen über die Verwendbarkeit des Jodoforms als Wurzelfüllungsmaterial boten einem reichsdeutschen Herrn Kollegen Veranlassung zu massiosen Angriffen gegen meine Persönlichkeit.[1] Zu meinem Bedauern muss ich den Ton, den der betreffende Herr Kollege anzuschlagen für notwendig gefunden hat, zurückweisen, ohne dass ich in der Lage wäre, irgend eine der damals gemachten Einwendungen zurücknehmen zu können. Schon seit Billroths Zeiten wird das Jodoform — das Pulver sowohl wie die Jodoformgaze — auf allen Kliniken vor dem Gebrauche sterilisiert, der beste Beweis, dass sich, ganz entgegen der Ansicht des betreffenden Kollegen, kaum jemand finden dürfte, der nicht weiss, dass das Jodoform keine bakteriziden Eigenschaften besitzt. Wohl aber spalten sich vom Jodoform, wenn es mit Wundsekreten oder bakteriellen Stoffwechselprodukten zusammenkommt, antiseptisch wirkende Jodverbindungen ab, lediglich diesem Umstande, nicht dem Jodoform als solchem, ist auch seine hemmende Wirkung auf Reinkulturen zuzuschreiben. Wie soll aber das Jodoform in einem Wurzelkanale, der im Sinne des betreffenden Herrn Kollegen „steril und lege artis vorbereitet ist", bakterizide Eigenschaften entwickeln? Allerdings ist der Beweis, dass es möglich wäre, die Wurzelkanäle, einige wenige etwa ausgenommen, trotz aller

[1] Deutsche zahnärztliche Zeitung, München, V. Jahrg., Nr. 138, 10. Dezember 1906.

Digitized by Google

Bemühungen rein (d. h. steril) zu machen, noch zu erbringen. Ich habe mich schon früher diesbezüglich geäussert. Ist es unter solchen Verhältnissen nicht auf das freudigste zu begrüssen, dass wir in der Lage sind, Medikamente von anerkannt hervorragenden antibakteriellen Eigenschaften in den betreffenden Wurzelkanal als Füllungsmaterial zu deponieren? Dies alles soll mich nicht hindern, anzuerkennen, dass ich selbst das Jodoform lange Zeit hindurch als Wurzelfüllungsmaterial mit gutem Erfolge verwendet habe. Dass ich heute zu Wurzelfüllungen lieber Trikresol-Formalin verwende, brauche ich nach allem wohl nicht näher zu begründen.

Nachdruck nur mit genauer Quellenangabe gestattet.

Die Anwendung des elektrischen Stromes zur Diagnose verschiedener Pulpaerkrankungen.[1]

Aus der zahnärztl. Abteilung der Allgemeinen Poliklinik in Wien (Vorstand: Doz. Dr. G. v. Wunschheim).

Von Dr. *Othmar v. An der Lan,* Assistent daselbst.

Wenn ich mir heute erlaube, auf eine diagnostische Methode — die Untersuchung mit dem elektrischen Strome — aufmerksam zu machen, so will ich auch gleich nicht unerwähnt lassen, dass es sich nicht um eine neue Art der Untersuchung handelt. Die ersten Versuche und Anwendungen des elektrischen Stromes als Diagnostikum datieren schon einige Jahre zurück.

So hat Fuyt (Utrecht) gefunden, dass ganz schwache Induktionsströme, welche von gesunden Zähnen sehr unangenehm empfunden werden, von solchen mit gangränöser oder mumifizierter Pulpa absolut nicht mehr wahrgenommen werden. An einem mit Füllung zu versehenden Zahn, dessen Pulpa anscheinend entfernt war, konnte er durch Schmerz-

[1] Vortrag, gehalten in der Sitzung des Vereines österreichischer Zahnärzte vom 6. März 1907.

Digitized by Google

empfindung nachweisen, dass noch lebendes Gewebe vorhanden war. Zähne, die ihres Schmelzes verlustig sind, reagieren schneller, sensibles Zahnbein ist empfindlicher wie normales. Fuyt, der die Verlässlichkeit seiner Methode sehr betont, benützte einen kleinen Induktionsapparat. Zur Untersuchung verwendete er den primären Strom.

Hafner-Schurter (Zürich) sagt in seiner Veröffentlichung: „Bei Gebrauch des Bonwill-Hammers — Hafner arbeitete mit Wechselstrommotor von 110 Volt, an die Lichtleitung angeschlossen; ebenso ist das Bohrmaschinenkabel mit dem Anker direkt gekuppelt — beobachtete ich nun vor zirka einem Jahre, dass gewisse Patienten im Momente des Aufsetzens des Stopfers wegen eines zuckenden Schmerzes, der den ganzen Zahn durchlief, in die Höhe fuhren. Dieses Phänomen war bei demselben Patienten an einem Zahne mit extrahierter Pulpa nicht mehr nachzuweisen, womit die elektrische Reaktion gefunden war.“ Hafner hat diese Erscheinung, die er auf den Erdstrom zurückführte, weiter verfolgt und für die Diagnose auf lebende oder tote Pulpa verwertet. Für die Untersuchung benützte Hafner natürlich nicht diesen unkontrollierbaren Erdstrom, sondern die durch Anschluss an die Lichtleitung gewonnene Stromquelle, welche er durch Einschalten von Glühlampen auf unter 5 Volt Spannung reduzieren konnte. Ein Voltmeter von 0 bis 10 erlaubte die genaue Bestimmung der Stromstärke. Hafner stellte seine Untersuchungen mit dem Gleichstrom an. Dazu benützte er zwei Elektroden, von denen eine, mit metallenem Handgriffe versehen, dem Patienten in die korrespondierende Hand gegeben, die andere, eine von Hartkautschuk umschlossene Metallspitze, als Untersuchungsspitze durch Berührung des Zahnes zur Stromschliessung verwendet wurde. Im Momente der Berührung, natürlich bei entsprechender Stromstärke, fühlt der Patient einen die ganze Pulpa durchzuckenden Schmerz. Die Pulpa ist lebend. Bleibt der Zahn selbst nach Erhöhung der Voltzahl auf 5 bis 7 reaktionslos, so ist er als tot zu bezeichnen. Als ein unerlässliches Erfordernis betrachtet Hafner weiters die vollständige Isolierung des zu untersuchenden als auch des zum Vergleiche dienenden

Digitized by Google

Zahnes. Geringste Mengen Speichel sind als gute Leiter geeignet, den Strom abzulenken und falsche Bilder vorzutäuschen.

Fast gleichzeitig mit Fuyt und Hafner beschäftigte sich Schröder (Greifswald) mit dieser Untersuchungsmethode. Während Fuyt mit primärem Induktionsstrom, Hafner mit Gleichstrom arbeiteten, verwendete Schröder sekundären Induktionsstrom. Die Untersuchungen Schröders erstreckten sich auch auf den Zustand der Pulpa nach lokaler Anästhesie. Er berichtet, dass dabei die Sensibilität bedeutend vermindert wird. In einigen Fällen starb sogar die Pulpa ab.

Seit Mitte September v. J. habe ich mich, auf Anregung meines Chefs Doz. v. Wunschheim, mit der Untersuchung durch den elektrischen Strom beschäftigt und in dieser verhältnismässig kurzen Zeit den ausserordentlichen Wert derselben schätzen gelernt. Ich bin der Ueberzeugung, dass diese Methode als eine äusserst bequeme, rasch durchführbare und in für uns gerade sehr schwer zu erkennenden Fällen als absolut sicher, allseits baldige Anerkennung finden wird.

Das Wesen dieser Methode beruht auf der Durchleitung eines Induktionsstromes durch das Pulpagewebe. Ist dieses lebend, so wird es durch den Strom gereizt, es kommt zu Empfindungen, Schmerzäusserungen. Ist die Pulpa abgestorben, so fehlen diese, der Zahn bleibt reaktionslos. Um sich jedoch ein Urteil über den auszulösenden Effekt bilden zu können, müssen verschiedene Einflüsse berücksichtigt werden Die Pulpa ist von einem Gehäuse aus verschieden festen Substanzen eingeschlossen. Dieses setzt dem Eindringen des Stromes einen Widerstand entgegen, der erst überwunden werden muss. Je dicker und fester nun das Gehäuse ist, desto grösser der Widerstand. Wir finden demnach die Pulpa der starken, massiven Mahlzähne gegen den elektrischen Strom besser geschützt als die zarteren Vorderzähne, d. h. es ist zur Auslösung einer Reaktion eine grössere Stromintensität notwendig. Aber nicht nur die Dicke der Hülle ist als Widerstand massgebend. sondern auch die Stärke ihrer einzelnen Schichten. Schmelz leistet grösseren Widerstand als Dentin und Zement und es

Digitized by Google

wird naturgemäss ein Zahn mit stärkerer Schmelzkappe eine grössere Stromstärke benötigen und umgekehrt, ein seines Schmelzes, sei es angeboren oder erworben, beraubter Zahn geringere Intensität. Ich habe versucht, den Widerstand der Zahnsubstanzen zu bestimmen, bin jedoch vorläufig zu keinem abschliessenden Resultat gekommen, um hier Zahlen anführen zu können. Nur soviel sei hier erwähnt, dass Dentin und Zement ungefähr denselben Widerstand bieten, beide aber vom Schmelz darin bedeutend übertroffen werden. Feuchte Gewebe leiten besser als trockene. Ein stärkerer organischer Feuchtigkeitsgehalt der Zahngewebe wird daher auch von Einfluss sein. Jugendliche Personen haben verhältnismässig grosse Pulpakammern, weite Wurzelkanäle und weite Dentinkanälchen. Im Laufe der Jahre werden die Wurzelkanäle durch Apposition von sekundärem Dentin verengert, damit der Querschnitt der Hülle vergrössert. Ebenso wird das Dentin durch fortwährende Ablagerung von Kalksalzen dichter, widerstandsfähiger, im höheren Alter durch teilweise Verödung der Zahnbeinkanälchen an organischer Substanz ärmer.

Sehr in Betracht kommt auch die allgemeine Sensibilität, welche die variabelsten Resultate bedingt. So bekommt man an verschiedenen Personen, gleichen Geschlechtes und Alters, mit annähernd gleich grossen und normal gebauten Zähnen, an denselben Zähnen verschiedene Reaktionen. Einer empfindet den Strom bereits bei 1 Cm. Rollenabstand als Schmerz, der andere erst bei 4 bis 5 Cm. Rollenabstand als unangenehme Empfindung. Bemerkenswert wäre auch noch folgendes. Untersucht man einen Zahn, so findet man hie und da eine Reaktion erst bei einer ziemlich hohen Stromintensität. Wiederholt man die Applikation des Stromes, so tritt die Reaktion bedeutend früher ein. Es scheint, dass in diesen Fällen das Empfinden für die Elektrizität erst geweckt werden muss.

Infolge aller dieser das Untersuchungsergebnis beeinflussenden Momente müssen wir darauf verzichten, die ganze Untersuchungsmethode in feste Regeln, das wäre eine graduierte Abstufung der notwendigen Stromintensität, einkleiden zu wollen. Dies gilt sowohl für die gesunde als erst recht für

Digitized by Google

die erkrankte Pulpa. Nur ganz allgemein lässt sich bei physiologischem Zustand der Pulpa sagen: Die Mahlzähne und in gleicher Linie die Eckzähne benötigen zur Auslösung einer Empfindung den stärksten Strom, ungefähr 6 bis 10 Cm. Rollenabstand; die mittleren oberen Schneidezähne etwas weniger als die Backenzähne, 3 bis 5; die seitlichen Schneidezähne 2 bis 4; die Zähne des Unterkiefers sind um ein geringes sensibler als die des Oberkiefers. Wie schon betont, sind diese Angaben nur als Durchschnittszahlen aufzufassen. Ausnahmen bilden beinahe die Regel. Ein Ausbleiben der Reaktion bei dieser



Fig. 1.

Intensität als Tod, respektive pathologische Veränderung der Pulpa zu deuten, ist entschieden zu verwerfen.

Zur Untersuchung benütze ich einen kleinen, in Fig. 1 abgebildeten Induktionsapparat. Den primären Strom von 110 Volt Spannung liefert der Anschluss an die Lichtleitung. Als Widerstand ist eine Glühlampe von 16 Kerzen eingeschaltet. Die Zahnstange, auf welcher die Sekundärspule verschieblich ist, trägt eine rein empirische Einteilung von 0 bis 10. Das ist der Rollenabstand in Zentimeter ausgedrückt. Während jedoch auf allen Induktionsapparaten diese Einteilung von links nach rechts lauft, ist sie hier umgekehrt von rechts nach links, also gleichlaufend mit der Sekundärspule, so dass der Rollenabstand 0 den

Digitized by Google

schwächsten, jener von 10 den stärksten Strom anzeigt, was den Vorteil der bequemeren Ablesung schafft.

Als eine wesentliche Verbesserung der bisherigen Elektroden, und damit der ganzen Untersuchungsmethode, müssen die Elektroden nach Wunschheim (Fig. 2*a*) betrachtet werden. Bei den von Hafner verwendeten Elektroden durchläuft der Strom die Längsachse des Zahnes. Ich halte diese Methode nicht für so gut, da es z. B. bei feuchter Gangrän, wo der ganze Wurzelkanal mit flüssigen Massen, also vorzüglichem Leiter, erfüllt ist, leicht zu Reizungen am Apex kommen kann und damit auch Täuschungen unterlaufen können. Eine weitere, äusserst lästige Unbequemlichkeit ist die dabei unbe-



Fig. 2*a*. Fig. 2*b*.

dingt notwendige Isolierung durch Kofferdam. Beides entfällt bei den Wunschheimschen Elektroden. Es sind dies zwei gleichartig geformte, vorne halbkreisförmig abgebogene, von Hartkautschuk bis auf die ungefähr stecknadelkopfgrossen Spitzen umschlossene Metalldrähte (Fig. 2*a*). Beide Elektroden werden auf den Zahn gesetzt. Der Strom ist am Zahne lokalisiert und durchfliesst denselben in querer Richtung. Eine Ablenkung, wenn nicht gerade das Zahnfleisch mit den Metallspitzen berührt wird oder grössere Speichelmengen die Verbindung damit herstellen, ist ausgeschlossen. Die zeitraubende Isolierung durch Kofferdam kann ganz ruhig beiseite gelassen werden. Wenn ich früher erwähnte, dass ein Längsstrom sehr leicht Reizungen am Apex und dadurch

Digitized by Google

falsche Diagnose veranlassen kann, so kann bei dem quer durchgeleiteten Strom der Einwand erhoben werden, dass leicht lebendes Gewebe an der Wurzelspitze zu übersehen ist. Ich leugne nicht diese Möglichkeit, im Gegenteil, bin selbst davon überzeugt. Dieser Umstand hat aber nicht die geringste praktische Bedeutung. Kommt wirklich in der Tiefe lebendes Pulpagewebe nicht zur Diagnose, so wird dies alsbald bei der ohnehin notwendigen Wurzelbehandlung einem kund. Jedenfalls ist dabei eine Infektion über das Foramen apicale hinaus noch nicht eingetreten. In den vielen untersuchten Fällen hat sich übrigens bei vollständiger Reaktionslosigkeit stets eine total abgestorbene Pulpa ergeben.

Die Wunschheimschen Elektroden, die sich so ausgezeichnet bewährten, hatten einen kleinen Fehler. Ich konnte leider oft genug die Erfahrung machen, dass ich, sowohl durch eigene Unachtsamkeit, wie hauptsächlich durch die Unruhe der Patienten, die eine oder andere Elektrode mit dem Zahnfleisch in Berührung brachte, was sofortige Ablenkung des Stromes und ziemliche Schmerzauslösung bewirkte, so zwar, dass es öfters Mühe kostete, die Patienten wieder soweit zu beruhigen, bis eine richtige Angabe erwartet werden konnte. Aus demselben Grunde war ich stets gehindert, höhere Partien — Collum — eventuell oberen Teil der Wurzeln zu untersuchen. Die Berührung mit der Gingiva war unvermeidlich. Um dies zu ermöglichen, liess ich an einer der Wunschheimschen Elektroden das Ende des umhüllenden Hartkautschuks breiter und mit einem seitlichen Ansatz, ähnlich einem Fussstopfer, anfertigen (Fig. 2*b*). Die Metallkuppe ragt an der Fussfläche nur um ein geringes vor und ist allseitig vom isolierenden Kautschuk umgeben. Der seitliche Ansatz dient hauptsächlich dazu, bei Untersuchungen am Zahnhalse sich zwischen Wurzel und Gingiva einzuschieben und letztere womöglich abzudrängen. Dadurch sind zwei wichtige Vorteile gegeben: Erstens ist das Zahnfleisch tadellos geschützt, zweitens ist man in der Lage, höhere Partien zur Untersuchung zu bringen.

Der Vorgang bei der Untersuchung selbst gestaltet sich höchst einfach. Es genügt vollkommen, den zu untersuchenden

Digitized by Google

Zahn von allzu starken Speichelmengen zu befreien. Die Anlegung des Kofferdam ist vollständig überflüssig. Ich wische den Zahn nur mit trockener Watte ab. Hierauf gebe ich eine Elektrode, und zwar die mit dem seitlichen Ansatz, möglichst nahe dem Zahnhalse, die zweite ungefähr vis-à-vis und lasse nun den Strom von der geringsten Intensität durchströmen. Erhalte ich keine Reaktion, so taste ich bei ruhiger Lage der ersten Elektrode mit der anderen den Zahn nach allen Richtungen ab. Ich mache dies deshalb, weil der Querschnitt, speziell der des Schmelzes, nicht überall der nämliche ist. So erhält man z. B bei einem oberen mittleren Schneidezahn, die erste Elektrode labial am oberen Drittel der Kronenhöhe, die zweite lingual am Tuberculum aufgesetzt, keine Reaktion. Führt man nun letztere allmählich gegen die Schneidekante, wohin sich das Dentin tiefer hinein erstreckt, respektive die Schmelzschichte verjüngt, so erhält man bei gleicher Stromstärke Empfindung. Habe ich nach dieser Abtastung noch keine Reaktion hervorgerufen, so lasse ich bei steter Wiederholung desselben Manövers den Strom langsam anschwellen, bis ich eben eine solche auslöse. Zur Beurteilung und Verwertung des gewonnenen Resultates ist neben dieser Untersuchung noch die des Vergleichszahnes notwendig. Da, wie schon betont, gar viele Momente den Widerstand gegen den elektrischen Strom vermehren, respektive vermindern und dabei der genauen Bestimmung entrückt sind, so sind wir eben darauf angewiesen, den ausgelösten Effekt an einem, voraussichtlich mit denselben Widerständen etc. ausgestatteten Zahn zu prüfen. Erst bei einer sich dabei ergebenden Differenz sind wir ermächtigt, auf eine abnorme Veränderung des untersuchten Zahnes zu schliessen. Selbstverständlich müssen für beide Zähne die gleichen Untersuchungsbedingungen geschaffen werden. Als Vergleichszahn dient am besten der korrespondierende, bei Mangel desselben der Antagonist. Zur Diagnostizierung einer toten Pulpa lasse ich stets den Strom auf seine grösste Intensität steigern. Bei Mahl- und Eckzähnen, besonders älterer Leute, befeuchte ich überdies die Elektroden mit physiologischer Kochsalzlösung, um einen recht guten

Digitized by Google

Kontakt zwischen Zahn und Elektrode herzustellen. Ferner trachte ich, die eine Elektrode so hoch als möglich anzusetzen. Bleibt trotz alledem der Zahn empfindungslos, so kann ich mit absoluter Sicherheit die Diagnose stellen. Sehr oft haben wir es mit gefüllten Zähnen zu tun. Ist der Zahn Träger einer Metallfüllung, so muss vor allem nachgesehen werden, ob diese Füllung mit dem Zahnfleisch in Berührung steht. Ist dieses der Fall, muss es vermieden werden, eine Elektrode auf die Metallfüllung aufzusetzen, da eine Ablenkung des Stromes sofort einzutreten pflegt. Ist die Metallfüllung gegen die Gingiva durch Zahnsubstanz getrennt, gleichsam isoliert, so hängt die Benützung derselben von der zu erwartenden Diagnose ab. Ist Verdacht auf abgestorbene Pulpa, so ist die Füllung ja nur ein Erleichterungsmittel, indem das Metall als ausgezeichneter Leiter eine eventuelle Reaktion nur rascher auslösen würde. Für alle anderen Diagnosen, zu denen ein Vergleich mit dem Kontrollzahn absolut erforderlich, ist die Benützung einer Füllung — auch Zement oder Porzellan — nicht zulässig, da die Widerstände nicht dieselben sind, wie die der Zahnsubstanzen. Auf die pathologischen Verhältnisse übergehend, möchte ich die einzelnen Erkrankungen der Pulpa, für welche die Untersuchung mit dem elektrischen Strome Vorteile bietet, der Reihe nach durchbesprechen.

Von den fünf Kardinalsymptomen der Entzündung ist zur Diagnose „Pulpitis“ einzig und allein der Dolor verwertbar. Schmerz, oder sagen wir besser die Grösse des Schmerzes, ist für uns ein rein subjektiver Begriff, abhängig von der allgemeinen Sensibilität, der moralischen Ueberwindungskraft und Selbsterziehung. Insoferne wir nun nach den Angaben der Patienten unser Urteil fällen müssen, sind wir stets in eine etwas prekäre Lage versetzt. Der praktisch erfahrene Zahnarzt wird zu diesen Schmerzangaben wohl stets Nebenumstände, wie Ausbreitung des kariösen Prozesses, Aussehen der Kavität etc., in Erwägung ziehen. Vollständig behoben wird die Unverlässlichkeit jedoch nicht. Da wir uns einmal mit den uns bis jetzt zu Gebote stehenden Mitteln auf kein anderes Symptom stützen können, müssen wir eben mit diesem Dolor vorlieb nehmen.

Digitized by Google

Aber wir dürfen diesen Schmerz nicht als einen starren Begriff deuten, nicht von der Anschauung ausgehen, dass ein halbstündiger Schmerz eine Pulpitis partialis, der ausgelöste Schmerz bei Sondierung womöglich eine totale Entzündung anzeigt, sondern wir müssen den Schmerz als das nehmen, was er ist: eine individuelle Empfindungsäusserung, d. h. wir müssen eben auch individualisieren. Und das ist möglich

1. durch genau abzustufende, leicht applizierbare Reize;
2. durch genau kontrollierbare Reize;
3. durch Vergleich mit analogen, aber gesunden Verhältnissen.

Walkhoff ist den ersten Bedingungen durch seine Applikation von verschieden temperiertem Wasser ziemlich nahe gekommen. Die Unbequemlichkeit in der Anwendung und das Fehlen des dritten Momentes dürfte wohl das Hindernis einer weiteren Verbreitung seiner Methode sein. Mit dem elektrischen Strome haben wir ein ideales Mittel in die Hand bekommen, sämtliche Bedingungen leicht erfüllen zu können.

Wir können den Strom von der geringsten, nicht mehr wahrnehmbaren bis zur grössten Schmerz auslösenden Intensität langsam anschwellen lassen. Die Anwendungsweise ist eine höchst einfache, die Kontrolle durch einen Blick auf die Skala stets gegeben. Täuschungen durch falsche Angaben der Patienten lassen sich umgehen, indem bei eingeschaltetem Strome derselbe einfach nicht geschlossen wird; der Zahn wird nur mit den isolierenden Kautschukpartien berührt.

Untersuchen wir einen pulpitischen Zahn, so finden wir infolge der erhöhten Reizbarkeit des entzündeten Gewebes eine leichter auslösbare Reaktion. Die erhaltene Reaktion muss mit jener eines oder mehrerer gesunder Zähne, am besten des korrespondierenden, in Vergleich gezogen werden. Da wir es nun bei Pulpitis fast immer mit nicht mehr vollkommen intakten Zähnen, d. h. allseits mit Schmelz- und normal dicken Dentinschichten umschlossenen Pulpen zu tun haben, da ferner infolge des Zersetzungsprozesses die physiologische Zusammensetzung der Zahnsubstanzen und damit auch die Leitungsfähigkeit für den elektrischen Strom eine veränderte ist,

Digitized by Google

anderseits die Diagnose nur durch Vergleich mit dem Kontrollzahn möglich ist, ist es wohl auch leicht einzusehen, dass als erste Grundbedingung die Schaffung analoger Untersuchungsverhältnisse notwendig ist. Es ist nicht zulässig, einfach beide Elektroden irgendwo am Zahne aufzusetzen — womöglich eine Elektrode gar in die Kavität — und das so gewonnene Resultat mit dem Kontrollzahn in Vergleich zu ziehen. Selbstverständlich wird man auf diese Weise infolge des geringeren Widerstandes eine rascher auftretende Irritabilität vorfinden, auch bei gesunden Pulpen. Man muss daher einen Durchmesser zur Untersuchung bringen, der jenem des Kontrollzahnes identisch ist, der, kurz gesagt, dieselben Widerstände bietet. Haben wir nun einen oder mehrere gleiche Querschnitte untersucht und verglichen, hat sich dabei für den Untersuchungszahn eine erhöhte Reizbarkeit ergeben, so können wir mit grosser Bestimmtheit eine Pulpitis diagnostizieren.

Während bei einer gesunden Pulpa der ausgelöste Effekt sich meistens zuerst in einer unangenehm kribbelnden Empfindung kundgibt, die erst bei weiterer Steigerung der Intensität in Schmerz übergeht, um nach Abstellen des Stromes auch wieder sofort zu verschwinden, tritt bei entzündeter Pulpa sofortiger und anhaltender Schmerz auf. Dieser anhaltende Schmerz muss bei einer etwaigen Wiederholung der Applikation natürlich wieder verklungen sein. Je rascher nun die Reaktion eintritt, je intensiver und anhaltender die Schmerzempfindung ist, desto vorgeschrittener die Entzündung. Wir haben zur Diagnosenstellung eine Schmerzäusserung vor uns, die einer gewissen Beurteilung unterliegt, insoferne wir einerseits die Grösse der ursächlichen Quelle, d. i. die Stromintensität, genau kennen, anderseits durch den Kontrollzahn die individuelle Veranlagung berücksichtigen. Die Differenz in der Stromintensität, der anhaltende Schmerz und in letzter Linie die Intensität desselben sind für die Diagnose massgebend. Eine Spezialisierung der mannigfachen Entzündungsformen, wie sie die meisten Lehrbücher aufweisen, ist natürlich nicht möglich und praktisch auch so ziemlich belanglos. Ergibt sich eine leichtere Irritabilität der Pulpa bis zu 1½ Cm.

Digitized by Google

geringeren Rollenabstand und ist dabei der Schmerz nicht lange andauernd, höchstens eine halbe Minute, so können wir die konservative Behandlung einschlagen. Grössere Differenzen und länger anhaltender Schmerz schliesst selbe aus. Selbstverständlich werden wir auf die bisherigen Anhaltspunkte nicht verzichten, sondern diese stets in Einklang mit dem erhaltenen Resultat zu bringen suchen. Unfehlbar ist ja diese Untersuchung auch nicht und doppelt hält besser.

Die Pulpitis ulcerosa partialis gibt sich durch verminderte Reizbarkeit zu erkennen. Es ist, entsprechend der Ausdehnung des Prozesses, eine grössere Stromintensität notwendig. So finden wir bei zerfallener Kronenpulpa und Durchleitung des Stromes in Kronenhöhe den Zahn empfindungslos. Erst bei Aufsetzen einer Elektrode am Hals, respektive oberen Wurzelpartien, erregen wir Empfindung.

Den ausgezeichneten Dienst, den uns diese Methode gewährt, lernen wir wohl am besten an Zähnen mit abgestorbener Pulpa kennen. Wenn wir bedenken, wie vielfach die Folgeerkrankungen abgestorbener Pulpen sind und wie bedeutungsvoll eine richtige Diagnose ist, so können wir die absolut sichere und rasch durchführbare Erkenntnis derselben nicht hoch genug einschätzen. Von jeher wurde auf alle möglichen Kennzeichen der toten Pulpa das grösste Gewicht gelegt und diese im Laufe der Jahre zu einem schönen Symptomenkomplex vereinigt. Es ist nicht Aufgabe dieser Zeilen, näher darauf einzugehen. Jeder Praktiker wird aber wissen, dass es sehr oft, auch bei Anwesenheit gut ausgeprägter Kennzeichen, grosse Schwierigkeit bietet, eine absolut verlässliche Diagnose zu stellen. Und wie viele Pericementiden und Fistelbildungen gibt es, wo die Anhaltspunkte sich auf ein Minimum reduzieren, ja selbst ganz fehlen können. Nur eine Untersuchungsart möchte ich hier kurz erwähnen, weil sie im Prinzipe auf der gleichen Basis beruht, wie die mit dem elektrischen Strome, und vielfach das schliessliche Um und Auf der Diagnose auf Tod der Pulpa bildet: nämlich die Probe auf kalt oder warm. Gewiss wird man damit oft zum Ziele kommen, aber beinahe ebenso oft im Stiche gelassen. Ich habe in letzterer Zeit öfters solche

Digitized by Google

Proben gemacht und gefunden, dass sie sehr unzuverlässlich sind. So konnte ich öfters konstatieren, dass ganz bestimmt lebende Zähne keine Temperatur-Reaktion gaben. Eine Erscheinung, die teilweise, wie schon Miller in seinem Lehrbuche angibt, fortwährend im Leben gemacht werden kann. Viele können z. B. Gefrorenes mit aller Gemütsruhe beissen. Anderseits erhält man wieder bei bestimmt abgestorbenen Pulpen auf Wärme eine Reaktion. Wärme wird bei toten Zähnen mit periostaler Erkrankung, die sonst latent sein kann, als Schmerz empfunden.

Jeder Irrtum ist ausgeschlossen bei der Untersuchung mit dem elektrischen Strome. Ist lebendes Gewebe vorhanden, so gibt sich das bei entsprechender Stromanwendung unvermeidlich zu erkennen. Die blosse, von weniger sensibel Veranlagten vielleicht nicht angegebene Empfindlichkeit kann ja durch Stromsteigerung zum Schmerz erhöht werden. Natürlich muss für die Diagnose „abgestorbene Pulpa" auch hier der physiologische Bau des Zahnes und alle bereits oben erwähnten Momente in Betracht gezogen werden. So können wir einen Mahlzahn erst bei Reaktionslosigkeit gegen die Stromintensität von 9 bis 10 Cm. Rollenabstand, untere Schneidezähne schon bei 6 bis 7 Cm. Abstand als abgestorben ansehen. Ich lasse übrigens, wie ebenfalls schon erwähnt, den Strom ad maximum steigern. Von den vielen untersuchten Fällen möchte ich hier einige besonders typische erwähnen.

Erster Fall: Fräulein H. L., 20 Jahre alt, wurde im Juni 1906 in Behandlung genommen. Patientin gab an, schon seit längerer Zeit an nicht besonders intensiven dumpfen Schmerzen an den beiden oberen mittleren Schneidezähnen zu leiden. Die Inspektion ergab: An den approximalen Flächen kleine, etwa 2 Jahre alte Zementfüllungen, Füllungen noch tadellos; die beiden $\frac{1}{1}$ ansonsten von vollkommen normaler Farbe und Transparenz, Klopf- und Druckversuche vollständig unempfindlich. Gingiva gesund, Wurzelspitze nicht druckempfindlich, Gewebe dortselbst nicht entzündet, Zahnstein nicht vorhanden, Trauma ausgeschlossen. Ich muss sagen, dass ich damals der Sache ganz ratlos gegenüberstand und nur, ut aliquid fiat, Jodpinselung machte. Da Patientin mehrere kleinere kariöse Stellen hatte,

Digitized by Google

wurde sie zur weiteren Behandlung zugewiesen. Im Laufe des Novembers kam der behandelnde Arzt, ein äusserst tüchtiger und gewissenhafter, schon viele Jahre auf unserer Klinik arbeitender Herr, zu mir und bat mich, ich möchte doch die Patientin ansehen, er wisse sich keinen Rat. Die Patientin klage über fortwährende Schmerzen, für die er keine Ursache finden könne. Aus Verlegenheit habe er schon öfters Jodpinselungen gemacht. Bei der Probe auf kalt und warm gab Patientin auf warm Empfindung an. Ich fand dieselbe Patientin vor. Trotz der verflossenen 4 Monate nicht die geringste Veränderung. Nur die Schmerzen gab Patientin als etwas intensiver an. Ich untersuchte die Patientin mit dem faradischen Strome. Die beiden $\underline{1}|1$ ergaben abgestorbene Pulpa. Die Trepanation bestätigte die Diagnose. Die Pulpa war in eine nicht besonders riechende Detritusmasse umgewandelt. Wurzelbehandlung, nach zweimaligen Einlagen Füllung. Schmerzen seitdem vollständig geschwunden.

Einen zweiten Fall möchte ich erwähnen, weil er zeigt, wie unsicher manchmal die Diagnose ist und wie selbst Erfahrene sich täuschen können.

v. H. R. suchte behufs Anfertigung eines Obturators (Uranoschisis) unsere Ambulanz auf. Untersuchung ergab: Zahnreihe vollständig und sehr streng geschlossen. An eine Unterbringung von Klammern nicht zu denken. Die Artikulation eine höchst ungünstige. $|\underline{6}$ trägt eine grosse Amalgamfüllung an der Kaufläche. Das Aussehen dieses Molaris ist typisch das eines toten Zahnes, dunkelgrau verfärbt, ohne jegliche Transparenz. Er steht in Artikulation. Der elektrische Strom war infolge Kurzschlusses gebrauchsunfähig. Auf eine eventuelle Wurzelbehandlung kann sich Patient nicht erinnern. Mein Chef, dem ich den Fall vorstellte, erklärte, hier müsse zur Platzgewinnung extrahiert werden, und zwar rechterseits der ausser Artikulation stehende $\underline{5}|$, links $|\underline{6}$, der tot sei. Auf meine Mitteilung der Apparat wäre momentan gebrauchsunfähig, meinte der Herr Dozent: Nun, der Zahn ist sicher tot. Eine vorherige Untersuchung mit der Probe auf kalt und warm war negativ. Ich machte sofort, und nur aus Zufall die Extraktion des $\underline{5}|$;

Digitized by Google

|6 wollte ich nächsten Tag entfernen. Da unterdessen der Kurzschluss behoben war, untersuchte ich interessehalber den |6 und fand ihn zu meiner Ueberraschung lebend; |6 blieb erhalten.

Dritter Fall: T. R., 24 Jahre, wegen Fistelbildung in unsere Behandlung getreten. Die Untersuchung ergab: |3 schon seit mehreren Jahren extrahiert. Kiefer daselbst glatt verheilt. Patient gibt auf das bestimmteste an, dass der entfernte Zahn vollständig war. |4 trägt eine grosse, die mesiale und einen Teil der Kaufläche einnehmende Zementfüllung. Füllung stark ausgewaschen, sekundäre Karies. Die Krone stark verfärbt, ohne Transparenz. |2 ebenfalls grosse distale Zementfüllung, stark verfärbt, keine Transparenz. |2 und |4 sehen sich in Farbenton und Transparenz vollkommen gleich. Perkussionsschall des |2 vielleicht etwas heller. Gingiva über |2 bis |4 etwas gerötet und ödematös; genau in der Mitte von |2 und |4, ungefähr ½ Cm. vom Rande entfernt, eine mit etwa linsengrossen Wucherungen überdeckte Fistelöffnung. Auf Druck über den Wurzelspitzen obgenannter Zähne keine Eiterentleerung. Bei Sondierung der Fistelöffnung konnte ich nur 6 bis 7 Mm. vordringen, die Richtung mehr gegen |4; Schmerzen, Wurzelfremitus oder sonstige Symptome, die einen Anhaltspunkt gegeben, nicht vorhanden. Probe auf kalt und warm bei beiden negativ. Wer war der Schuldige? Zwei Umstände sprachen wohl für den Backenzahn. Nämlich die allerdings fast kaum unterscheidbare Verdunkelung des Perkussionsschalles und die Richtung des Fistelganges. Aber beide Symptome waren so unausgesprochen, dass zumindest die Sicherheit der Diagnose geschwächt wurde. Der elektrische Strom stellte in 10 Sekunden die Diagnose klar. |2 zeigte sich lebend, |4 tot. Extraktion, Fistel glatt vernarbt.

Von grossem Werte dürfte die Untersuchung mit dem faradischen Strome bei Dentikelbildung werden. Wir stehen heute dieser Krankheit fast vollständig ohnmächtig gegenüber, insoweit es uns nur selten gelingt, eine genaue Diagnose zu stellen und wir daher öfters in die Lage kommen, ganz unschuldige Zähne zu mortifizieren. Ich habe gesagt: „dürfte werden", weil ich darüber zu wenig Erfahrung gewonnen. Aber

Digitized by Google

es ist leicht begreiflich, dass der Widerstand gegen den elektrischen Strom durch die Dentikelbildungen, soweit sie wenigstens wandständig sind, wesentlich erhöht wird und dadurch schon ein pathologische Veränderung angezeigt wird. Ein weiteres und viel wichtigeres Moment ist ferner der Umstand, dass beim Durchsenden des Stromes von verschiedenen Richtungen ebenfalls Differenzen zustande kommen, da ja die Dentikel doch meistens die Pulpakammer nicht gleichmässig verkleinern, sondern in verschieden gestaltigsten Formen den Querschnitt, id est die Widerstandsfähigkeit des Zahnes vergrössern, respektive normal belassen. Ich habe nur einen Fall zur Untersuchung bekommen.

Frl. M. L., 22 Jahre, wurde wegen mehrerer kariöser Zähne anfangs September vorigen Jahres in Behandlung genommen. Nachdem bereits mehrere Füllungen gelegt worden, kam der betreffende Arzt zu mir, mit dem Ersuchen, die Patientin anzusehen; Patientin gab an, seit längerer Zeit im linken Oberkiefer Schmerzen zu empfinden. Diese Schmerzen sind nicht besonders stark, treten gewöhnlich am Morgen auf und sind bis gegen Mittag anhaltend. Weniger durch die Intensität, sind sie durch ihre Regelmässigkeit lästig. Die Inspektion ergab: Vorhandene Zähne am linken Oberkiefer |1 2 3 4 6 7; davon |1 2 mit frischen Ascherfüllungen versehen. |3 6 7 vollkommen intakt. |4 zeigt abgestockte Karies, ohne jedwede Erweichungsstelle. Krone etwas missgebildet; der Zahn steht ausserhalb der Artikulation. Sollten die Schmerzen von den Zähnen ausgehen, konnte nur |4 in Betracht kommen, dieser selbst gibt keine abnorme Reaktion. Die Probe auf kalt und warm ergibt lebende Pulpa. Ein leiser Verdacht auf Verkalkungen verschwand bei der Mitteilung, dass Patientin sich als eine äusserst sensible, nervöse Person gezeigt hätte und ich schloss mich der sehr bequemen und nichtssagenden Diagnose auf Hysterie an; Patientin wurde mit Jod gepinselt. Ende November wurde ich neuerdings zur selben Patientin gerufen. Schmerzen sind immer gleich vorhanden. Im Besitze des elektrischen Stromes nahm ich nun eine genaue Untersuchung vor; sämtliche Zähne ergaben lebende Pulpa. Der |4 reagierte schon bei Aufsetzen

Digitized by Google

einer Elektrode auf die Kaufläche verhältnismässig sehr früh, Rollenabstand 2, was durch den Schmelzdefekt natürlich war. Nur an einer Stelle zeigte sich eine Abnormität. Setzte ich nämlich eine Elektrode auf die Wangenfläche und fuhr mit der anderen Elektrode über die Kaufläche, so konnte ich ganz deutlich, dem buccalen Horn entsprechend, einen Bezirk feststellen der unempfindlich blieb und bei dem ich die Intensität fast um 3 Cm. steigern musste, um eine Reaktion auszulösen. Liess ich den Strom buccal-lingual durchlaufen, benötigte ich die Stromstärke von 7 Cm., während eine Elektrode an der lingualen Wand fixiert, die andere von der buccalen Fläche zur distalen geführt, eine Herabsetzung der Intensität auf 4 Cm. erlaubte. Mein ehemaliger Verdacht auf Dentikelbildung tauchte wiederum auf und nahm festere Formen an. Ich beschloss, den Zahn zu devitalisieren. Nach einer Arseneinlage eröffnete ich die Pulpakammer. Leider bin ich dabei zu rasch vorgegangen und habe mir dadurch das genaue Bild zerstört. Tatsächlich fand ich ein ungefähr stecknadelkopfgrosses, oblonges Dentikel, das frei in der Pulpakammer lag. Jedenfalls wurde es bei der Aufbohrung der Kammer aus seiner natürlichen Lage gebracht. Der Fall erforderte eine zweite Arseneinlage. Wurzelbehandlung, Füllung. Die Schmerzen seitdem wie weggeblasen. Da ich es hier mit einem missbildeten Zahne zu tun hatte, sah ich von dem Vergleiche mit dem Kontrollzahn ab.

Betrachtet man das Resultat der Untersuchung, so kann man, ohne besonderer Phantasie sich schuldig zu machen, das Dentikel ganz gut im buccalen Horn gelegen sich vorstellen. Die distale Wand ist anatomisch gewiss schwächer als die buccale oder linguale. Diese Verkleinerung des Querschnittes, die hauptsächlich auf das Konto des Dentins geht, ist jedenfalls nicht so bedeutend, dass die grosse Differenz in der Intensität — fast 3 Cm. — dadurch erklärlich wird. Es muss das ja tatsächlich vorhanden gewesene Dentikel entschieden derartig gelagert gewesen sein, dass der buccal-linguale Querschnitt vergrössert wurde. Vergleichen wir noch die Ergebnisse der Untersuchungen von der Kaufläche aus, die — soweit äusserlich zu beobachten war — so ziemlich gleichmässig

Digitized by Google

defekt war, so können wir als höchst wahrscheinlich annehmen, dass das Dentikel der buccalen Wand, respektive dem buccalen Horn angehört hat.

Zwei Momente sind aus diesem Falle für die Diagnose auf Dentikel zu entnehmen. Erstens wird durch Dentikelbildung der Widerstand erhöht; zweitens, die Erhöhung des Widerstandes erstreckt sich, soferne wir es nicht mit vollständiger Verkalkung der Pulpa zu tun haben, nur auf bestimmte Querschnitte, welche ihrerseits wieder anatomisch diese Erhöhung nicht rechtfertigen. Da wir den physiologischen Bau der Zähne, d. h. Schmelz-, Dentindicke, Feuchtigkeitsgehalt etc., genau zu bestimmen nicht in der Lage sind, ist die Kontrolle am Vergleichszahn unbedingt notwendig.

Wenn auch die Diagnose auf Dentikel mit dieser Methode noch auf recht grosse Schwierigkeiten stossen dürfte, so habe ich doch die feste Ueberzeugung, dass der elektrische Strom einen guten diagnostischen Behelf bilden wird. Die Erfahrung wird wohl Aufklärung bringen.

Zum Schlusse möchte ich noch kurz erwähnen, dass Kollegen, die in ihrer Praxis öfters den Versuch der Pulpaüberkappung machen, stets Gelegenheit haben, den Zustand der Pulpa zu kontrollieren. Hafner berichtet, dass es ihm besondere Freude bereitet hat, nach solchen Versuchen den Erfolg zu beobachten.

Anschliessend an meinen Vortrag demonstrierte Dr. Müller (Wien) einen kleinen, sehr handlichen, transportablen Induktionsapparat. Den primären Strom liefert ein Chromsäure-Element. Müller lässt gleichfalls den Strom quer durch den Zahn laufen und benützt als Elektroden zwei Metalldrähte, die in Form einer Pinzette gefasst sind. Zur Isolation werden diese mit Gummischläuchen überzogen.

Die Verwendung des elektrischen Stromes für die Diagnose verschiedener Pulpaerkrankungen bietet für den in der Praxis stehenden Zahnarzt so viele Vorteile, dass wohl keiner vor dem Versuche damit zurückschrecken sollte. Aeltere und erfahrene Praktiker dürften ja eine seltenere Verwendung dafür haben. Aber in den wenigen Fällen wird der Induktionsapparat voll

Digitized by Google

zu Ehren kommen und viel Zeit und Aerger ersparen. Ich selbst möchte meinen Apparat unter keinen Umständen mehr entbehren.

Für die Anregung und gütige Unterstützung erlaube ich mir hier meinem hochverehrten Chef, Doz. v. Wunschheim, meinen besten Dank auszusprechen.

Nachtrag.

Unmittelbar vor Drucklegung dieser Zeilen erschienen in der „Deutschen Monatsschrift für Zahnheilkunde", Heft 3, zwei Artikel, die sich ebenfalls mit der Untersuchung durch den elektrischen Strom befassen.

Ueber den Nachweis des Lebenszustandes der Pulpa unversehrt aussehender Zähne durch den elektrischen Strom von Hesse, Breslau.

Moderne diagnostische Methoden für die Erkrankungen der Pulpa und ihrer Ausgänge von Frohmann.

Die Untersuchungen Hesses erstrecken sich hauptsächlich auf abgestorbene Pulpen bei äusserlich intakten Zähnen. Nach Hesse gibt es kein glänzenderes und einwandfreieres, schnelleres und sicherer zum Ziele führendes Mittel, um bei einem unversehrt aussehenden Gebiss, Zähne mit abgestorbenem Zahnmark ausfindig zu machen, als die Untersuchung mittels des elektrischen Stromes. Hesse benützt einen Schlitten-Induktionsapparat mit einem Chromsäure-Element von zirka 2 Volt. Zur Untersuchung wird der primäre Strom verwendet, der gleich wie bei Fuyt, Hafner, Schröder die Längsachse des Zahnes durchläuft. Als Untersuchungselektrode gebraucht Hesse eine aus Ton geformte Spitze, die behufs Isolierung auf ein von Holz umschlossenes Metallstück aufgesetzt ist.

Frohmann tritt sehr energisch für den sekundären Strom ein, der eine feinere Differenzierung zulasse, als die zu grosse Abstände umfassende Einteilung des Eisenkernes beim primären Strom. Die Stromschliessung ist gleich wie bei Hesse in der Längsachse des Zahnes. Frohmann bezeichnet, ent-

Digitized by Google

sprechend dem Sprachgebrauch der Physiologie, den Punkt (Stromstärke), bei welchem die Reaktion ausgelöst wird, als Reizschwelle des Zahnes, eine glücklich gewählte Bezeichnung, die verdiente, allgemein eingeführt zu werden. In dem elektrischen Strom ersieht Frohmann ein ausserordentlich sicheres diagnostisches Untersuchungsmittel. Ganz speziell dürfte die bisher praktisch unmögliche Differenzierung der verschiedenen Pulpitisformen um ein wesentliches gebessert und dadurch auch der masslosen Abätzung jeder irritierten und entzündeten Pulpa ein Riegel vorgeschoben werden.

Literaturverzeichnis.

Fuyt: Ueber die Anwendung schwächerer Induktionsströme zum Aufsuchen gewisser Krankheiten der Pulpa. Deutsche Monatsschrift für Zahnheilkunde, 1903, Heft 7.

Hafner-Schurter: Diagnose von Pulpakrankheiten mittels Elektrizität. Schweiz. Vierteljahrsschrift für Zahnheilkunde, 1902.

Schröder: Der Induktionsstrom als Diagnostikum in der zahnärztlichen Praxis. Korrespondenzblatt für Zahnärzte, 1905, Heft 1.

Hesse: Ueber den Nachweis des Lebenszustandes der Pulpa unversehrt aussehender Zähne durch den elektrischen Strom. Deutsche Monatsschrift für Zahnheilkunde, 1907, Heft 3.

Frohmann: Moderne diagnostische Methoden für die Erkrankungen der Pulpa und ihrer Ausgänge. Ibidem.

Nachdruck nur mit genauer Quellenangabe gestattet.

Beitrag zur antiseptischen Wurzelbehandlung.[1]

Von Dr. *Adolf Müller*, Zahnarzt in Wien (früher Agram).

Als Fortsetzung meiner Arbeit über die Antiseptik und Aseptik in der Stomatologie schildere ich nachfolgend einige von mir geübte Modifikationen der Wurzelbehandlung. Ich bespreche zuerst die Fälle, wo man Wurzeln mit abgestorbener, bereits gangränöser Pulpa zu behandeln hat. Solche Wurzel-

[1] Vortrag, gehalten im Verein österreichischer Zahnärzte am 7. November 1906.

Digitized by Google

kanäle pflege ich hauptsächlich mit Thymol zu behandeln, um eine vollkommene Sterilisation derselben zu bewerkstelligen. Bevor ich die Details schildere, will ich kurz die Entstehung dieser Thymolbehandlung skizzieren:

Als ich vor zwölf Jahren in Rom an dem internationalen Aerztekongress teilnahm, zeigte uns ein Zahnarzt aus der Schweiz, dessen Name mir entfallen ist, wie er bei bereits sterilisierten Wurzeln die Dauerfüllung mit Thymol macht. Er schmolz das Thymol auf der Bunsenflamme und liess es in die Wurzelkanäle hineinfliessen, so dass diese nach dem Starrwerden des Thymols damit ganz ausgefüllt waren, worauf die definitive Füllung der Krone folgte.

Bekanntlich schmilzt das Thymol schon bei + 50° und die ganz hervorragenden antiseptischen Eigenschaften bei relativer Ungiftigkeit in den für unsere Zwecke erforderlichen Dosen, dann der Umstand, dass es die Schleimhaut nicht verätzt und einen angenehmen Geruch hat, machen es ganz besonders für die zahnärztliche Praxis geeignet. Diese Umstände haben mich dazu bewogen, dass ich sowohl nach Devitalisationen und Exstirpationen der Pulpa, als auch nach vollendeter Vorbehandlung bei Pulpagangrän, die Wurzelkanäle in der erwähnten Weise mit Thymol dauernd füllte.

Bald sah ich die Resultate, da Patienten nach der Devitalisation und Exstirpation der Pulpa, welche bekanntlich in manchen Fällen nur amputiert werden kann, wiederholt nachträglich Schmerzen bekamen, die durch den Reiz, welchen das Thymol auf die im Wurzelkanal zurückgebliebenen Reste der Pulpa ausübte, entstanden sind. Solche Reste der Pulpa konnten bei Wurzelfüllungen mit anderen antiseptischen Mitteln ohne Anstand in den Wurzelkanälen bleiben.

Ich musste nun die Füllung öffnen und noch eine Arseneinlage machen, um die Schmerzen zu beheben.

Anders verhielten sich solche Zähne, welche eine gangränöse Pulpa hatten und nach der damals allgemein geübten Vorbehandlung zuletzt mit Thymol ausgefüllte Wurzeln erhielten. Da waren die Resultate in der ersten Zeit sehr befriedigend, aber nach Monaten oder Jahren kamen die Patienten mit

Digitized by Google

periostitischen Erscheinungen, welche mich veranlassten, die Füllungen zu öffnen und ich fand die Wurzelkanäle leer, trotzdem ich dieselben mit Thymol gefüllt hatte. Ich sah also, dass das Thymol verschwunden und seine antiseptische Wirkung darum nicht mehr vorhanden war. Der niedere Schmelzpunkt des Thymols macht den Prozess leicht erklärlich, da durch den Genuss warmer Speisen die Auflösung und Verdampfung und auch die Resorption und Imbibition stattgefunden hat. Diese Resultate brachten mich zur Ueberzeugung, dass das Thymol allein als Dauerantiseptikum für Wurzelfüllungen nicht zu verwenden ist, dass es aber wohl, anderen Wurzelfüllungsmaterialien beigemengt, deren antiseptische Kraft erhöhen kann, was besonders bei Wurzelfüllungen nach der Behandlung der Pulpagangrän von bedeutendem Wert ist. Dieses Thema habe ich bereits vor vier Jahren bei der Versammlung deutscher Naturforscher und Aerzte in Karlsbad besprochen.

Nun haben mich gerade diese Eigenschaften des Thymols veranlasst, dasselbe zur Desinfektion der Wurzelkanäle mit Pulpagangrän zu verwenden. Besonders die Eigenschaft, dass es keinen Aetzschorf erzeugt und darum die Gewebe durchsetzen kann, verleiht dem Thymol den besonderen Wert für unsere Zwecke. Indem ich es dafür empfehle, will ich keineswegs den Wert anderer unentbehrlicher Desinfektionsmittel, die wir zu dem Zweck verwenden, herabsetzen, wie wir ja die besten Resultate mit allen diesen Mitteln erzielen können. Ich will nur zu allen diesen Methoden noch einen Beitrag liefern.

Ich beginne die Thymolbehandlung in der Weise, dass ich das Thymol in Substanz in die Wurzelkanäle einführe, und zwar erst dann, wenn ich dieselben am Eingange trichterförmig mit Rosenbohrern erweitert und mit Schwefelsäure oder Aqua regia, sowie mechanisch möglichst rein gemacht habe.

In den Wurzeleingang führe ich das Thymol in der Weise ein, dass ich mit der Pinzette, auf deren Spitzen ich etwas von der Jodoformwurzelfüllung, von welcher ich später sprechen werde, genommen habe, ein bis Reiskorngrosses Stück Thymol fasse (es klebt nämlich auf der Pasta) und dieses in die Wurzeleingänge hineinstopfe, indem ich ein Baumwoll-

Digitized by Google

bäuschchen dazu nehme, welches zugleich den Verschluss der Kavität bildet. Mit einem zweiten Baumwollbäuschchen verschliesse ich die Kavität noch besser und belasse das Thymol ein bis zwei Tage darin. Die nächste Einlage, welche am zweiten oder dritten Tage gemacht wird, mache ich wieder, indem ich vorher mit Schwefelsäure, Aqua regia oder Schreiers Kalium-Natrium vorbehandle, und zwar wird jetzt das Thymol mit einem federnden Amalgamträger in die Wurzelkanäle hineingepresst, oder auf der Spiritusflamme flüssig gemacht, in untere Zähne hineingetropft oder in Stücken eingeführt und mit einem warmen Stopfer flüssig gemacht oder in die Kanäle hineingestopft. Um den federnden Amalgamträger mit Thymol zu füllen, benütze ich einen Thymolbehälter aus Metall, welcher acht kleine Näpfe von zirka 8 Mm. Durchmesser und 15 Mm. Tiefe enthält und mit einem Deckel versehen ist. Jedem Patienten wird das Thymol aus einem bestimmten Napf mit einem vorher ausgekochten Amalgamträger eingetragen. Natürlich wird auch der Thymolbehälter, nachdem alle Näpfe benützt wurden, ausgekocht. Der Träger wird mit Thymolpulver gefüllt, indem man ihn einigemal in den vollen Napf hineinstösst.

Nun verschliesse ich die Kavität mit einem Baumwollbäuschchen und mit Wachs, welches ich mit einem löffelförmigen Spatel eingiesse oder bei oberen Zähnen mit dem gewöhnlichen Spatel eindrücke.

Die Einlagen wiederhole ich nach Bedarf, bis die Wurzelsonde keinen putriden Geruch mehr aufweist, was bei gewöhnlichen, nicht komplizierten Fällen nach wenigen Einlagen der Fall ist. Besonders rasch und bequem ist die Desinfektion der Wurzeln, die man zur Aufnahme von Stiftzähnen oder Brücken vorbereitet.

Wenn die Wurzelkanäle zur Aufnahme der definitiven Wurzelfüllung vorbereitet sind, pflege ich diese mit einer Pasta auszufüllen, welche folgendermassen zusammengesetzt ist:

Rp. Jodoformii 25·0
Zinci oxydat. 100·0
Glycerini puri quant. sat. ut fiat pasta.

Digitized by Google

Statt des Jodoforms kann man Xeroform nehmen, um eine geruchlose Pasta zu erhalten.

Die wasserentziehende Kraft des Glyzerins, die adstringierende Eigenschaft des Zinkoxyds und die antiseptische Eigenschaft des Jodoforms und Xeroforms entfaltet in den Wurzelkanälen eine sehr günstige Wirkung.

Diese Pasta wird in eine Schraubenspritze (Tropfspritze nach Guyon), die zirka 6 Cm. lang ist und den Durchmesser von zirka 1 Cm. hat, mit einem Spatel eingetragen. Ich verwende auch die Scheuerschen Wurzelfüllungspasten in Tuben, aus welchen man sehr gut die Pasta in die Schraubenspritze direkt einpressen kann. In der Schraubenspritze, welche an ihrer Mündung verschlossen werden kann, wird die Pasta aufbewahrt und unmittelbar vor dem Gebrauche nach Bedarf in eine kleine Injektionsspritze gepresst. Bei der einmaligen Umdrehung der Schraube wird immer die gleiche Dosis der Pasta in die kleine Spritze eingetrieben, somit ist die genaue Dosierung ermöglicht. Die kleine Injektionsspritze ist eine modifizierte sogenannte Zahnpistole von Böhm (Noffke). Diese habe ich mit einem festen Knopf für den Daumen und einer breiten Platte für den Zeige- und Mittelfinger versehen lassen, damit man einen kräftigen Druck ausüben kann und damit die Kanüle, aus welcher die Pasta heraustritt, den Instrumententisch nicht berühren kann. Mit dieser kleinen Spritze wird die Pasta in die Wurzelkanäle gepresst, die vollkommen ausgefüllt werden, dann kommt eine Asbestkapsel als Abschluss des Kronenpulparaumes, darüber eine Zementschichte und über diese die definitive Füllung. Um die antiseptische Kraft der Wurzelfüllung zu erhöhen, drücke ich beim Wurzeleingang in die Pasta einen kleinen Thymolkristall, bevor die Asbestkapsel aufgelegt wird. Die Asbestkapseln werden in einem Formalin-Desinfektor, den ich zur Desinfektion der Papierpolierscheiben konstruiert habe, desinfiziert, bevor sie gebraucht werden.

Um Fisteln zu heilen, verschliesse ich die Wurzel, nachdem sie mit Thymol ausgefüllt wurde, mit Zement und dieser Verschluss bleibt einige Tage unberührt, in welcher Zeit sich

Digitized by Google

gewöhnlich die Fistelmündungen verschliessen und bald darauf verheilen.

Bei Patienten, welche nicht in meiner Nähe wohnen und darum nicht zur regelmässigen Behandlung kommen können, reinige ich die Wurzelhöhle mechanisch und mit Schwefelsäure, lege das Thymol, wie geschildert, in den Zahn, gebe dem Patienten einige Thymolkristalle mit der Weisung, er möge sich täglich morgens nach der Reinigung seiner Zähne ein Thymolstückchen in die Zahnhöhle einführen und dieselbe dann mit Baumwolle verschliessen, dann nach acht oder zehn Tagen zur definitiven Füllung zu mir kommen, was gewöhnlich ohne Anstand möglich ist, nachdem die Wurzelkanäle genügend desinfiziert erscheinen.

Ich möchte noch kurz solche Fälle erwähnen, wo die Pulpa devitalisiert und entfernt wurde.

Angeregt durch die Demonstration von Dr. Trauner, welcher die Wurzeln mit Paraffinstäbchen füllt, benütze ich in vielen Fällen dieses Material, um die Wurzeln damit zu füllen, ich füge dem Paraffin 30 Prozent Jodoform bei und lasse davon Stäbchen anfertigen, die in die erwähnte modifizierte Böhmsche Spritze hineinpassen. Nachdem ich die Spritze auf der Bunsenflamme leicht erwärmt habe, injiziere ich die halb flüssige Jodoformparaffinmasse in die Wurzelkanäle, wodurch dieselben vollkommen ausgefüllt werden, so dass Nachblutungen oder Gasansammlungen in den Wurzelkanälen sicher verhindert werden. Das Injektionsverfahren ist in denjenigen Fällen kontraindiziert, wo die Wurzeln offen in das Antrum Hyghmori hineinragen, weil jede Masse, die in dasselbe eindringen würde, daselbst unangenehme Wirkungen hervorrufen könnte.

Ausser mit Paraffin pflege ich auch nach der Divitalisation der Pulpa die Wurzeln mit der erwähnten Jodoform- oder Xeroformpasta zu füllen, arbeite aber immer mit der Injektionsspritze, indem ich es vermeide, das Wurzelfüllungsmaterial mit den Fingern zu berühren, um das aseptische Verfahren möglichst vollkommen durchzuführen.

Digitized by Google

Nachdruck nur mit Zustimmung des Verfassers gestattet.

Die Orthodontie in ihrer praktischen Verwertung.

Von Hofrat *R. D. Mc Bride,* D. D. S. in Dresden.

Indem ich gerne der Aufforderung nachkomme, für die „Vierteljahrsschrift für Zahnheilkunde" einen Artikel über praktisch angewandte Orthodontie zu schreiben, liegt es mir ferne, eine lange Abhandlung über dieses Thema zu publizieren, ich will vielmehr nur jene Kollegen, die mit diesem Spezialfache unserer Wissenschaft, namentlich was dessen grundlegende Prinzipien anlangt, weniger vertraut sind, mit demselben näher bekannt machen. Da ich schon zwei Abhandlungen über dieses Thema geschrieben habe, so komme ich, wenn ich mit demselben, von anderer Seite beleuchtet, jetzt wieder vor die Oeffentlichkeit trete, nur meinem lebhaften Interesse für die Sache nach. Doch will ich heute, dem Verlangen nach der Schilderung einer praktisch anwendbaren und erzieherischen Methode nachgebend, diese Abhandlung mit der Absicht schreiben, ein höheres Ideal in der Korrektion von Stellungsanomalien zu erwecken.

Für die, welche an der Orthodontie ein Interesse haben, ist es erfreulich, den gewaltigen Fortschritt, den diese Wissenschaft in den letzten Jahren gemacht hat, zu konstatieren. In dieser Beziehung hat sie mit den anderen Zweigen der Zahnheilkunde gleichen Schritt gehalten. Bisher hatte sie nicht das Anrecht auf den Namen Wissenschaft, da sie keine fixen Normen hatte. Das einzige Augenmerk war auf die Verbesserung der äusseren, sichtbaren Veränderungen der Zähne gerichtet und war hierbei der normale Kontakt der korrespondierenden Kauflächen ganz ausser acht gelassen. So kam es häufig vor, dass bei den Bemühungen, die eine Deformität zu beseitigen, eine andere geschaffen wurde, nicht minder entstellend als die ursprüngliche. Jetzt aber ist unsere Disziplin auf eine derart wissenschaftliche Basis gestellt, dass die Kor-

Digitized by Google

rektion jeden Falles, der nicht durch Extraktion verstümmelt wurde, so einfach und die Erfolge so sicher sind, wie ein mathematisches Problem.

Die scheinbar schwersten und kompliziertesten Fälle können in überraschend kurzer Zeit durch plan- und fallgemässe Anwendung der die moderne Orthodontie charakterisierenden Methoden korrigiert werden. Für alle diese Methoden ist die Grundbedingung: normale Okklusion aller Zähne und normal geformte Zahnbogen. Alle bisher und selbst einige in letzter Zeit erschienenen Werke über Orthodontie dienen eher dazu, den Jünger in der Orthodontie zu verwirren, als ihn in die richtige Bahn zu lenken, die Korrektion schlecht stehender Zähne und die Umformung anormaler Zahnbögen durchzuführen.

Die Literatur über Orthodontie[1] ist so zahlreich und so leicht zugänglich, dass es nicht nötig ist, in diesem kurzen Artikel von der mir gestellten Aufgabe abzuweichen. In einer Abhandlung: „Moderne Entwicklung in der Orthodontie", die ich im Jahre 1905 der American Dental Society of Europe vorlegte, erläuterte ich die Prinzipien der neuesten Errungenschaften unserer Wissenschaft bis zu jenem Zeitpunkte. In dieser Abhandlung besprach ich die Beziehungen der Orthodontie zur Kunst, die Notwendigkeit der Forderung nach dem Vorhandensein aller Zähne, die normale Okklusion, die Diagnose der Stellungsanomalien, die Wichtigkeit des ersten Molaren und die mesio-distale Verschiebung der Zahnbogen. Für diejenigen, denen die amerikanische Literatur über diesen Gegenstand nicht zur Verfügung steht, will ich einige dieser wichtigsten Prinzipien nochmals in Kürze besprechen. Ich will später in diesem Artikel nicht nur die praktische Anwendung dieser Prinzipien vor Augen führen, sondern auch an der Hand einer detaillierten Beschreibung die Behandlung einzelner Fälle die neuesten Errungenschaften unserer Wissenschaft demonstrieren.

[1] „Items of Interest" publiziert die Abhandlungen der American Society of Orthodontists.

Digitized by Google

Jedenfalls wird die strikte Forderung nach Erhaltung aller Zähne zur Erzielung der bestmöglichen Harmonie der Okklusion und des Gesichtsausdruckes bei jenen auf Widerstand stossen, die die Extraktion fordern, um so, durch Platzgewinnung für die anormal stehenden Zähne, regelmässigere Stellungen zu erreichen. Ich fordere alle meine Kollegen, welche diesen Ideen in der Behandlung von Stellungsanomalien huldigen, auf, diesem Artikel ihre volle Aufmerksamkeit und ihr ernstes Studium zu widmen und ich gebe der sicheren Hoffnung Ausdruck, dass sich dieselben veranlasst sehen werden, ihre Patienten in idealerer Weise ihrer Kunst teilhaftig werden zu lassen. Ich finde kein Bedenken, es laut auszusprechen, dass eine derartige Verstümmelung des Zahnapparates nicht streng genug verurteilt werden kann. In unserem erleuchteten Zeitalter ist es kein geringerer Missgriff, einen anormal stehenden Zahn zu extrahieren, wie aus einem schön geformten Bogen einen Zahn zu entfernen.

Den grössten Schwierigkeiten in der Korrektion von Stellungsanomalien begegnete ich in den Fällen, in denen zur Erzielung eines schönen Resultates ein oder mehrere Zähne gezogen wurden. Es verschafft mir gar keine Genugtuung, wenn ich mir die Behandlung von Fällen in Erinnerung bringe, bei denen ich zur Vornahme der Korrektion einzelne Zähne opferte, alles jedoch zu einer Zeit vorgenommen, in der die intermaxillaren Ligaturen noch unbekannt waren, welche uns jetzt in den Stand setzen, die mesio-distale Disharmonie der Zahnbögen ohne Beeinträchtigung der Schönheit derselben auszugleichen, ohne Störung ihrer Symmetrie, ohne Herabsetzung der Gebrauchsfähigkeit und des richtigen Zusammenschlusses der beiden Zahnbögen, ohne Beeinträchtigung des Gleichgewichtes in der Harmonie des Gesichtes.

In dem eng begrenzten Gebiete des Mundes und seiner nächsten Umgebung liegt die ganze Macht für ein ausdrucksvolles und schönes Gesicht. Die ästhetische Zeichnung dieses ausdrucksfähigen Gebietes ist nicht zuletzt von den Zähnen abhängig, und wird sich schliesslich jede Stellungsanomalie der Zähne in mehr oder weniger hohem Grade in einer Beeinträchtigung des ganzen Gesichtsausdruckes kundtun. Für den

Digitized by Google

Orthodontisten sind die ästhetischen Beziehungen dieses ausdrucksvollen Gebietes ein wichtiger Faktor; bei sachgemässer Anwendung der richtigen Prinzipien der Orthodontie kann er durch seine Erfahrung und Geschicklichkeit gewisse Züge der Unvollkommenheit in einem Gesichte abschwächen und mildern, ja dieselben zu harmonischer Schönheit bringen. Um den höchsten künstlerischen Erfolg zu erreichen, muss er ein klares Verständnis für die richtigen harmonischen Verhältnisse eines Gesichtes in jedem gegebenen Typus mitbringen. Früher war von den Orthodontisten als allgemein giltig angenommen, dass das Vorbild für ein ideales Gesicht auf geometrisch genau festgesetzten Linien beruhe; viele von ihnen nahmen sich den Apollo Belvedere, das Meisterstück griechischer Kunst, zum Vorbild. Doch die Erfahrung hat uns gelehrt, dass volle Harmonie des ausdrucksfähigen Gebietes des Gesichtes in jedem gegebenen Falle nur dann erreicht werden kann, wenn alle Zähne und jeder einzelne in seiner normalen Stellung vorhanden ist. Wenn wir dieses harmonische Verhältnis der Zähne erreicht haben, so haben wir die Genugtuung, den gestörten Ausdruck um den Mund in weiter unveränderlicher Form in das richtige Verhältnis zu dem ganzen Gesicht gebracht zu haben.

Zuweilen fehlt scheinbar noch einige Zeit nach vollendeter Korrektion das harmonische Gleichgewicht des ganzen Gesichtes. Dies muss man aber der zurückgebliebenen oder erst allmählich erfolgenden Entwicklung des Alveolarfortsatzes zugute rechnen, welche durch die früher bestandene Stellungsanomalie bedingt war; sind jedoch die normalen Verhältnisse der Zähne einmal hergestellt, so vollendet die Natur bald die Entwicklung des Alveolarfortsatzes und gibt so im Laufe der Zeit dem Ausdrucke des Gesichtes das für diese Type charakteristische richtige Gleichgewicht und die richtige Proportion.

Kenntnis der vollkommenen Harmonie des Gesichtes ist ebenso wichtig, wie die genaue Kenntnis unseres Vorbildes für eine tadellose Okklusion. Ohne den Versuch zu machen, eine anatomische Beschreibung der Okklusion der Zähne zu geben, will ich bloss bemerken, dass, wenn die Zähne in rich-

Digitized by Google

tiger Okklusion sind, die zur Berührung kommenden Flächen die grösstmögliche Kaufläche und den Zähnen eine gegenseitige Stütze bieten. Jeder Zahnarzt sollte mit den Verhältnissen der normalen Okklusion wohl vertraut sein. In keinem Falle sollte ein Zahnarzt je den Versuch einer Korrektion unternehmen, ohne sich vorher gründlich mit den Verhältnissen der normalen Okklusion vertraut gemacht zu haben. Bevor er eine Unvollkommenheit richtig diagnostizieren kann, muss er lernen, was Vollkommenheit ist. Nur der Mangel für die richtige Erkenntnis der einer normalen Okklusion zugrunde liegenden Prinzipien war in früheren Zeiten die Ursache für eine Konfusion der Ideen, welche zur Erfindung und Konstruktion vielfacher und komplizierter Apparate führte, welche nach Ansicht der Erfinder in jedem besonderen Falle den speziellen Erfordernissen entsprechen sollten.

Diese falschen Ideen wurden kräftigst von den meisten Zahnärzten propagiert und unterstützt, bis Angle seine Einteilung der Stellungsanomalien der Zähne gab.[1]

Diese Einteilung brachte nicht nur eine gründlichere Kenntnis der grundlegenden Prinzipien der Orthodontie mit

---

[1] Die Einteilung der Stellungsanomalien ist hier aus Rücksicht für ein leichteres Studium und raschere Uebersicht nur in Kürze wiedergegeben.

Klasse I: Die Bogen sind in mesio-distaler Beziehung normal.

Klasse II: Der untere Bogen ist in seinem Verhältnis zum oberen distalwärts vom Normalen verschoben.

Abteilung 1: Beiderseits distal; Vortreibung der oberen Schneidezähne; gewöhnlich Mundatmer.

Unterabteilung: Einseitig distal; Vortreibung der oberen Schneidezähne; gewöhnlich Mundatmer.

Abteilung 2: Beiderseits distal; zurückgedrängte obere Schneidezähne; Nasenatmer.

Unterabteilung: Einseitig distal; zurückgedrängte obere Schneidezähne; Nasenatmer.

Klasse III: Der untere Bogen ist in seinem Verhältnis zum oberen mesialwärts vom Normalen verschoben.

Abteilung: Beiderseits mesial.

Unterabteilung: Einseitig mesial.

(Angles „Malocclusion of the teeth", pag. 44.)

Digitized by Google

sich, sondern vereinfachte auch die für die Vornahme von Korrektionen notwendigen Apparate, da die Behandlung aller zu den drei Klassen gehörigen Fälle in ihrer Ausübung die gleiche ist.

Auf zwei Artikel möchte ich die Aufmerksamkeit meiner Leser lenken, obzwar dieselben nicht in direktem Zusammenhange mit dem zu behandelnden Thema stehen, nämlich auf den von Dr. J. B. Davenport (Paris), betitelt „Die menschlichen Zahnbogen" im „Dental Cosmos", 1887, und auf den im „International Dental Journal", 1892, erschienenen Artikel „Die Artikulation der Zähne".

In dieser Abhandlung fordert Dr. Davenport als Grundprinzip für die Orthodontie richtige Okklusion und demonstriert die Linie derselben. Er schreibt: „Ich glaube, dass richtige und vollkommene Artikulation der Zähne die einzig wahre, physiologische Basis ist, die zu erreichen das Ziel aller unserer Bestrebungen sein soll. Die am häufigsten vorkommende Irregularität der Zähne bezieht sich auf deren Kauflächen und trotzdem ist darauf in den über Stellungsanomalien erschienenen Werken nur wenig Gewicht gelegt. Je näher dem Vorbild der Vollkommenheit wir die Zähne unserer Patienten bringen, desto grösser ist unser Verdienst um sie, doch kann dies nicht blindlings geschehen, ohne die Kenntnis dessen, was eigentlich richtige Artikulation ist." Er bemerkt dann noch: „Schliesslich ist richtige Artikulation der einzig verlässliche Retentionsapparat."

Dies ist in der Tat die Hauptdoktrin der heute zu Recht bestehenden Orthodontie. Das Hauptverdienst für die praktische Anwendung und Verwertung derselben gebührt Dr. Angle, der durch die 1900 erfolgte Publikation seines Buches: „Die Behandlung der Stellungsanomalien der Zähne", die Basis für moderne Orthodontie gab. Dr. Angle hat sich die Ergründung der Orthodontie zur Lebensaufgabe gestellt und wir alle, die wir seinen Lehren jetzt folgen, sind ihm zu dauerndem Dank verpflichtet.

Bei der Diagnose der Stellungsanomalien müssen wir vor allem dem mesio-distalen Verhalten der Kiefer und der

Digitized by Google

Zahnbögen unsere Aufmerksamkeit schenken; es kommen ferner die Linie der Okklusion, die Okklusionsflächen, der Gesichtsausdruck und schliesslich die normale Form der Zahnbögen in Betracht.

Bei der Stellung der Diagnose müssen wir einen verlässlichen Anhaltspunkt haben und es wurden zu diesem Zwecke die ersten Molaren gewählt, da sie als die zuerst durchbrechenden Backenzähne in der Folge den Grundstock der Okklusion bilden. Das richtige gegenseitige Verhältnis bei genauer Okklusion ist durch das Eingreifen des mesio-buccalen Höckers des oberen ersten in die buccale Grube des unteren ersten Molaren gegeben; nach dem gegenseitigen Verhältnis dieser beiden Kardinalpunkte wird bei der Diagnose das normale, beziehungsweise das mesio-distale Verhalten der beiden Zahnbögen zueinander bestimmt. Wenn die Molaren normal schliessen, dann ist auch für alle anderen vor und hinter denselben durchbrechenden Zähne die Möglichkeit eines normalen Durchbruchs gegeben. Wenn die ersten Molaren nicht normal, sei es nun mesial- oder distalwärts, zur Okklusion kommen, dann sind alle anderen Zähne, sowohl vor wie hinter denselben, gezwungen, in anormaler Weise, mesial- oder distalwärts, je nach dem Verhalten der ersten Molaren, durchzubrechen und zu okkludieren. Da die Gestaltung beider Bögen von dem Vorhandensein dieser Zähne abhängig ist, so sollten wir denselben unsere sorgsamste Aufmerksamkeit zuwenden und durch deren Erhaltung die von der Natur beabsichtigten Zwecke zu erfüllen helfen.

Einige Orthodontisten haben in jüngster Zeit die Ansicht ausgesprochen, dass die oberen Molaren immer in ihrem richtigen mesio-distalen Verhältnis durchbrechen und infolge dieser sicheren und immer bestimmten Stellung als Ausgangspunkt für die Diagnose anzusehen sind. Trotz grösster Achtung vor den diese Theorie zu erhärten suchenden Deduktionen, konnten meine Erfahrungen und Beobachtungen sich bis jetzt nicht mit derselben einverstanden erklären. Trotzdem fordert dieser hervorragende Orthodontist nicht — einige seiner Jünger tun es — dass in allen Fällen, in denen der untere Bogen in

Digitized by Google

distaler Okklusion (Klasse II) steht, die indizierte Behandlung einfach darin bestehe, den oberen Bogen für den speziellen Fall ideal zu formen und den unteren derart zu gestalten, dass die Zähne richtig zur Okklusion kommen, wenn der Unterkiefer im ganzen nach vorne gebracht wird; die oberen ersten Molaren sind nach Ansicht dieses Autors immer in ihrem richtigen mesio-distalen Verhältnis. Wird der Unterkiefer im ganzen nach vorne gebracht, so müssen, wenn die Zähne dann richtig artikulieren, die Kondylen notgedrungen auf die Eminentia articularis zu stehen kommen. Diese Verschiebung der Stellung der Zähne von distaler zu normaler Okklusion durch Vorschieben des ganzen Unterkiefers ist eine Behandlungsweise, die Dr. Norman W. Kingsley vor 25 Jahren in speziellen Fällen angab und der er den Namen „jumping the bite" gab. In Fällen, in denen der Unterkiefer in seiner Entwicklung zurückgeblieben ist, wird eine derartige Behandlung die besten ästhetischen Erfolge liefern — wenn dieser Erfolg auch dauernd zu erhalten ist — und ist vollkommen indiziert. Doch scheint es mir nicht ganz rationell, alle zur Klasse II gehörigen Fälle von diesem Standpunkte aus zu behandeln. Ich glaube, dass die schönste Harmonie bei der Behandlung der einfachen, zur Klasse II gehörigen Fälle, bei denen keine ausgesprochene Unterentwicklung des Unterkiefers vorhanden ist, wenngleich die ersten Molaren ihre richtige mesio-distale Stellung einnähmen, durch Rückwärtsbringung der oberen und Vorwärtsbringung der unteren Molaren, wie ich es später beschreiben will, erzielt werden kann. Im allgemeinen sind zwar die ersten Molaren der markanteste und am besten zu kontrollierende Pfeiler des ganzen Gebisses, doch dass die Natur in der Stellung dieser Zähne niemals irren sollte, ist eine Anschauung, die ich mit meinen Erfahrungen und Ansichten nicht in Einklang bringen kann. Ich ziehe es nicht in Zweifel, dass erfahrene Orthodontisten bei der Behandlung von Fällen der Klasse II günstige Resultate erzielen können, ohne die oberen Molaren durch irgendwelche mechanische Kraft distalwärts zu bewegen und sich auf die Natur verlassen, dass dieselbe derartige Veränderungen in der Struktur des Knochens

Digitized by Google

erzeugt, welche gegebenen Falles diese Bedingungen als natürliche erscheinen lassen, doch glaube ich, dass die Anwendung dieses Prinzipes in der Hand des weniger Erfahrenen zu Misserfolgen führen muss. Ich komme auf dieses Thema noch bei der Besprechung der Behandlung einzelner Fälle zurück.

Wenn die oberen ersten Molaren in ihrem richtigen mesio-distalen Verhältnis durchbrechen und auch richtig artikulieren, so können die folgenden Zähne bei ihrem Durchbruch ihre normale Stellung in den Zahnbögen einnehmen, müssen dies aber nicht. Nicht selten kommen auch die folgenden Zähne in schlechter Stellung zum Durchbruch. In diesen Fällen (Klasse I) besteht die Behandlung in der Einstellung der schlecht stehenden Zähne in die Linie der Okklusion. Das Endresultat muss eine volle Harmonie der Zahnbögen und eine tadellose Artikulation aller Zähne sein, denn das Verhalten der ersten Molaren, der Grundpfeiler der richtigen Artikulaton, zueinander ist richtig.

Der einfachste, angenehmste und wirksamste Apparat für die Korrektion derartiger Stellungsanomalien ist der Expansionsbogen, welcher, wenn richtig, in Verbindung mit Draht und „Cordonnet ligature“ [1] gehandhabt, bei der Schaffung eines vollkommen normalen Zahnbogens von grösster Wirksamkeit ist.

Wenn jedoch der untere Molar bei seinem Durchbruch mit seinem Antagonisten distalwärts (Klasse II) oder mesialwärts (Klasse III) zur Artikulation kommt, dann wird jeder nachfolgende Zahn ebenfalls gezwungen, eine dementsprechende falsche Stellung einzunehmen und das Endresultat wird eine auf beide oder nur auf eine Seite sich beschränkende falsche Artikulation aller Zähne sein, entweder Klasse II oder III.

Die Behandlung dieser sich auf das mesio-distale Verhältnis der Zähne beziehenden Stellungsanomalien zeigt deutlich, dass wir nicht einen oder gar mehrere Zähne extrahieren, sondern die Ursache für diese Stellungsanomalie dadurch zu be-

[1] „Cordonnet ligature“ kann von der Firma Au Ver à Soie, Mr. L. Boucher, 23, Rue Turbigo, Paris, beschafft werden. Die Firma sendet Musterkarten mit den verschiedenen zur Anwendung gelangenden Grössen. Grössen 1—5 werden empfohlen.

Digitized by Google

seitigen trachten sollten, dass wir die ersten Molaren, die natürlichen Ankerpunkte für eine richtige Artikulation, an ihre normale Stelle bringen. In den Fällen, in denen der untere Zahnbogen distal im Vergleich zu normalen Verhältnissen steht (Klasse II), erreichen wir dies durch Distalwärtsschiebung aller oberen und Mesialwärtsschiebung aller unteren Zähne, oder in besonderen Fällen, in denen das Profil es verlangt, durch Vorwärtsbringung des Unterkiefers en masse, soweit, bis die ersten Molaren richtig artikulieren, bis alle Kontaktflächen der Zähne in ihren normalen Beziehungen zueinander stehen und ein harmonisches Verhältnis in der Grösse beider Bögen erreicht ist.

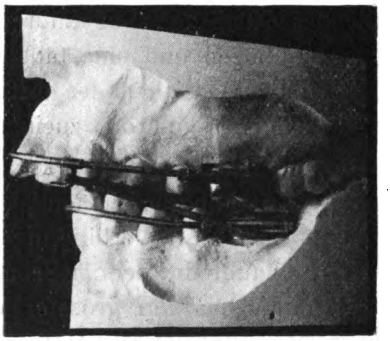

Fig. A.

Um diese mesio-distale Verschiebung der Zähne zu erreichen, werden an den oberen und unteren Zahnbogen Expansionsbögen angelegt, welche in den an die Klammerbänder der ersten Molaren angelöteten Tuben ruhen. Die für diese Bewegung nötige Kraft liefern die zwischen beide Kiefer gespannten elastischen Ligaturen, welche einerseits ein an der Unterfläche des oberen Bogens in der Gegend der Eckzähne angebrachtes Häkchen, anderseits das distale Ende der an die unteren Molarenbänder angelöteten Tuben umfassen (Fig. A)[1]. Die Kraft wirkt wechselseitig, indem sie die oberen Zähne distalwärts, die unteren mesialwärts bewegt. Die richtige und

[1] Alle Teile dieses Apparates sind von der S. S. White Dental Manufacturing Co. geliefert.

Digitized by Google

intelligente Anwendung dieser Kraft hat einen so weiten, neuen Wirkungskreis eröffnet, dass dadurch geradezu eine Umwälzung der Orthodontie hervorgerufen wurde. Durch die Kombination der Expansionsbögen, welche für alle gleichzeitig bestehenden Stellungsanomalien einzelner Zähne vollkommen verwendbar sind, mit dieser intermaxillaren Verankerung für die Korrektion jeder sich auf das mesio-distale Verhältnis der Bögen beziehenden Anomalien haben wir einen Apparat zur Verfügung, hervorragend durch seine einfache Konstruktion, Anpassungsfähigkeit und leichte Handhabung, einen Apparat, der, richtig gehandhabt, die kompliziertesten Fälle in überraschend kurzer Zeit und nahezu ohne die geringsten Unannehmlichkeiten für den Patienten zu korrigieren vermag.

Sowohl oberer wie unterer Expansionsbogen müssen Schraubenmuttern haben, die an dem vorderen Ende der an die Molarenbänder gelöteten Tuben wirken. Diese Schraubenmuttern geben dem behandelnden Arzte die grösstmögliche Kontrolle über die Bewegungen der Kiefer in die Hand, da er durch Anziehen der Muttern an dem oberen Bogen die ganze elastische Kraft der Ligaturen auf den ersten Molar wirken und denselben distalwärts schieben kann, während er durch Nachlassen der Muttern die ganze Kraft wieder auf den vorderen Teil des Bogens wirken lassen kann. Die unteren Frontzähne sollen an den Expansionsbogen angebunden sein, damit die an den ersten Molaren mesialwärts wirkende Kraft in allmählicher Bewegung des ganzen unteren Bogens zu wirksamer Ausübung kommt. Werden die Muttern an dem unteren Expansionsbogen angezogen, so wird die ganze, mesialwärts wirkende elastische Kraft nur auf die unteren Frontzähne wirken, während durch Nachlassen der Muttern, wenn die Frontzähne nicht an den Expansionsbogen angebunden sind, die ganze Kraft jetzt nur auf die Molaren und Bicuspidaten wirkt.

In jenen Fällen, in denen die distale Okklusion des Unterkiefers nur auf eine Seite beschränkt ist, ist die Behandlung dieselbe wie die eben beschriebene, nur mit dem Unterschiede, dass eben nur ein Häkchen und nur eine Ligatur zur Verwendung kommen.

Digitized by Google

Gewöhnlich sind in den zu Klasse II gehörigen Fällen die Okklusionsflächen nicht normal, indem die Schneidekanten der unteren Frontzähne auf die linguale, gingivalwärts bereits abgeschrägte, schiefe Fläche der oberen Frontzähne oder auf den harten Gaumen selbst zu ruhen kommen. Doch auch dieser scheinbar schwerste Teil der Behandlung wird durch die Wirkung der intramaxillaren Ligatur korrigiert, da dieselbe bei ihrer Neigung, die unteren Molaren zu verlängern, auch die Bicuspidaten, wenn dieselben an den Expansionsbogen angebunden sind, mitnimmt. Zuweilen ist es bei der Korrektion der Okklusionsflächen, welche die soeben beschriebenen

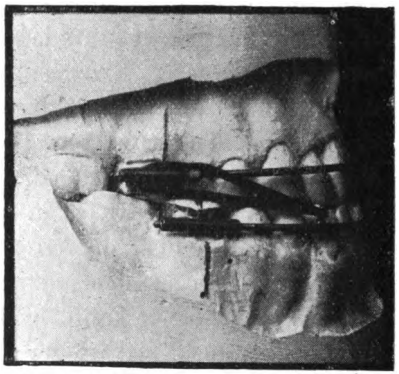

Fig. B.

charakteristischen Eigenschaften zeigen, zur Verstärkung der Wirkung der intramaxillaren Ligatur notwendig, in der Gegend der ersten Molaren kurze Gummibänder am oberen und unteren Bogen anzubringen. Dasselbe Resultat erreicht man, wenn man eine der intramaxillaren Ligaturen über das Ende der an das obere Molarenband gelöteten Tube legt.

In den zur Klasse III gehörigen Fällen, in denen der untere Bogen im Vergleich zu normalen Verhältnissen mesialwärts steht, ist die oben beschriebene Behandlung umgekehrt. Die Häkchen befinden sich am oberen Rand des unteren Expansionsbogens, soweit als möglich vorne, und die elastischen Ligaturen sind zwischen diesen und den an den oberen Molarenbändern angelöteten Tuben gespannt, wie aus Fig. B ersichtlich.

Digitized by Google

Seitdem nun der erste Molar als der Schlüssel für das Zustandekommen einer richtigen Artikulation angesehen wird, können wir schon in frühzeitigem Alter jede an diesen sich zeigende falsche Artikulation korrigieren und es so den noch folgenden Zähnen ermöglichen, bei ihrem Durchbruch an die richtige Stelle im Bogen zu stehen zu kommen. Wenn wir nun aus der Möglichkeit einer so frühzeitigen Behandlung unsere Vorteile ziehen wollen, so können wir diese einfachen Fälle, die sich schliesslich zu mehr komplizierten entwickeln würden, mit Leichtigkeit und rasch korrigieren.

Mit diesem Apparat kann man unter anderem auch die relative Distanz zwischen vorderem und rückwärtigem Teil der Zahnbögen vergrössern oder verkleinern. So war z. B. in Fall II, Klasse II, nicht Raum genug, dass die oberen Eckzähne an ihrer richtigen Stelle durchbrechen. Intermaxillare Verankerung auf beiden Seiten wirkte distalwärts zuerst auf die Molaren und hierauf auf die Bicuspidaten, welche an diese mit Ligatur befestigt wurden. Die oberen Frontzähne wurden an den Expansionsbogen angebunden und durch Anziehen der Muttern vor den an den Molarenbändern angelöteten Tuben nach vorwärts bewegt. So wurde durch die Rückwärtsbewegung der Bicuspidaten und Molaren und die Vorwärtsbewegung der Frontzähne genügend Raum für den normalen Durchbruch der Eckzähne und zu gleicher Zeit richtige Artikulation für alle Zähne geschaffen.

Die oberen und unteren Expansionsbögen werden nach der später zu beschreibenden Methode von Hawley in einer dem speziellen Fall entsprechenden Form des Zahnbogens gestaltet; während wir nun einfach alle Zähne mit diesem Bogen in Berührung zu bringen trachten und so den normalen Zahnbogen herstellen, bewerkstelligen inzwischen die elastischen Ligaturen die Korrektur der anderen Unregelmässigkeiten in der Artikulation.

Hat sich nun jemand die grundlegenden Prinzipien der modernen Orthodontie, die ich in Kürze und nur in allgemeinen Zügen beschrieben habe, zu eigen gemacht, so ist es eine seltene Ausnahme, dass man bei der Korrektion von

Digitized by Google

Stellungsanomalien zu anderen Apparaten greifen muss, als zum Expansionsbogen mit den dazu gehörigen Behelfen.

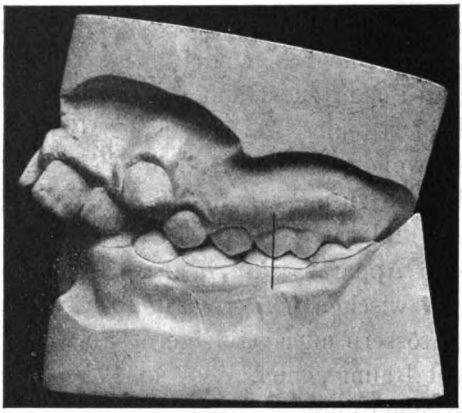

Fall I, Fig. 1.

Um nun diese Methoden zu demonstrieren, habe ich mir zuerst einen Fall gewählt, der nach Angles Klassifikation zu

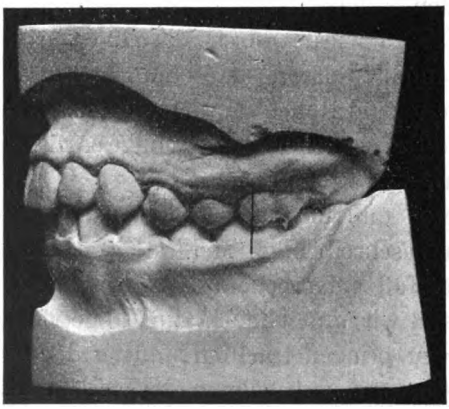

Fall I, Fig. 2.

Klasse II, Abteilung 1, Unterabteilung, gehört. Derselbe ist in den Fig. 1, 3, 5, 7 und 9 illustriert.

Fall I. Die Illustrationen zeigen die Modelle der Zähne eines 14jährigen Knaben. Die Korrektion dieses Falles war

Digitized by Google

in 15 Wochen durchgeführt. Die Fig. 2, 4, 6, 8 und 10 zeigen die Artikulation 3 Jahre nach Vollendung der Behandlung. Die

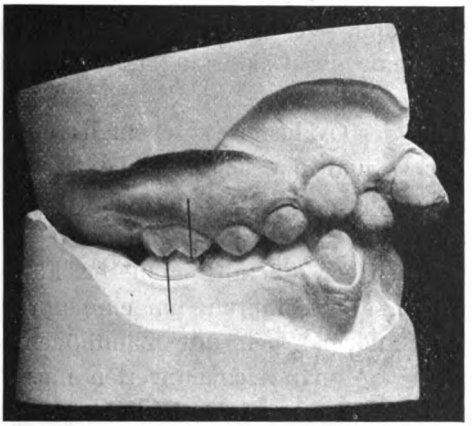

Fall I, Fig. 3.

dabei verwendeten Apparate bestanden in den an den Klammerbändern der ersten Molaren angebrachten Expansionsbögen, in

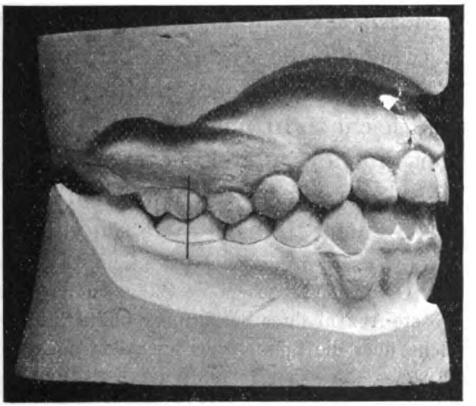

Fall I, Fig. 4.

„Cordonnet ligature“ und Drahtligaturen. Diagnostizieren wir nun diesen Fall vom Standpunkte normaler Okklusion. Wir sehen, dass das mesio-distale Verhalten der Bögen auf der

Digitized by Google

linken Seite (Fig. 1) nach dem Verhalten der ersten Molaren, wie dies durch die horizontalen Striche angezeigt ist, normal ist. Auf der rechten Seite (Fig. 3) ist das mesio-distale Verhältnis nicht normal. Der untere erste Molar ist in distaler Okklusion. Die Linie der Okklusion[1] ist nicht normal (Fig. 7 und 9).

Die Fläche der Okklusion ist ebenfalls nicht normal, da, wie aus Fig. 1, 3 und 5 ersichtlich, die Schneidekanten der unteren Schneidezähne auf die Schleimhaut des Mundhöhlendaches zu ruhen kommen. Mit den uns zu Gebote stehenden Kenntnissen können wir nun alle in diesem Falle notwendigen Aenderungen präzise durchführen, um eine normale Okklusion aller Zähne und normal geformte Zahnbögen zu erreichen. Die erste Frage, die man sich aufwerfen muss, ist natürlich nach der diesen Zähnen entsprechenden Form des Bogens. Sind dieselben normal und gleichmässig geformt, so muss, sollen sie nach richtig eingestellter Okklusion den Bogen genau ausfüllen, für diesen eine besondere Form gewählt werden, welche auch mit den symmetrischen Gesetzen der Natur in Einklang stehen muss. Bis nun war nur das eigene Urteil, geübt und geschärft durch Beobachtung, der einzige Führer bei der Entscheidung, wiewohl die Natur selbst in diesen speziellen Fällen das Vollkommenste geleistet hatte. Doch diese Art der Beurteilung führt leicht zu Irrtümern. Es ist das Verdienst meines hochgeschätzten Freundes und Kollegen, Prof C. A. Hawley, Normen aufgestellt zu haben, nach welchen wir die Zähne in ihre natürliche Stellung bringen und schon vor der Behand-

[1] Linie der Okklusion: Stehen die Zähne in normaler Okklusion, so wird man die grösste Anzahl ihrer Berührungspunkte längs einer imaginären Linie finden, welche über die Spitzen der buccalen Höcker der Molaren und Bicuspidaten und über die Schneidekante der Eck- und Schneidezähne des Unterkiefers, entlang den Furchen zwischen buccalen und lingualen Höckern der oberen Molaren und Bicuspidaten nach vorwärts geht und, ein Drittel der Kronenlänge von der Schneidekante entfernt, den lingualen Höcker der oberen Eckzähne und Schneidezähne traversiert. Dies wollen wir als Linie der Okklusion bezeichnen, längs der bei normalen Verhältnissen der ausgedehnteste Kontakt aller Zähne stattfindet.

(Angles „Malocclusion of the teeth", pag. 13.)

Digitized by Google

lung mit mathematischer Präzision die genaue Form des Zahnbogens für jeden Fall von Stellungsanomalien bestimmen können.

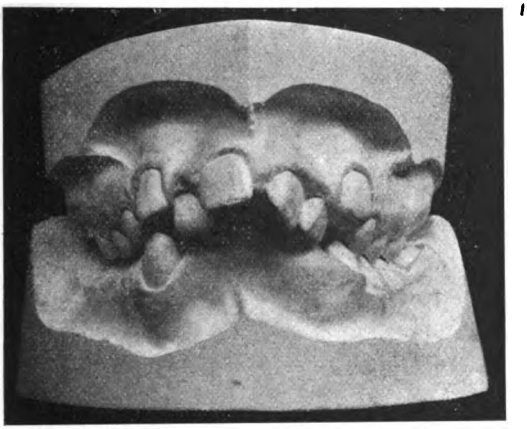

Fall I, Fig. 5.

Die erste diesbezügliche Mitteilung Prof. Hawley wurde in St. Louis auf dem „Fourth International Dental Congress“,

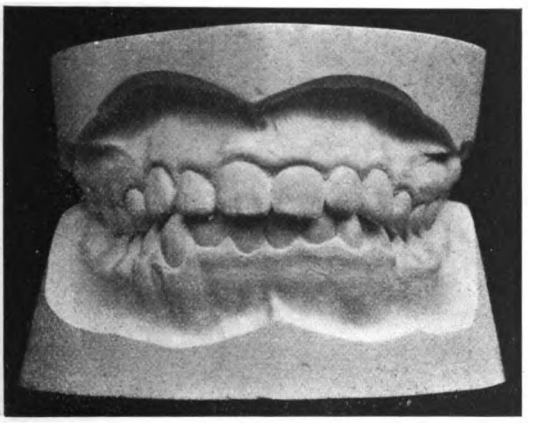

Fall I, Fig. 6.

die zweite vor dem „New-York Institute of Stomatologie“, 1906, und vor der „American Dental Society of Europe“, 1906, gemacht. Die Einführung der normalen Okklusion als Basis für

Digitized by Google

die Orthodontie legte den Grundstein zu unserer Wissenschaft; der nächste wichtige Schritt war die Einführung der intra-

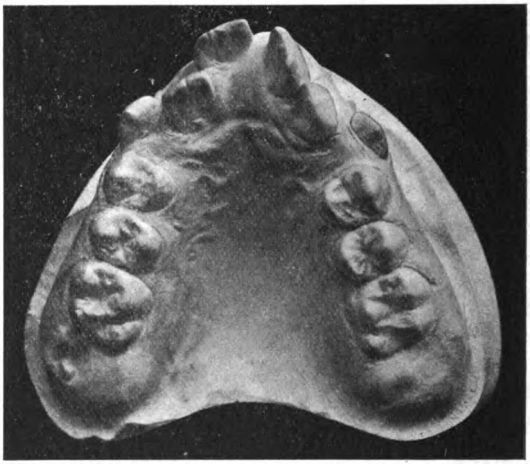

Fall I, Fig. 7.

maxillaren Ligatur, der uns die Möglichkeit bot, die Zahnbögen in mesio-distaler Richtung zu verschieben; die letzte Errungen-

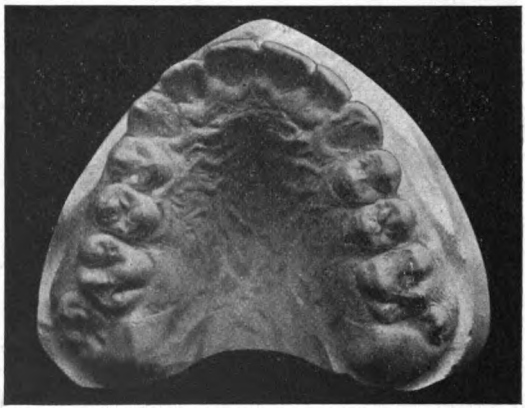

Fall I, Fig. 8.

schaft der Orthodontie ist Prof. Hawleys Methode zur exakten Bestimmung der Grösse und Form der Zahnbögen. Prof. Hawleys erste Veröffentlichung erregte in Amerika grosses Aufsehen

Digitized by Google

und Dr. Ottolengui, der Herausgeber der „Items of Interest", äusserte sich bei der Besprechung derselben dahin, dass diese

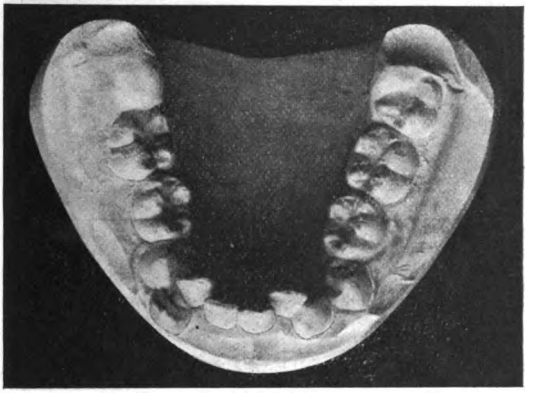

Fall I, Fig. 9.

eine der wertvollsten Arbeiten war, die je über Orthodontie geschrieben wurden.

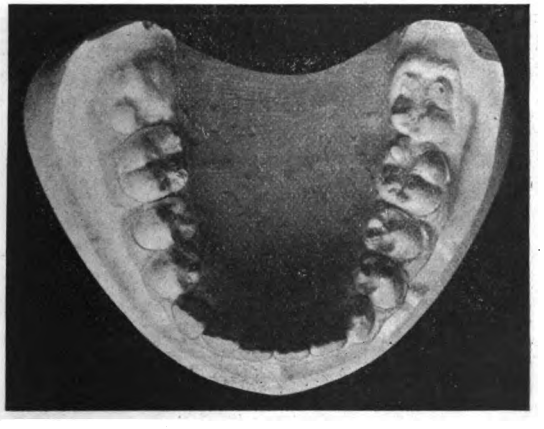

Fall I, Fig. 10.

Diese Veröffentlichung, die mit der peinlichsten Sorgfalt ausgearbeitet wurde, ist von so hervorragender Wichtigkeit, dass ich den Herausgeber dieser Zeitschrift veranlasste,

Digitized by Google

Prof. Hawleys zweite Publikation im Anschluss an meinen vorliegenden Artikel vollinhaltlich zu reproduzieren, was er

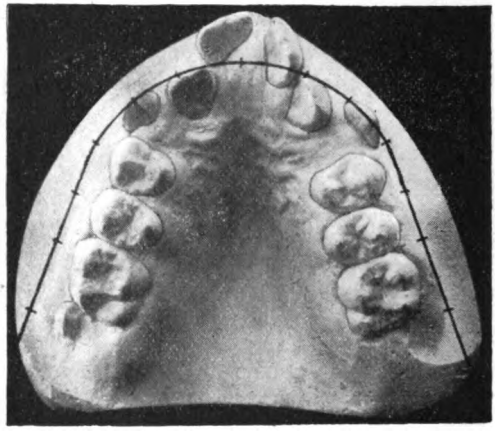

Fall I, Fig. 11.

auch bereitwilligst getan hat. Ich fordere nun alle jene, die für Orthodontie ein Interesse haben und mit Prof. Hawleys

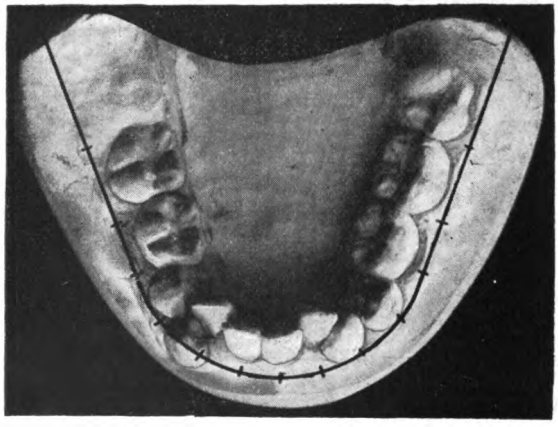

Fall I, Fig. 12.

Methode zur Bestimmung der natürlichen Form eines anormalen Bogens nicht vertraut sind, auf, seinem Aufsatze das aufmerksamste Studium zu widmen.

Digitized by Google

Es sei nur bemerkt, dass Prof. Hawley der Bestimmung der Form jeglichen Zahnbogens im lebenden Kiefer die Prin-

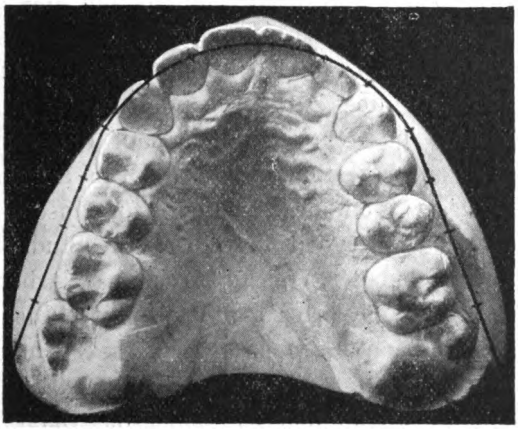

Fall I, Fig. 13.

zipien des Bonwillschen gleichschenkeligen Dreieckes zugrunde legt und indem er fand, dass diese Prinzipien, entsprechend

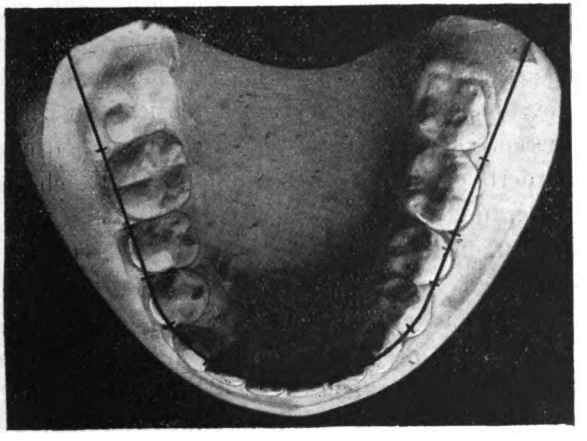

Fall I, Fig. 14.

der Breite der mittleren und seitlichen Schneidezähne, sowie der Eckzähne, durch Umkehrung des Vorganges bei Bonwill und richtige Anwendung der von ihm entdeckten diesbezüg-

Digitized by Google

lichen Beziehungen sich auch für die Korrektur der Stellungsanomalien verwenden lassen, konstruiert er die gewünschte Form des Bogens auf durchsichtigem Zelluloid, das er auf das Modell legt, wodurch er, da jede gewünschte Bewegung der Zähne genau sichtbar ist und er auch weiss, bis zu welchem Grade die Stellung der Zähne geändert werden soll, den günstigen Einfluss unserer Behandlung auf die Konturierung des Gesichtes genau bestimmen kann. Die allgemeine Anwendbarkeit dieser Methode als Basis für unsere Diagnose leistet uns durch dauernden Vergleich und Studium in den verschiedenen Stadien der Vollendung unserer Arbeit bei der Lösung mancher komplizierter Probleme grosse Dienste. Nach Dr. Hawleys Beobachtungen kann man die Form des Zahnbogens nach der Breite der oberen mittleren Schneidezähne genau bestimmen und können wir daher das Diagramm auch in jenen Fällen zur Anwendung bringen, in denen alle anderen bleibenden Zähne noch nicht durchgebrochen sind.

Der Wert der Erkenntnis, der jedem, selbst dem Fortgeschrittensten, durch das Diagramm vor der Behandlung eines Falles von Stellungsanomalie erwächst, kann nicht hoch genug eingeschätzt werden. Das Diagramm ist für den Orthodontisten dasselbe, was der Kompass dem Seemann ist. Die Diagramme, die Prof. Hawley auf durchsichtiges Zelluloid hat drucken lassen, sind sehr bequem, da sie die Arbeit erleichtern, doch erfordert es nur einige Minuten Zeit, sich für jeden Fall ein Diagramm anzufertigen.[1] Das Instrument, die Messung der Zähne vorzunehmen, ist in Fig. C abgebildet.

Wir wollen nun in der Diagnose unseres Falles I fortfahren und ein Hawley-Diagramm nehmen, dessen Radius der kombinierten Breite des oberen mittleren, seitlichen Schneidezahnes und Eckzahnes entspricht, der in diesem Falle 23·8 Mm. beträgt, und wollen dasselbe an das obere Modell genau anlegen (Fall I, Fig. 11). Wenn die ersten Molaren richtig artikulieren, wie auf der linken Seite (Fall I, Fig. 1), so wird das Diagramm derart angelegt, dass der erste Molar die auf dem-

[1] Diese Diagramme, auf durchsichtigem Zelluloid gedruckt, sind noch nicht auf dem Markt, werden jedoch wahrscheinlich bald zu haben sein.

Digitized by Google

selben eingezeichnete mesio-distale Stellung einnimmt (Fall I, Fig. 11, linke Seite). Wenn jedoch die Molaren nicht richtig artikulieren, wie auf der rechten Seite (Fall I, Fig. 3), so wird das Diagramm so eingestellt, dass es das richtige mesio-distale Verhalten des ersten Molars nach behobener Anomalie darstellt. In unserem Falle muss der obere rechte Molar ungefähr 2 Mm. distalwärts, der untere um ebensoviel mesialwärts bewegt werden, um richtige Okklusion herzustellen. Es muss daher die mesio-distale Stellung des oberen ersten Molars auf dem Diagramm um ungefähr 2 Mm. mehr distal sein als die auf dem Modell (Fall I Fig. 11, rechte Seite).



Fig. C.

Prof. Hawley empfiehlt zur Bestimmung des Radius des unteren Bogens, anstatt zur Zeichnung derselben das Mass der unteren Zähne zu nehmen, vom Radius des oberen Bogens die Distanz von der Linie der Okklusion bis zur Kante der buccalen Höcker abzuziehen; doch da er seine Diagramme paarweise für den oberen und unteren Bogen konstruiert hat, so wählen wir das dem oberen entsprechende untere Diagramm und, indem wir bei seiner Anlegung dieselben Ratschläge befolgen, wie sie für den oberen Bogen gegeben wurden, zeige ich in Fall I, Fig. 12, dessen richtige Lage. Man sieht, dass die mesio-distale Lage des linken unteren Molars dieselbe ist wie am Modell, da er ja mit dem oberen richtig artikuliert (Fall I, Fig. 1), dass dagegen die Stellung des rechten unteren

Digitized by Google

Molars auf dem Diagramm die Stellung desselben anzeigt, die er nach Aufhebung der Stellungsanomalie der Molaren der rechten Seite einnehmen wird. Der untere Molar muss ungefähr 2 Mm. mesialwärts bewegt werden (Fall I, Fig. 3).

Ist die Anlegung der Diagramme genau durchgeführt, so ist die Stellung, die jeder Zahn behufs Erzielung normaler Okklusion und richtig geformter Zahnbögen einnehmen muss, genau durch den für jeden Zahn auf dem Diagramm eingezeichneten Raum angegeben und sind wir hierdurch in die Lage versetzt, jedes die Behandlung und die Retention des Falles betreffende Detail sorgfältig und bedächtig zu studieren. Wir haben das Bild des Normalen und Anormalen vor uns. Dies vervollständigt unsere Diagnose, die ohne jeden Zweifel korrekt ist.

Die Behandlung ist jetzt klar vorgezeichnet. Ein Apparat, ähnlich dem in Fig. A dargestellten, wird angelegt. Die Expansionsbögen werden so geformt, dass, wenn die Zähne mit denselben zur Berührung gebracht worden sind, die Form der Zahnbögen mit der Form der Hawley-Diagramme übereinstimmen muss Da der Expansionsbogen mit der buccalen und labialen Fläche der Zähne in Berührung kommt, das Hawley-Diagramm jedoch eine Linie repräsentiert, die über die buccalen Höcker der Molaren und Bicuspidaten und über die Schneidekanten der Eck- und Schneidezähne zieht, so kann man leicht abschätzen, welche Abweichung in der Form des Expansionsbogens im Vergleich mit der Form des Hawley-Diagrammes stattfinden muss. Die intermaxillare Ligatur an der rechten Seite wird, indem sie den oberen Bogen distalwärts und den unteren mesialwärts bewegt, normale Verhältnisse herstellen. Bevor die Expansionsbögen in die an den Molarenbändern angelöteten Tuben eingelegt werden, werden sie nach auswärts gebogen, so dass ihre elastische Kraft die Bogen in der Gegend der Molaren dehnt. Im Beginne der Behandlung wirken die intermaxillaren Ligaturen auf beiden Seiten, doch sind die Muttern am oberen Expansionsbogen locker, damit die durch die elastischen Ligaturen ausgeübte Kraft die oberen mittleren Schneidezähne zurück in die Reihe bringen soll. Während diese

Digitized by Google

Kraft an den oberen mittleren Schneidezähnen wirkt, sind inzwischen die seitlichen genügend weit nach aussen gebracht, um zu verhindern, dass dieselben nicht hinter die mittleren

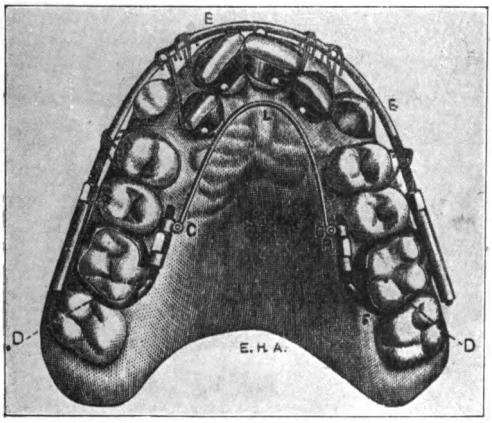

Fig. D.

zu stehen kommen. Die mittleren und seitlichen Schneidezähne werden gleichzeitig durch „Cordonnet ligature" gedreht oder dadurch, dass man diese Zähne nach der in Fig. D gezeigten

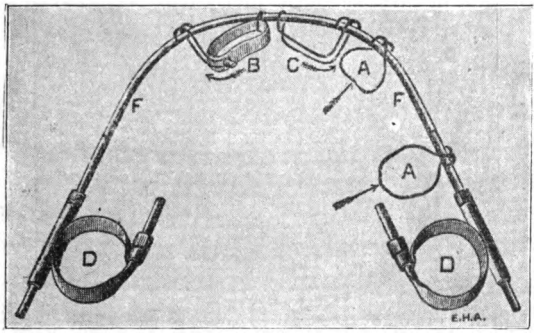

Fig. E.

Art bindet. Ist für die Eckzähne genügend Raum geschaffen worden und beginnt der Bogen schon eine normale Form anzunehmen, so werden die Eckzähne nach unten an ihren Platz gebracht, indem man „Cordonnet ligature" fest um ihren

Digitized by Google

Hals bindet — das Zahnfleisch wird vorher anästhesiert — und an den Expansionsbogen anbindet, der, da er ja bei dem Anbinden etwas nach oben gebogen wird, durch seine elastische

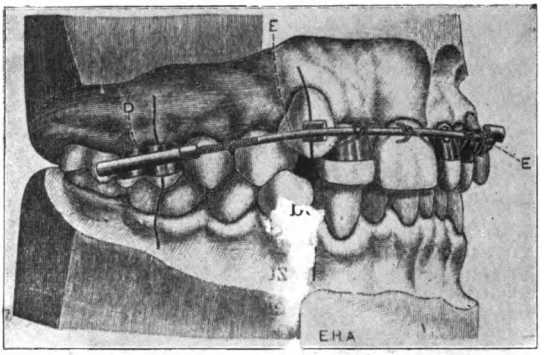

Fig. F.

Kraft die Verlängerung dieser Zähne erleichtern wird. Es wird notwendig sein, dies drei- oder viermal zu wiederholen, um diese Zähne an ihre richtige Stelle herunterzubringen. Fig. D, E, F und G sind Angles Buch entnommen, um praktisch zu

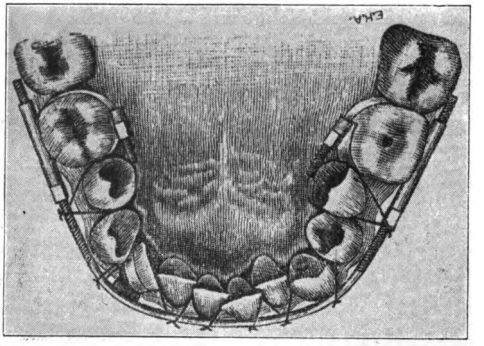

Fig. G.

demonstrieren, wie die Zähne mit den Expansionsbögen in Kontakt gebracht werden. Selten ist es notwendig, den lingualen Verstärkungsbogen (Fig. D) zu gebrauchen, obzwar es zuweilen notwendig ist, die Erweiterung der Zahnbögen zu beschleunigen.

Digitized by Google

Selten gebrauche ich Metallbänder für Anbringung der Ligaturen, bei Drehungen der Zähne, ich gebe der „Cordonnet ligature“ in der in Fig. H gezeigten Form der Anwendung den Vorzug. Man wird bemerken, dass in Fig. D zwischen dem mesio-buccalen Rand des linken oberen mittleren Schneidezahnes und dem Expansionsbogen ein Keil liegt, ebenso in Fig. F zwischen rechtem Eckzahn und Expansionsbogen. Zu diesem Zweck benütze ich Hickoryholz, das in den Dentaldepots in Form von kleinen runden Stäbchen zu haben ist, und welches früher zur Befestigung von Stiftkronen benützt wurde. Diese Stäbchen werden bis zur gewünschten Stärke abgeflacht und auf der einen Seite eine kleine Kerbe zur Aufnahme des Expansionsbogens eingeschnitten, um so eine Verschiebung des Keiles zu verhindern. Ich habe damit bei Rotation von Zähnen in



Fig. H.

Verbindung mit „Cordonnet ligature“ oder Drahtligaturen ausgezeichnete Erfolge; ebenso wenn ich Zähne, wie in Fig. F gezeigt ist, in ihre richtige Lage zurückdrängen will. Starke Gummikeile, die in den Dentaldepots zu haben sind, sind für diesen Zweck auch gut brauchbar.

Für den Unterkiefer gelten im allgemeinen dieselben Regeln wie die für den Oberkiefer gegebenen. Die zweiten Milchmolaren werden extrahiert und ein nach dem Hawley-Diagramm geformter Expansionsbogen angelegt. Den seitlichen Schneidezähnen, die in ihrer jetzigen Stellung eingekeilt sind, müssen wir vor allem unsere Aufmerksamkeit zuwenden und sie annähernd in eine Reihe mit den mittleren zu bringen trachten. Die an der rechten Seite wirkende intermaxillare Ligatur wird den unteren rechten Molar mesialwärts und den oberen distalwärts bis zu ihrer normalen Stellung bewegen. Dieselbe intermaxillare Ligatur wird auch die rechten unteren

Digitized by Google

rückwärtigen Zähne verlängern und so die Fläche der Okklusion zu korrigieren trachten. Um auch an der linken Seite die rückwärtigen Zähne beider Bögen zu verlängern, werden an den Expansionsbögen in der Gegend der Molaren kurze Gummibänder angebracht. Die jetzt auf beiden Seiten wirkenden kombinierten Kräfte der elastischen Ligaturen werden die rückwärtigen Zähne genügend verlängern, um die Fläche der Okklusion zu korrigieren. Der linke untere erste Bicuspis wird durch Anbinden an den ersten Molar und hierauf der Eckzahn auf dieselbe Weise nach rückwärts bewegt. Der rechte untere Eckzahn und erste Bicuspis nehmen ihre richtige mesio-distale Stellung ein.

Dieser Fall war vor ungefähr 3 Jahren vollendet und das Resultat wurde allgemein als glänzend bezeichnet. Die Okklusion war vollkommen richtig und auch ich war mit dem Erfolge der Behandlung ganz zufrieden, bis ich die Form der Zahnbögen mit den Hawley-Diagrammen verglich; die hierzu gehörigen Illustrationen siehe Fall I, Fig. 13 und 14. Die Anwendung der Hawleyschen Methode zur Bestimmung der normalen Form der Zahnbögen brachte mich erst darauf, wo der Fehler in meinem Urteil steckte. Es wäre nicht schwieriger gewesen, die Zähne in richtige Stellung, den Gesetzen der Natur entsprechend, gemäss dem Diagramm, zu bringen, als in die unrichtige Stellung, in die ich sie gebracht hatte. In der Tat würden die Diagramme die Behandlung vereinfacht haben, da man bezüglich der Richtigkeit des Verfahrens niemals im Zweifel ist.

Die Behandlung dieses Falles, sowie aller anderen soll nicht geteilt werden. Hat man einmal eine richtige Diagnose gestellt, so soll man wissen, welche Veränderungen in der Stellung der Zähne notwendig sind, um normale Okklusion und normal geformte Zahnbögen herzustellen, soll man die Kräfte kennen, die nötig sind, den gewünschten Erfolg voll und ganz zu erreichen, soll alle gleichzeitig wirken lassen und, wenn richtig bemessen, sollen dieselben nicht mehr Unbehagen verursachen, als wenn man jede einzeln wirken liesse.

Digitized by Google

Die Schnelligkeit, mit der Zähne bewegt werden können, ist bei verschiedenen Patienten verschieden, doch in keinem Falle sollte die Bewegung dauernden oder selbst nur längere Zeit anhaltenden Schmerz verursachen. Das knöcherne Gewebe, in das die Zähne eingebettet sind, kann dazu gebracht werden, sich durch einen mässigen Grad von auf den Zahn wirkender Kraft dem Prozess der Absorption in physiologischer Weise zu unterziehen. Die Schmerzen hängen lediglich von der ausgeübten Kraft ab, die — wenn kontinuierlich wirkend — leicht, jedoch stärker sein kann, wenn sie in Intervallen einwirkt, da in diesem Falle das alterierte Gewebe Zeit zur Erholung hat. Ein einmal richtig ausgeübter Druck sollte nie, ausser durch die Gewebsveränderungen selbst, reduziert werden. Die angewandte Kraft sollte so bemessen sein, dass sie ein leichtes Gefühl von Spannung oder Druck, niemals aber Schmerz verursacht. Das nach dem in Intervallen ausgeübten Druck zurückbleibende Gefühl der Spannung soll im Verlaufe einer Stunde geschwunden sein und kein unangenehmes Gefühl, welcher Art immer, zurückbleiben. Das äusserste Mass, bis zu dem ein Zahn innerhalb physiologischer Grenzen durch Absorption bewegt werden kann, beträgt 2 Mm. täglich.

Fall II gehört zur Klasse II, Abteilung 2, und ist ein für diese Klasse typischer Fall. Die unteren ersten Molaren sind in distaler Okklusion, auf der linken mehr als auf der rechten (Fall II, Fig. 1 und 2). Die Linie der Okklusion ist nicht normal (Fall II, Fig. 5 und 6). Die Fläche der Okklusion ist ebenfalls nicht normal, da die unteren Schneidezähne mit der Schleimhaut des Mundhöhlendaches in Berührung kommen. Die Hawley-Diagramme sind entsprechend den in Fall I gegebenen Instruktionen ausgewählt und genau angelegt (Fall II, Fig. 5 und 6). Die Tatsache, dass der linke untere Molar in stärkerer distaler Okklusion steht als der rechte, ist bei der Anlegung der Diagramme genau berücksichtigt. Da die ersten Molaren der Grundstock für eine richtige Okklusion sind, so zeigt uns die mesio-distale Stellung dieser Zähne, wie an dem Diagramm (Fall II, Fig. 5 und 6) ersichtlich, jene Stellung, die sie einnehmen müssen, um normale Okklusion und normal geformte

Digitized by Google

Bögen herzustellen. Beobachtet man diese Tatsache in allen Fällen, so wird niemand je Schwierigkeiten haben, diese Diagramme anzulegen.

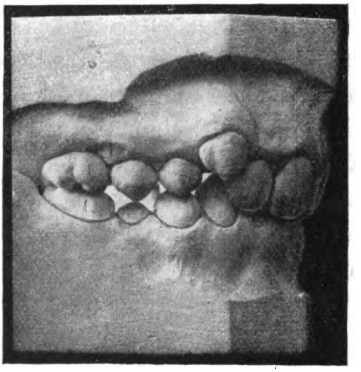

Fall II, Fig. 1.

In diesem Falle ist das linguo-distale Verhalten der oberen und unteren Molaren ungefähr richtig. Die Zurückdrängung der oberen Schneidezähne hat auch eine solche der unteren und

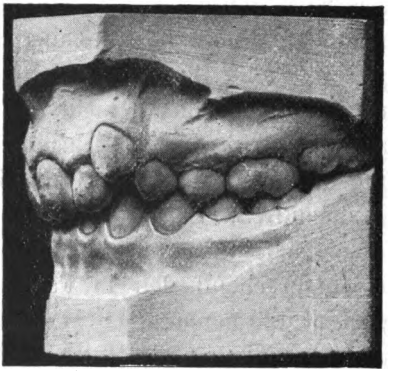

Fall II, Fig. 2.

eine Verkürzung sowohl des oberen wie des unteren Bogens verursacht. Die oberen Eckzähne, die zu wenig Raum hatten, sind verspätet durchgebrochen und sind in labialer Okklusion. Der rechte untere zweite Bicuspis, der auch keinen Raum zum

Digitized by Google

Durchbruch hatte, ist in lingualer Okklusion. Ein Studium des Falles II, Fig. 1, 2, 5 und 6, zeigt deutlich den sicheren Weg für die Behandlung, der zur Erzielung eines vollen Erfolges eingeschlagen werden muss.

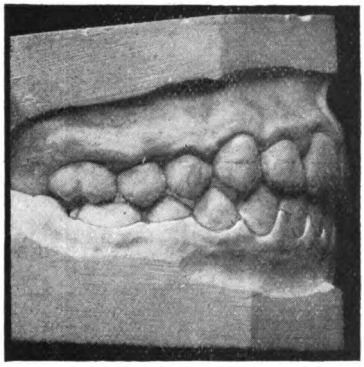

Fall II, Fig. 3.

Ein Apparat, wie in Fig. A (Seite 228) illustriert, wird angelegt und die Expansionsbögen entsprechend der Form der Diagramme zurechtgebogen. Die intermaxillaren Ligaturen werden

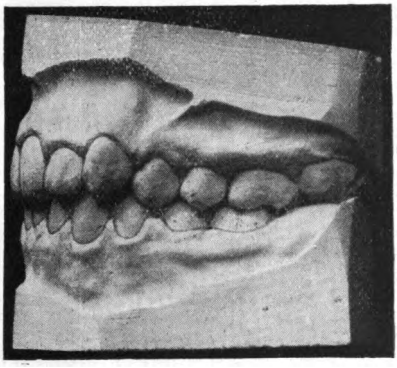

Fall II, Fig. 4.

das Missverhältnis in mesio-distaler Richtung und in der Ebene der Okklusion beheben und werden gleich von Beginn an in Verwendung genommen. Sogleich wenden wir unsere Aufmerksamkeit den zurückgedrängten oberen und unteren Schneidezähnen

Digitized by Google

zu und bringen sie durch Anbinden an den Expansionsbogen so rasch als möglich in die richtige Stellung. Die Muttern an den Expansionsbögen, am vorderen Ende der Tuben, werden

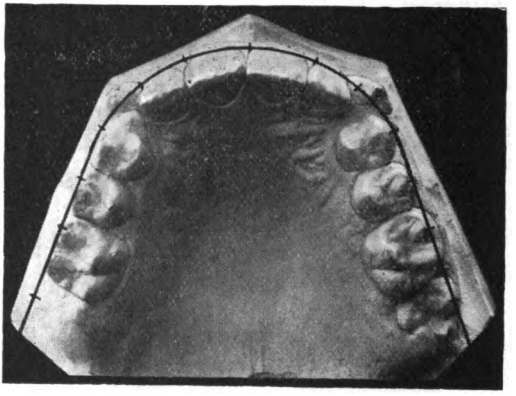

Fall II, Fig. 5.

zur Beschleunigung der Bewegung dieser Zähne von Zeit zu Zeit angezogen. Ist für die Eckzähne genügend Raum geschaffen, so werden sie nach der im Falle I beschriebenen

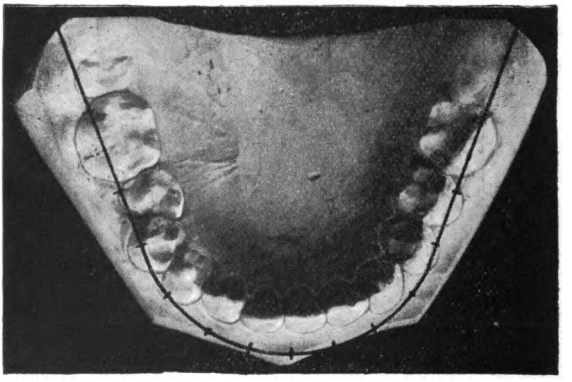

Fall II, Fig. 6.

Methode nach unten in ihre richtige Stellung gebracht. Fall II, Fig. 3 und 4, zeigt die Okklusion nach der Behandlung und Fig. 7 und 8 zeigen die genaue Uebereinstimmung der Zahnbögen mit den Diagrammen, sowie dass jeder Zahn den für

Digitized by Google

ihn bestimmten Platz einnimmt. Das einzige, das an diesem Fall kritisiert werden kann, ist eine leichte Drehung des rechten unteren zweiten Bicuspis. Ich mache meine Leser nur auf-

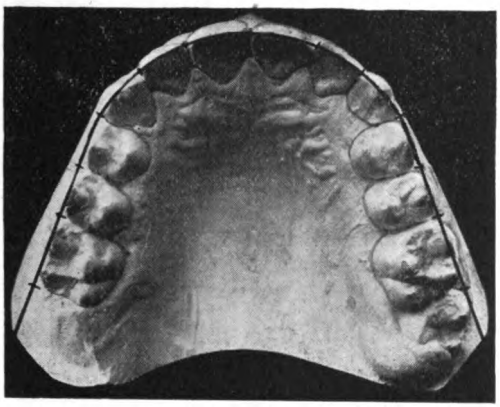

Fall II, Fig. 7.

merksam, dass alle Illustrationen von genauen Photographien genauer Modelle stammen und nicht blosse Skizzen sind. Die Illustrationen sind praktische Orthodontie. In diesem Falle

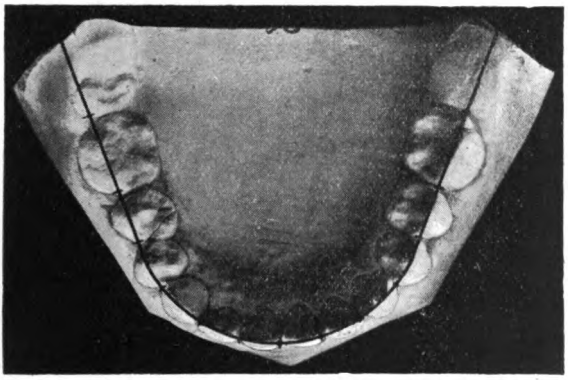

Fall II, Fig. 8.

wäre die natürliche leichte Neigung der vorderen Zähne (Fig. 3 und 4) zu beachten. Ich mache aufmerksam, dass wir in diesen zwei Abbildungen den Zustand der Okklusion unmittelbar

Digitized by Google

nach Abnahme des Regulierungsapparates vor uns sehen und dass die Zähne, trotzdem sie ihre richtige Stellung einnehmen, doch noch nicht in ihrer richtigen Okklusion fest geworden sind.

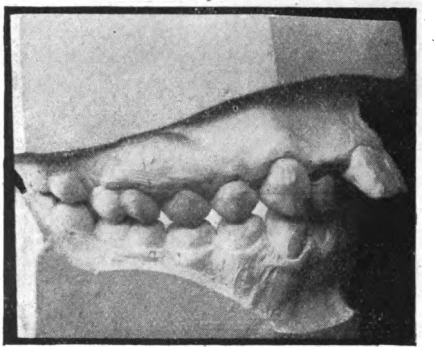

Fall III, Fig. 1.

Von Zeit zu Zeit sollten von den Kauflächen der Zähne mit dem Apparat in situ Abdrücke genommen und von denselben Studienmodelle gemacht werden, an der Hand welcher,

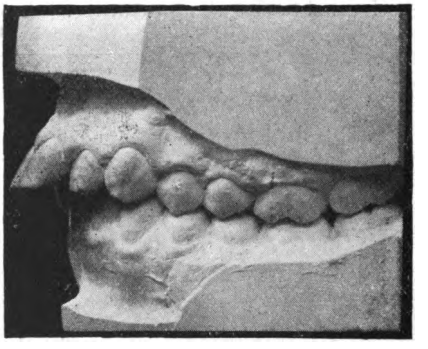

Fall III, Fig. 2.

mit Zuhilfenahme der Diagramme, der Fortschritt des Falles genau verfolgt und verstanden werden kann.

Fall III gehört zu Klasse II, Abteilung 1. Die unteren Molaren sind in distaler Okklusion und wie in Fall II auf der linken Seite mehr wie auf der rechten (Fall III, Fig. 1 und 2).

Digitized by Google

Die Linie und die Fläche der Okklusion sind ebenfalls nicht normal. Fall III, Fig. 5 und 6, zeigt die Hawley-Diagramme in richtiger Lage. Nicht zu übersehen ist, dass infolge der

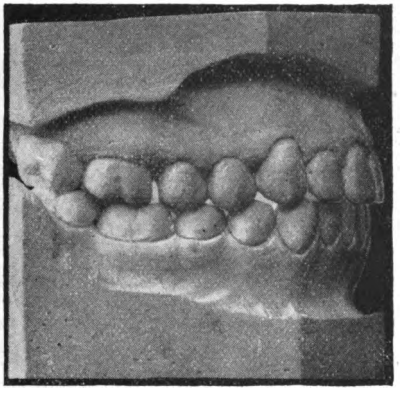

Fall III, Fig. 3.

grösseren Disharmonie im mesio-distalen Verhalten auf der linken Seite, der obere erste Molar dieser Seite etwas mehr nach rückwärts bewegt werden muss, als der entsprechende Zahn

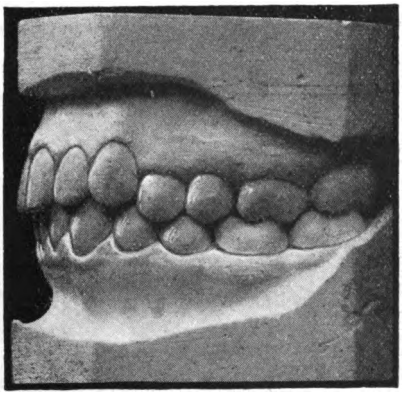

Fall III, Fig. 4.

der entgegengesetzten Seite. Die Behandlung in diesem Falle ist so klar vorgeschrieben wie in den zwei früher beschriebenen. Ein Apparat, wie in Fig. A (Seite 228) abgebildet, wird an-

Digitized by Google

gelegt und die Expansionsbögen entsprechend den Diagrammen geformt. Sowohl oberer wie unterer Bogen müssen entsprechend den Diagrammen in der Gegend der Molaren erweitert werden.

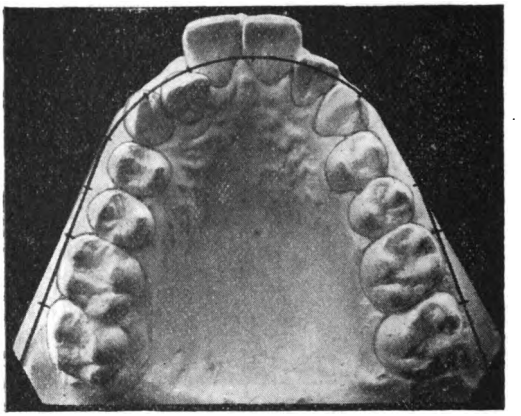

Fall III, Fig. 5.

Dies geschieht, wie in Fall I, dadurch, dass die Expansionsbögen, bevor dieselben in die Tuben an den Molaren gebracht werden, nach aussen abgebogen werden. Die intermaxillaren

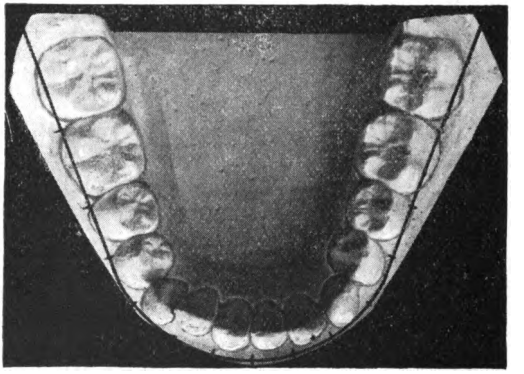

Fall III, Fig. 6.

Ligaturen werden sofort nach Anlegung des Apparates angebracht. Sie sollen die mesio-distale Verschiebung der Zahnbögen und die Fläche der Okklusion korrigieren. Die Muttern

Digitized by Google

am oberen Expansionsbogen sind nicht angezogen, um die Kraft der intermaxillaren Ligatur vorerst auf die oberen Schneide-

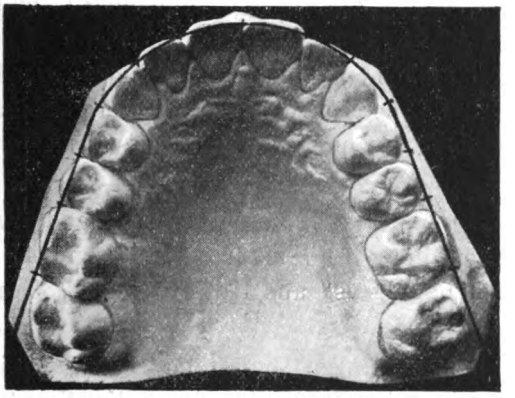

Fall III, Fig. 7.

zähne wirken zu lassen. Die seitlichen oberen Schneidezähne werden etwas über ihre normale Stellung hinaus vorgeschoben, um zu verhindern, dass sie nicht, während die mittleren in

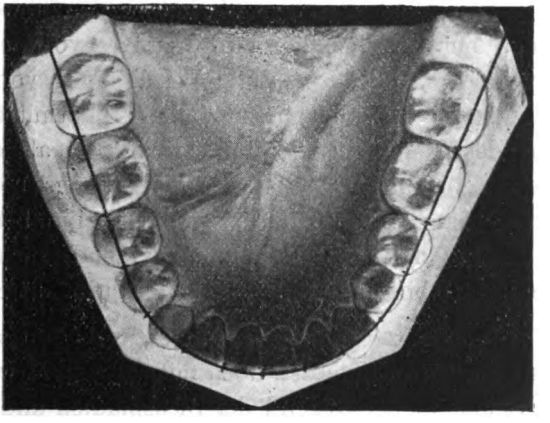

Fall III, Fig. 8.

ihre normale Stellung gebracht werden, hinter diese zu stehen kommen. Fall III, Fig. 3 und 4, zeigen den Zustand der Okklusion unmittelbar nach Entfernung des Regulierungsapparates

Digitized by Google

und Fall III, Fig. 7 und 8, zeigt die Form der Bögen nach Vollendung der Behandlung.

Fall IV gehört zur Klasse II, Abteilung 1, und repräsentiert den Typus, der den höchsten Prozentsatz aller in meine Beobachtung kommenden Fälle von Stellungsanomalien liefert (Fall IV, Fig. 1). Die Diagnose und Behandlungsart unterscheiden sich nicht wesentlich von den zwei zuletzt besprochenen Fällen.

Die Diagramme zeigen, dass in der Gegend der Molaren keine Expansion nötig ist (Fall IV, Fig. 3 und 4). Das Resultat der Behandlung ist aus Fall IV, Fig. 2, 5 und 6, ersichtlich.

Meine Beobachtungen bestärken meine Ansicht, dass Stellungsanomalien der Klasse II auf dem Kontinent und noch mehr in England viel häufiger sind, als in Amerika. Orthodontisten in Amerika haben die Beobachtung gemacht, dass gewisse Klassen von Stellungsanomalien in manchen Gegenden häufiger vorkommen als in anderen. Wenn meine Beobachtung richtig ist, dass die Stellungsanomalien, bei denen der untere Bogen im Vergleich zu normalen Verhältnissen zu weit distal steht, in den europäischen Ländern häufiger vorkommen als andere, wo doch keine ausgeprägte Vermischung von Rassen besteht, so kann die Ursache für die Abnormität in der Entwicklung der Kiefer eher verstanden werden, als das Vorkommen einer bestimmten Klasse von Stellungsanomalie in bestimmten Gebieten in Amerika, wo die Nationalität keinen greifbaren Einfluss hat in der Bestimmung der Ursache irgend einer besonderen Abnormität in der Entwicklung der Knochen.

Fall V gehört zur Klasse I und ist, trotzdem seine Behandlung noch nicht beendet ist, doch mit vorgestellt wegen des auf beiden Seiten in der Gegend der Bicuspidaten und Molaren vorhandenen offenen Bisses (Fall V, Fig. 1, 2 und 3). Drei Familienmitglieder weisen dieselbe Stellungsanomalie auf, die sie von der Mutter ererbt haben. Der rechte untere zweite Milchmolar ist zwischen dem ersten Bicuspis und ersten Molar tief eingezwängt. Bei Vergleich der Illustrationen Fall V, Fig. 1

Digitized by Google

und 4, wird man bemerken, dass der Milchmolar extrahiert wurde. Das Röntgenogramm zeigt, dass der rechte untere zweite Bicuspis nicht vorhanden ist. Das in Fall V, Fig. 7, dar-

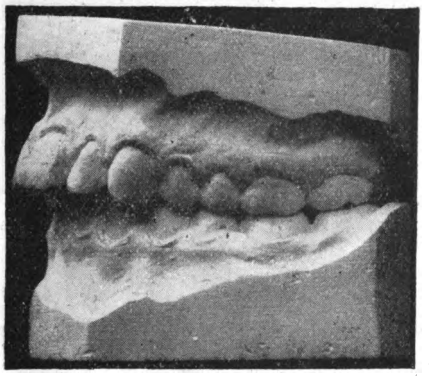

Fall IV, Fig. 1.

gestellte Diagramm zeigt den Weg für die Behandlung. Abermals mache ich auf die Anlegung des Diagramms aufmerksam. Der Fall gehört zur Klasse I, bei der die ersten Molaren im richtigen mesio-distalen Verhältnis stehen; es bleibt daher die

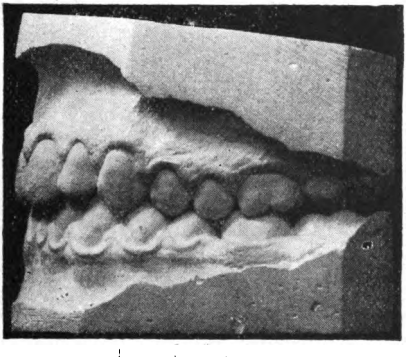

Fall IV, Fig. 2.

mesio-distale Stellung dieser Zähne, wie aus dem Diagramm ersichtlich, unverändert Ein Apparat, ähnlich dem in Fig. A abgebildeten, wird angelegt. Die Klammerbänder an den ersten unteren Molaren sind so angebracht, dass die Tuben im all-

Digitized by Google

gemeinen dieselbe Neigung nach vorne und unten haben, wie die Molaren, so dass der Expansionsbogen unter den Hals der vorderen Zähne zu liegen kommt. Ist der Expansionsbogen

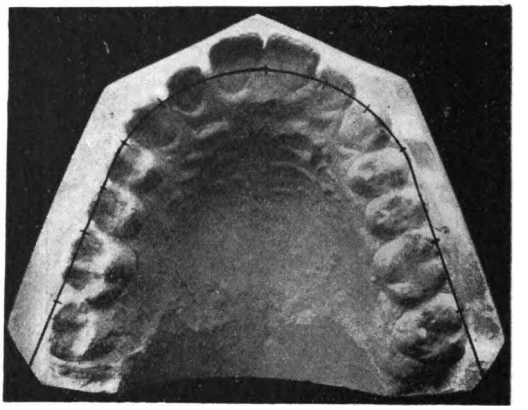

Fall IV, Fig. 3.

angelegt, so wird er nach oben gefedert und so hoch als möglich an allen unteren Vorderzähnen angebunden. Die so erzeugte elastische Spannung wird die ersten Molaren auf-

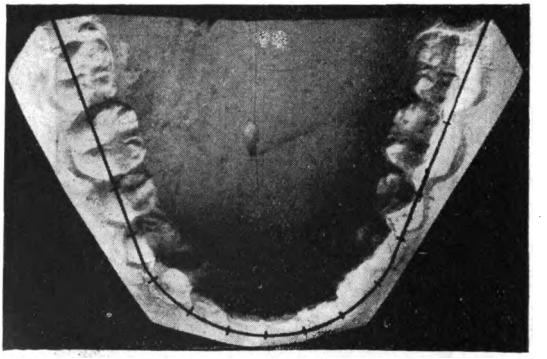

Fall IV, Fig. 4.

richten und nach rückwärts bewegen, wie aus Fall V, Fig. 4 und 5, ersichtlich. Dies sind bloss Studienmodelle und veranschaulichen nicht das Endresultat meiner Behandlung. Später werden die unteren Bicuspidaten an den Expansionsbögen an-

Digitized by Google

gebunden und genügend gehoben, um mit den oberen normal zu artikulieren. Oft ist es bei der Korrektion eines solchen offenen Bisses notwendig, Bänder mit kleinen Häkchen an die

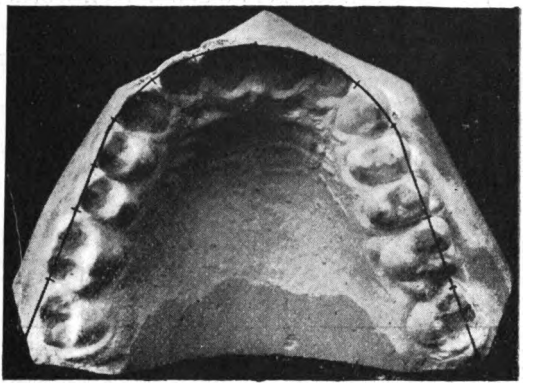

Fall IV, Fig. 5.

oberen und unteren Zähne anzuzementieren und dieselben dann mit Hilfe kleiner intermaxillar gespannter Gummibänder, die zwischen den gegenüberliegenden Zähnen liegen, zu ver-

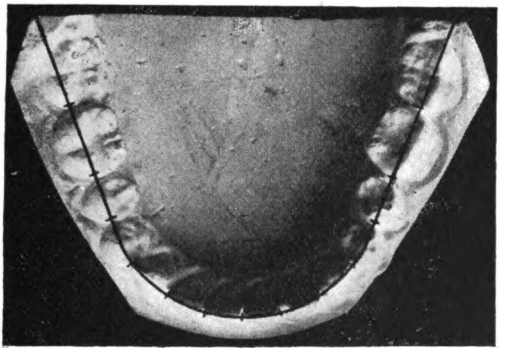

Fall IV, Fig. 6.

längern. Fall V, Fig. 3, zeigt, dass der obere Bogen sich schon seiner normalen Form nähert. Ist der Fall vollendet, so wird der fehlende rechte untere zweite Bicuspis durch eine kleine Brücke ersetzt.

Digitized by Google

Fall VI gehört zur Klasse I und ist ebenfalls noch nicht ganz beendet. Patient ist ein junges Mädchen von 13 Jahren. Dieser Fall ist nicht wegen besonderer Schwierigkeiten in der Behandlung in diesen Artikel aufgenommen worden, sondern

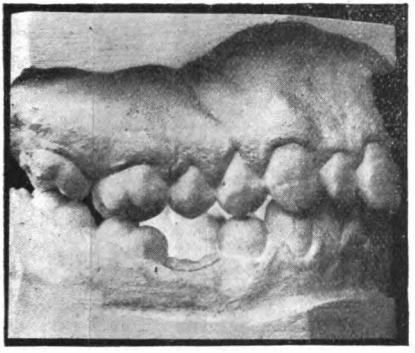

Fall V, Fig. 1.

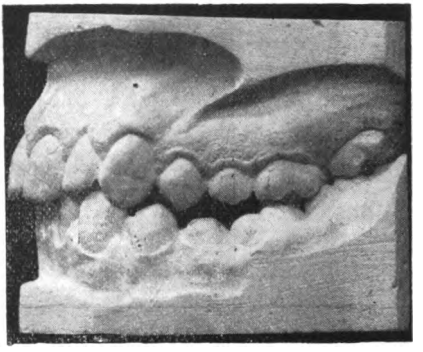

Fall V, Fig. 2.

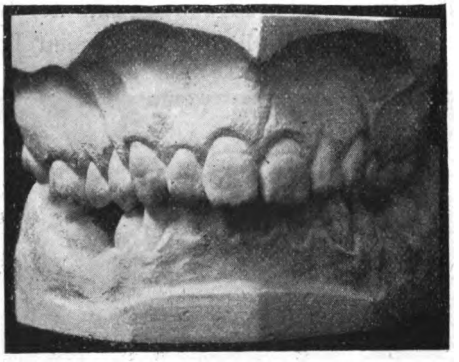

Fall V, Fig. 3.

nur, um den von einem vermeintlichen Spezialisten der Orthodontie den ängstlichen Eltern des Kindes gegebenen falschen Rat zu widerlegen. Ich hörte zufällig, dass dieser Spezialist als Einleitung für seine Behandlung den oberen linken Eckzahn extrahieren und unter Chloroformnarkose ein Segment des Alveolarfortsatzes zwischen den oberen mittleren Schneide-

Digitized by Google

zähnen entfernen wollte. Für die Notwendigkeit der Extraktion des Eckzahnes, sowie für die Notwendigkeit, Patienten durch den Vorschlag der Entfernung eines Knochensegmentes in

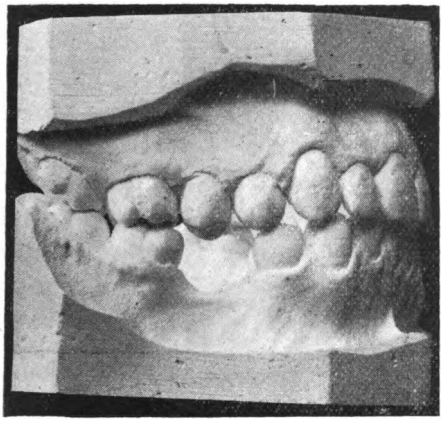

Fall V, Fig. 4.

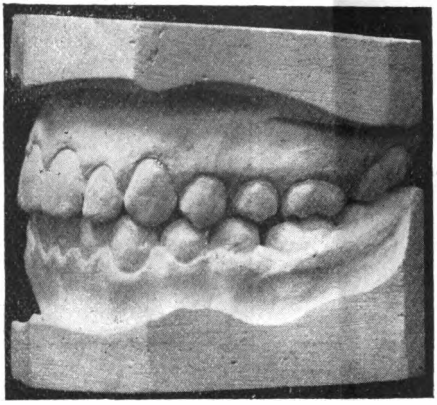

Fall V, Fig. 5.

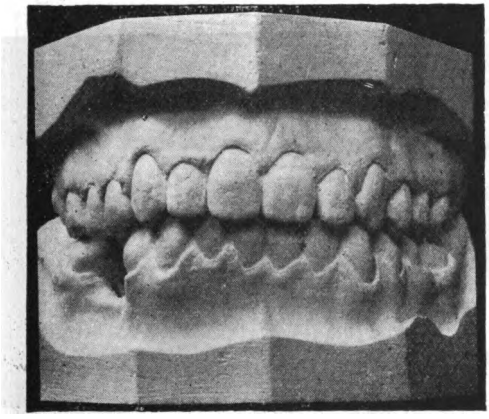

Fall V, Fig. 6.

Narkose so zu ängstigen, bin ich ausserstande, eine plausible Erklärung abzugeben, geschweige denn, dass ich mich ernstlich über die Beweggründe zu einer so irrationellen Behandlungsweise auslassen würde.

Digitized by Google

Ich will dieses Thema verlassen und meine Leser nur bitten, zu berücksichtigen, was für Behelfe uns für die Korrektion

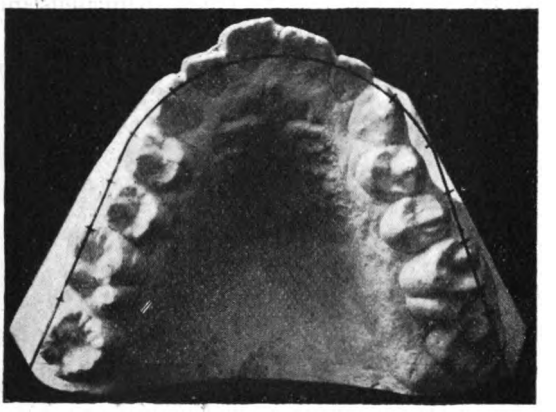

Fall V, Fig. 7.

von Stellungsanomalien zur Verfügung stehen und dann zu beurteilen, ob es ein geringeres Verbrechen wäre, einen schön

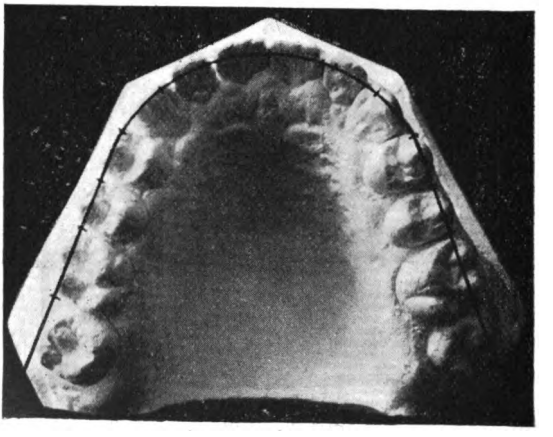

Fall V, Fig. 8.

geformten Zahnbogen (Fall VI, Fig. 4, 6 und 9) durch Extraktion des linken oberen Eckzahnes zu verstümmeln, als wenn derselbe Zahn aus dem Zahnbogen (Fall VI, Fig. 1, 3 und 7)

Digitized by Google

extrahiert worden wäre. Zu bedenken ist ferner, dass der Fall zur Klasse I gehört, bei der das mesio-distale Verhalten der Zahnbögen normal ist und dass, wenn ein Zahn aus einem der Bögen entfernt wird, eine nicht wieder zu korrigierende Inharmonie verursacht wird. Ferner ist zu bedenken, dass, da das mesio-distale Verhältnis der Zahnbögen normal ist, derselbe schöne Erfolg, der in diesem Falle bald erreicht sein wird, auch ohne die letzten Errungenschaften der modernen Orthodontie hätte erreicht werden können. Ich will auch auf die Tatsache aufmerksam machen, dass, entsprechend dem Diagramm (Fall VI, Fig. 7), der linke obere Eckzahn, wenn genügend verlängert, seine richtige Stellung im Zahnbogen einnimmt.

Der Vorgang bei der Behandlung dieses Falles ist nicht unähnlich dem in Fall I beschriebenen, nur dass die intermaxillaren Ligaturen zur Zurückbringung der oberen mittleren Schneidezähne in die Reihe und nicht zur Verschiebung der Bögen in mesio-distaler Richtung Verwendung finden.

Für die Leser, welche diesem Aufsatze aufmerksame Beachtung geschenkt haben, ist es klar, dass, wenn die Grundprinzipien der modernen Orthodontie richtig angewandt werden, die Korrektur eines scheinbar komplizierten Falles von Stellungsanomalie nicht schwieriger ist, als die eines einfachen. Die Hauptfrage ist jetzt nur nach der Zeit, die zur Erzielung voller Harmonie in der Okklusion und in der Form der Zahnbögen erforderlich ist.

Fall VII ist ein anderer typischer Fall und gehört zur Klasse II, Abteilung 1. Er wurde vor ungefähr 6 Jahren beendet. Die Disharmonie in der Okklusion dieses Falles wurde durch Vorwärtsschieben der unteren Zähne von distalen zu normalen Verhältnissen, und zwar durch Vorwärtsbringen des Unterkiefers korrigiert und ich bringe diesen Fall jetzt vor, um zu zeigen, wo ich mich in meinem Urteil bei der Formation der Zahnbögen irrte, wie dies durch die Anlegung des Diagrammes (Fall VII, Fig. 4) ersichtlich ist. Da dieser Fall durch Vorwärtsbringung des Unterkiefers korrigiert wurde, so wurden die

Digitized by Google

oberen Molaren nicht distalwärts bewegt und zeigt daher das Diagramm (Fall VII, Fig. 3) ungefähr die Stellung der ersten Molaren, die sie einnehmen würden, wenn der Bogen in der Gegend der Molaren zu normalen Verhältnissen gedehnt worden wäre.

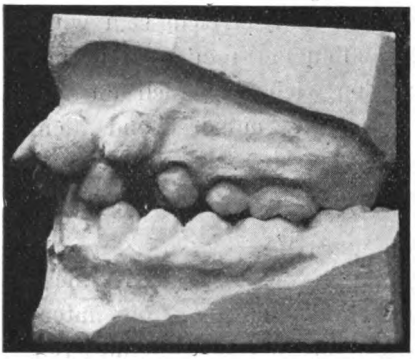

Fall VI, Fig. 1.

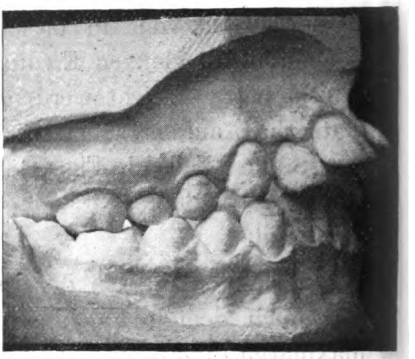

Fall VI, Fig. 2.

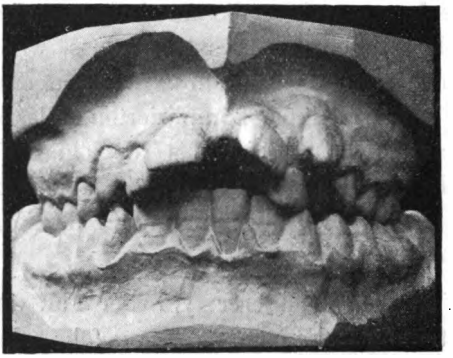

Fall VI, Fig. 3.

Die Korrektur der mesio-distalen Disharmonie der Kiefer und Zahnbögen durch Vorbringen des Unterkiefers en masse, um hierdurch eine Verschönerung in den ästhetischen Linien des Gesichtes herbeizuführen, bildete schon oft den Gegenstand heftiger Kontroversen und trotzdem sind einzelne Fragen, die sich auf die physiologischen Veränderungen an den anatomischen,

Digitized by Google

hierbei in Betracht kommenden Teilen beziehen und die diese Behandlungsart begleiten müssen, noch immer ungelöst.

Werden auch die Prinzipien als zu Recht bestehend anerkannt, so glaube ich doch, dass die Methode, die ich vor einigen Jahren verteidigte, insoferne richtig ist, dass es höchst-

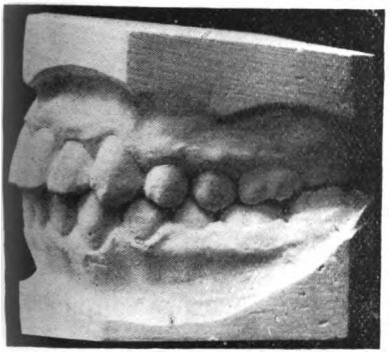

Fall VI, Fig. 4.

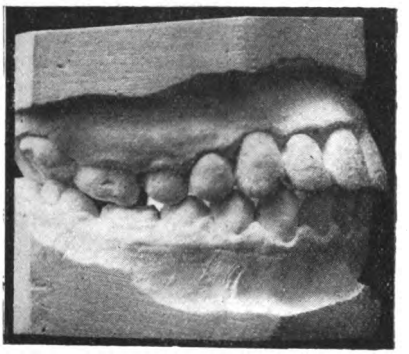

Fall VI, Fig. 5.

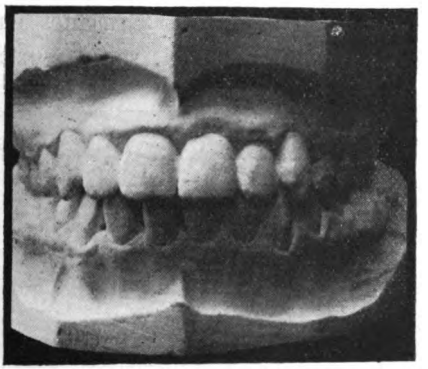

Fall VI, Fig. 6.

wahrscheinlich ist, dass meine zu jener Zeit gezogenen Schlussfolgerungen bezüglich der Veränderungen im temperomaxillaren Gelenk, die notwendigerweise auftreten müssen, soll der Unterkiefer dauernd in der vorgeschobenen Stellung bleiben und diese normal und natürlich erscheinen lassen, im allgemeinen richtig waren. Doch erforderte diese Methode eine so lang-

Digitized by Google

wierige Behandlung, dass sie jetzt tatsächlich veraltet ist. Aus den Beobachtungen, die seit der Zeit, da die Möglichkeit gegeben wurde, alle Zähne zu normaler Okklusion zu bringen,

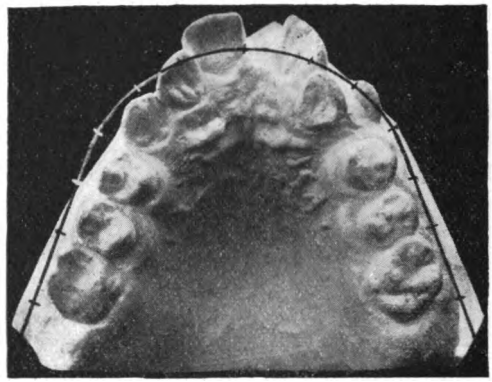

Fall VI, Fig. 7.

gemacht wurden, ist ganz entschieden zu ersehen, dass, möge auch die ausdrucksfähige Partie des Gesichtes eine kleine Unvollkommenheit der Gleichmässigkeit, sei es nun in der Stellung

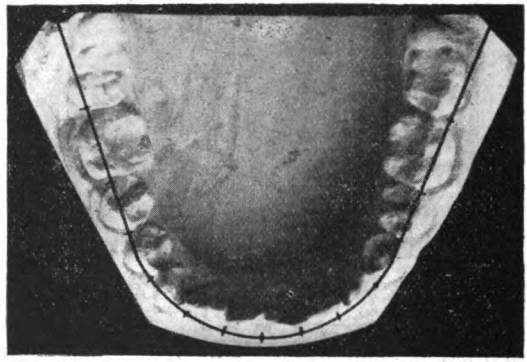

Fall VI, Fig. 8.

des Kinnes oder anderswo, zeigen, dass die Herbeiführung richtiger Okklusion in jugendlichem Alter der Natur günstige Gelegenheit gibt, jede früher daselbst bestandene Ungleichmässig-

Digitized by Google

keit so auszugleichen und zu verändern, dass dieselbe sich im Laufe der Zeit, ohne Ausnahme, zu der für diesen Typus charakteristischen Gleichmässigkeit und Proportion entwickeln wird.

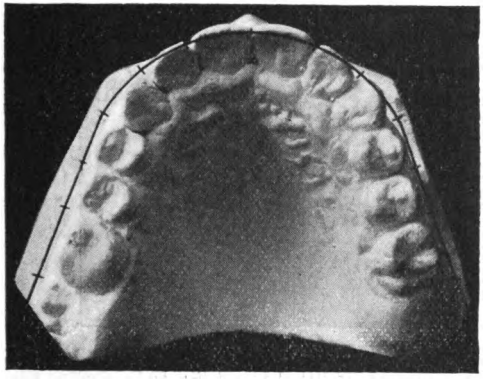

Fall VI, Fig. 9.

Diese Beobachtungen dienen eher dazu, die Ansicht zu bestätigen, dass die moderne Orthodontie zur Korrektion einfacher Fälle der Klasse II nicht, wie es kürzlich gefordert wurde, eine Vor-

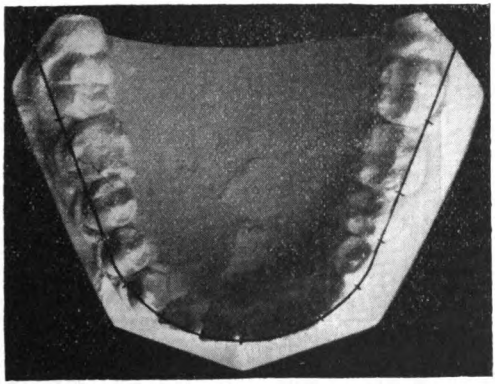

Fall VI, Fig. 10.

schiebung des Unterkiefers verlangt; es ist nun meine Absicht, zu zeigen, dass es, trotz aller Wahrscheinlichkeit, in bestimmten, in Uebereinstimmung mit den Prinzipien moderner Orthodontie

Digitized by Google

behandelten Fällen fraglich ist, so hergestellte Beziehungen dauernd zu erhalten. Indem ich dies erkläre, wünsche ich nicht der Ansicht Raum zu geben, als ob es inkorrekt oder unmöglich

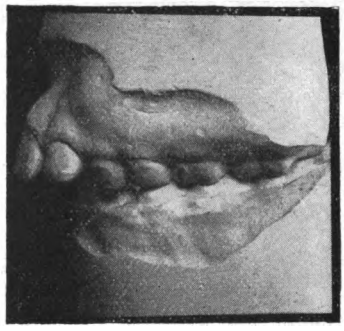

Fall VII, Fig. 1.

wäre, in speziellen Fällen durch Vorschieben des Unterkiefers die ästhetischen Proportionen wieder herzustellen, in jenen speziellen Fällen, in denen die zurückgebliebene Entwicklung

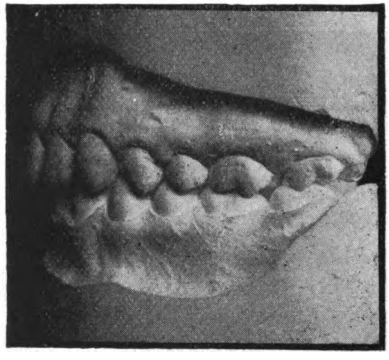

Fall VII, Fig. 2.

des Unterkiefers eine derartige Disharmonie in den Linien des Gesichtes verursacht, dass dadurch die Gleichmässigkeit der Gesichtszüge dieser speziellen Type, zu welcher der Fall gehört, eine schwere Beeinträchtigung erleidet.

Digitized by Google

Früher musste der Patient bei der Korrektion solcher Fälle, wie in Fall VII, nachdem die Zähne in ihre richtige

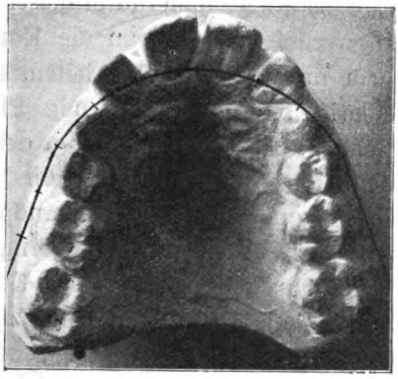

Fall VII, Fig. 3.

Stellung gebracht waren, eine Platte tragen, die den Gaumen deckte und mit der nur die vorderen unteren Zähne in Berührung kamen. Diese Platte musste so lange getragen werden,

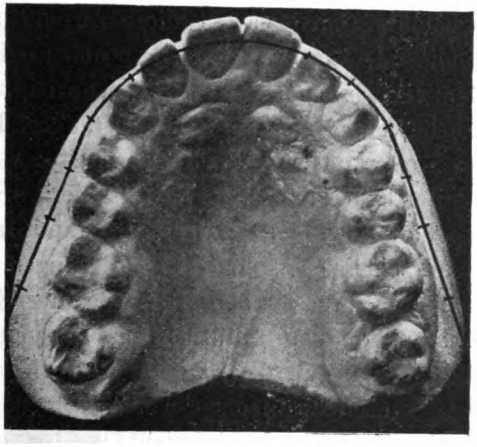

Fall VII, Fig. 4.

bis sich die Backenzähne durch ihr natürliches Wachstum soweit verlängert hatten und die Fläche der Okklusion derart war, dass der untere Zahnbogen, wenn der Kiefer nach vorne

Digitized by Google

gebracht wurde, normal oder so normal als möglich mit dem oberen artikulieren konnte. War einmal diese neue Okklusion erreicht, so musste der Kiefer dauernd in dieser vorgeschobenen Stellung erhalten werden; denn wenn die Kondylen die Möglichkeit hätten, vor und rückwärts zu gleiten, so würde an der Eminentia articularis nie die Veränderung Platz greifen, die eine bleibende ästhetische Verschönerung des Gesichtes zur Folge hätte. Wenn die Zähne in Okklusion blieben, so wäre der Gesichtsausdruck vom künstlerischen Standpunkt verbessert.

Doch beim Lachen oder selbst beim geringsten Nachlassen der Spannung der Muskeln würden die Kondylen in ihre natürliche Stellung in die Fossa glenoidalis zurücktreten und die einzige Veränderung, die Platz greifen würde, wäre eine kompensierende, an dem bei vorgeschobenem Kiefer vorhandenen Berührungspunkte zwischen Kondylen und Eminentia articularis. Der Teil des Kondylenkopfes, der bei stattfindender Okklusion der Zähne auf die Eminentia articularis zu ruhen kommt, wird abgeflacht. Meine, an Schädeln, an denen ein solcher Zustand durch natürliche Ursachen bedingt war, gemachten Beobachtungen, erhärten diese Ansicht ausser allem Zweifel. Beinahe alle, die die eben besprochene Behandlungsmethode übten, verwendeten ein Retentionsprinzip, das die Vor- und Rückwärtsbewegung der Kondylen gestattete. Um nun eine ständige und unveränderliche Verbesserung des Gesichtes zu erzielen, muss der Unterkiefer dauernd in seiner vorgeschobenen Stellung festgehalten werden, welcher Zustand in der Fossa glenoidalis wahrscheinlich solche Veränderungen hervorrufen würde, dass diese vorgeschobene Stellung der Kondylen im Laufe der Zeit vollkommen natürlich und normal erscheinen würde. Die Veränderungen, die in der Fossa glenoidalis stattfinden würden, wären wahrscheinlich dieselben, wie sie in jeder leeren Gelenkpfanne nach nicht wieder eingerichteter Verrenkung auftreten, indem die Tiefe der Gelenkpfanne durch Anlagerung neuen Knochengewebes in zentraler Richtung vermindert wird. Manche Orthodontisten behaupten, dass die mit einer solchen Behandlung einhergehenden physiologischen Veränderungen in einer leichten Knickung des Kiefers am Kiefer-

Digitized by Google

winkel oder am Halse der Kondylenknöpfchen zum Ausdruck kommen. Doch bei genauem Studium einer Anzahl von Schädeln wird es ersichtlich, dass derartige Veränderungen unwahrscheinlich sind.

Unmittelbar nach Einführung der intermaxillaren Ligatur zur Verschiebung der Zahnbögen in mesio-distaler Richtung und zur Korrektion der Fläche der Okklusion durch rasches Verlängern der rückwärtigen Zähne, machte ich mir die aus dieser elastischen Kraft erwachsenden Vorteile zu eigen und korrigierte eine Anzahl von Fällen, bei denen scheinbar eine zurückgebliebene Entwicklung des Unterkiefers vorhanden war und derselbe distal zu normalen Verhältnissen stand, durch rasche Verlängerung der rückwärtigen Zähne und Herstellung normaler Okklusion durch Vorschiebung des Unterkiefers, ohne die Zahnbögen zu verschieben. Doch war ich im Laufe der Zeit erstaunt, zu finden, dass bei einigen Fällen, trotzdem die Okklusion vollkommen richtig geblieben war, die Gesichtskonturen schliesslich erkennen liessen, dass der Unterkiefer wieder in seine frühere zurückgeschobene Stellung getreten war, und dass die eventuell erreichten Erfolge meiner Behandlung auch durch Distalschiebung des oberen und Mesialschiebung des unteren Zahnbogens, ohne Vorschiebung des Unterkiefers en masse hätten erreicht werden können. Ob nun der Unterkiefer dauernd in seiner vorgeschobenen Stellung erhalten wird oder die Kondylen genügend Spielraum haben, auf der Eminentia articularis vor- und rückwärts zu gleiten, jedenfalls muss man sich fragen, wieso bei der früheren, protrahierten Behandlungsmethode die Okklusion imstande war, die neu hergestellten Verhältnisse zu erhalten und wieso sie dies bei den jetzt angewandten, modernen Methoden nicht imstande ist. Eine sachgemässe Erklärung für diese Fragen findet man in dem Studium der für die Korrektion der Fläche der Okklusion angewandten Methoden.

Durch Anwendung der Bissplatte verlängerten sich die rückwärtigen Zähne durch eigenes Wachstum so weit, dass sie bei vorgeschobenem Unterkiefer richtig zur Okklusion kamen. Die so verlängerten Zähne waren in solidem Knochengewebe

Digitized by Google

des Alveolarfortsatzes eingebettet und so in den Stand gesetzt, der natürlichen Neigung der Muskeln, den Unterkiefer zurück in seine frühere Stellung zu bringen, erfolgreich Widerstand zu leisten. Wenn jedoch die rückwärtigen Zähne durch die intermaxillaren Ligaturen oder auf andere Weise rasch verlängert werden und alle zur Herstellung einer richtigen Formation beider Kiefer nötigen Kräfte gleichzeitig wirken, so sind die Zähne nach vollendeter Behandlung nicht in solides Knochengewebe eingebettet. Die Natur hatte noch nicht genügend Zeit gehabt, den Alveolarprozess zu genügend starker Entwicklung zu bringen und so es den Zähnen zu ermöglichen, den natürlichen Einflüssen, die Kondylen in ihre natürliche anatomische Stellung, in die Fossae glenoidales zurückzubringen, erfolgreich Widerstand zu leisten. Anstatt dass nun das Kiefergelenk sich in der Folge derart verändert, dass es mit der neugeschaffenen Stellung des Unterkiefers harmoniert, rückt derselbe allmählich in seine frühere Stellung zurück, während sich die Zähne des Oberkiefers ein wenig distalwärts, die des Unterkiefers ein wenig mesialwärts neigen.

Meine ersten diesbezüglichen Beobachtungen, dass die Zähne in bestimmten Fällen nicht imstande sind, den Unterkiefer, wie oben beschrieben, in seiner vorgeschobenen Stellung zu erhalten, datieren aus dem Jahre 1903. Andere Orthodontisten haben dieselben Beobachtungen gemacht. Trotz dieser Beobachtungen bezüglich der Unverlässlichkeit der Zähne, unter bestimmten unbeständigen Umständen neu hergestellte Verhältnisse zu erhalten, wünsche ich nicht, und ich wiederhole es noch einmal, der Ansicht Raum zu geben, dass es in bestimmten Fällen nicht ratsam ist, den Unterkiefer vorzuschieben, oder dass man bei diesen keine guten Resultate erzielen kann. Ich glaube nur annehmen zu dürfen, dass der Erfolg der Behandlung in diesen Fällen hauptsächlich von der Ausschaltung aller jener Bedingungen abhängt, die darauf abzielen, die Zähne zur Erhaltung der gewünschten ästhetischen Verhältnisse unbeständig zu machen.

Soeben habe ich drei extreme Fälle der Klasse II in meiner Behandlung, bei denen der Unterkiefer zur Verbesserung

Digitized by Google

der Harmonie des Gesichtes vorgeschoben wurde und ich bin sicher, dass die Resultate fraglos zufriedenstellende sein werden. Einer dieser Fälle betrifft eine junge Dame, die sich schon geraume Zeit vor Beginn der Behandlung zur Verbesserung dieser ihrer Entstellung angewöhnt hatte, den Unterkiefer so weit nach vorne gerückt zu halten, dass die unteren vorderen Zähne tatsächlich mit den oberen in Kontakt kamen, welche Stellung die Bildung eines offenen Bisses in den rückwärtigen Partien der Zahnbögen zur Folge hatte. Der Unterkiefer nahm scheinbar nur während des Kauaktes eine distale Stellung ein und, so weit ich feststellen konnte, schien es nur freier Wille

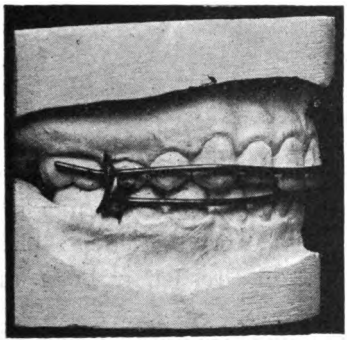

Fig. I.

der Patientin zu sein, den Unterkiefer distal zu bewegen, so dass die Kondylen ihre normale anatomische Stellung in den Fossae glenoidales einnahmen. Dies ist der einzige Fall, bei dem ich einen solchen Zustand beobachten konnte und habe ich auch Ursache anzunehmen, dass solche Fälle eine seltene Ausnahme sind.

Es ist höchst wahrscheinlich, dass in nächster Zukunft einige jetzt noch offene Fragen bezüglich der physiologischen Veränderungen, die durch die Vorschiebung des Unterkiefers zur Verbesserung der ästhetischen Harmonie des Gesichtes hervorgerufen werden, durch die Resultate der jetzt unausgesetzt durchgeführten diesbezüglichen Arbeiten eine zufriedenstellende und entscheidende Antwort erhalten werden.

Digitized by Google

Der erfahrene Orthodontist findet bei der Korrektur der Stellungsanomalien der Zähne keine Schwierigkeiten, doch die Frage der Retention ist ein Problem, das die Geschicklichkeit und die Geduld, selbst des Erfahrensten, oft auf harte Proben



Fig. K.

stellt. Der Retentionsapparat, den ich jetzt immer gebrauche, ist das aus meiner vieljährigen Erfahrung in der Orthodontie gewonnene Resultat, und auch in jenen zahlreichen Fällen, wo die Patienten ferne von Dresden wohnen und ich nach be-

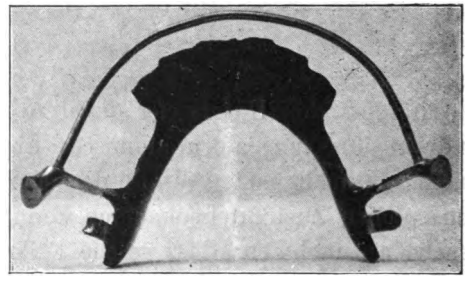

Fig. L.

endeter Behandlung und Anlegung des Retentionsapparates in vielen Fällen oft monatelang nicht Gelegenheit habe, mich persönlich von dem jeweiligen Zustand zu überzeugen. Einzelne Fälle kommen überhaupt nicht wieder. Wegen dieser Umstände habe ich es nicht für praktisch gefunden, die Zähne mit irgend einer Form von fixem Retainer festzuhalten, schon wegen der

Digitized by Google

Möglichkeit irgend eines unvorhergesehenen und unangenehmen Zwischenfalles, der bei dieser Art von Retention vorkommen kann. Ein Retentionsapparat soll einfach in seiner Konstruktion, allgemein anwendbar in seiner Anpassungsfähigkeit sein und soll drei wichtige Eigenschaften besitzen. Vor allem muss er jede Veränderung der Stellung eines einzelnen Zahnes, wie der Zähne im ganzen verhindern, ferner muss er das mesio-distale Verhältnis der Bögen zueinander aufrecht erhalten und drittens darf keine Veränderung in der Fläche der Okklusion stattfinden.

Fig. I, K und L zeigen die Form eines Retentionsapparates, der diese Eigenschaften besitzt. Man ersieht aus Fig. K und L, dass dieser Apparat die Zähne einzeln und im ganzen in ihrer richtigen Stellung hält und dass die an der buccalen Seite sich befindenden Ausläufer (Fig. I) dazu dienen, das mesio-distale Verhalten der Zahnbögen zu erhalten. Die Fläche der Okklusion ist hergestellt und wird richtig dadurch erhalten, dass die unteren vorderen Zähne auf die obere Kautschukplatte unmittelbar hinter die oberen Frontzähne zu beissen kommen. Der Kautschuk ist nur mit den sechs oberen und unteren Frontzähnen in Kontakt und ist von den Bicuspidaten und Molaren weggeschnitten (Fig. K und L), um diesen Zähnen die Möglichkeit zu geben, in vollkommen richtige Okklusion zu treten. Der distale Teil der unteren Platte ist durch kleine Häkchen, die in der lingualen Grube des unteren ersten Molars ruhen (Fig. L), verhindert, sich zu senken. Ich benütze diesen Apparat seit einer Reihe von Jahren und hat mich derselbe so vollkommen zufrieden gestellt, dass ich der Frage der Retention keine weiteren Betrachtungen mehr widme. Fig. M, N, O und P zeigen meine letzten Aenderungen an diesem Apparat. Der Retainer, wie er in Fig I, K und L abgebildet ist, wurde gleich nach Entfernung des Regulierungsapparates angelegt und, nachdem die Zähne sich etwas gefestigt hatten, durch den Metallretainer ersetzt.

Ich gebrauchte diesen Metallretainer durch 6 Monate und er besitzt vor dem in Fig. I, K und L abgebildeten mannigfache Vorteile. In Fällen, in denen die bleibenden Zähne noch

Digitized by Google

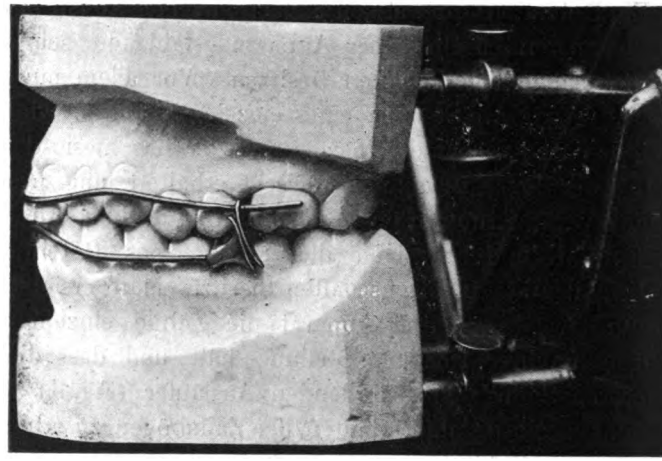

Fig. M.

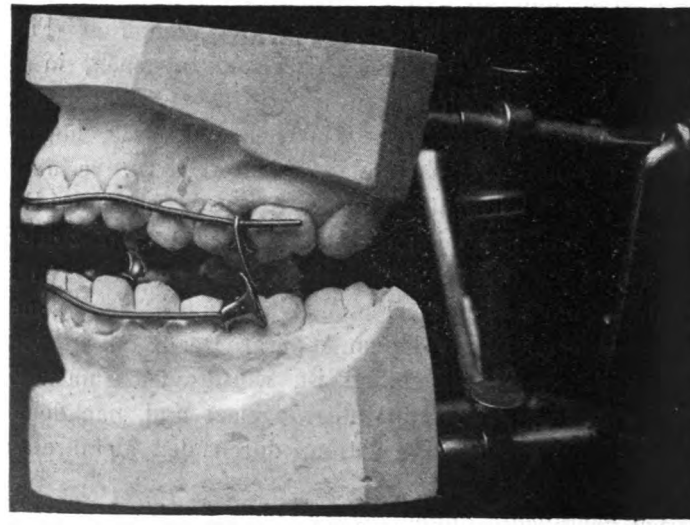

Fig. N.

Digitized by Google

nicht durchgebrochen sind, ist der Retentionsapparat (Fig. I, K und L) zu empfehlen. Nachdem ich dieses System durch Jahre erprobt habe, bin ich überzeugt, dass es durch alle

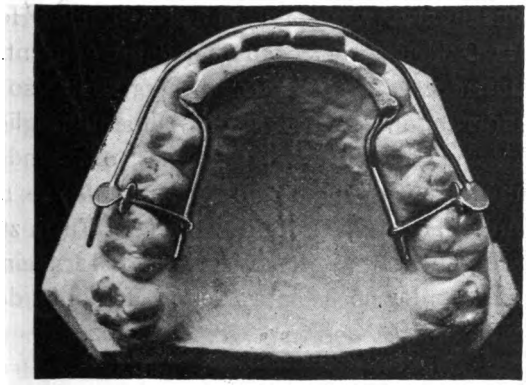

Fig. O.

seine mit demselben verbundenen Vorteile das lang empfundene Bedürfnis nach einem allgemein anwendbaren System der Retention in weit höherem Masse erfüllt, als jedes andere in der

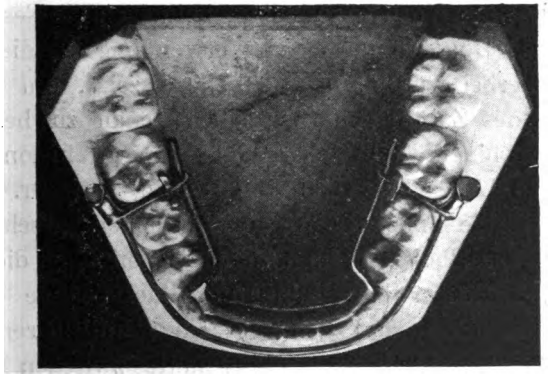

Fig. P.

Orthodontie bekannte System. Dieser einfache Apparat kann umgeändert werden, um allen speziellen Erfordernissen zu entsprechen.

Digitized by Google

Patienten, die ich nicht kontrollieren kann, bekommen ein Duplikat des Retentionsapparates mit. Von Zeit zu Zeit senden sie mir den in Stents genommenen Biss, nach dessen Modellen ich den jeweiligen Zustand der Okklusion entnehme. Der Retentionsapparat wird noch einige Zeit nach Herstellung vollkommener Okklusion getragen und dann entfernt. Ist einmal vollkommen normale Okklusion hergestellt, so ist jede weitere Veränderung in der Stellung der Zähne unmöglich, da die normale Okklusion, der natürliche Retainer, unveränderlich ist.

Ich habe versucht, in diesem kurzen Aufsatze alles, was sein umfassender Titel andeutet, in gedrängter Form zu bringen und vom praktischen Standpunkte meinen Lesern eine detaillierte Beschreibung der höchstentwickelten Methoden der Orthodontie zu liefern.

Nachdruck nur mit Zustimmung des Autors gestattet.

Eine genaue Methode in der Orthodontie.[1]

Von Prof. *C. A. Hawley*, D. D. S., Columbus, Ohio.

Auf dem vierten internationalen zahnärztlichen Kongress in St. Louis, Mo., hatte ich die Ehre, vor der Abteilung für Orthodontie einen Vortrag zu halten, betitelt: „Die Festsetzung des normalen Bogens und seine Verwendung für die Orthodontie". Hierbei wurde eine Methode gezeigt, um vor der Aenderung des Zahnbogens denselben genau zu bestimmen oder im vorhinein die neue Linie der Okklusion festzustellen. Die Linie der Okklusion wurde von Dr. Angle definiert als „die Linie des grössten normalen, geschlossenen Kontaktes". Dieselbe geht im unteren Bogen über die Höhen der buccalen Höcker der Mahl- und Backenzähne und die Schneiden der Eck- und Schneidezähne; im oberen Bogen wird dieselbe gefunden längs des Einschnittes zwischen buccalen und lingualen Höckern der Mahl- und Backenzähne und über den lingualen Oberflächen der Eck- und Schneidezähne, un-

[1] Vortrag, gehalten in dem New-York Institute of Stomatology am 4. April 1906. Veröffentlicht in dem „Journal of the allied Societies", July 1906. Mit Zustimmung des Autors übersetzt.

Digitized by Google

gefähr ein Drittel dieser Oberflächen entfernt von den Schneiden. Die erwähnte Methode, welche den Gegenstand meines Vortrages bildete, verlegt diese Linie der Okklusion direkt in den unteren Bogen. Im oberen Bogen wird eine Linie bestimmt, gehend durch die Höhen der buccalen Höcker der Mahl- und Backenzähne und die Schneidekanten der Schneide- und Eckzähne, und von dieser Linie ist die Linie der richtigen Okklusion leicht zu finden. In jedem Falle bestimmt die Linie die Form, die Tiefe und die Länge des Bogens.

Gelegentlich meines früheren Vortrages und seit dieser Zeit wurden Befürchtungen laut, dass, wenn man in die Orthodontie einen mathematisch und geometrisch ausgedachten Plan bringe, man die künstlerische Beurteilung beschränke oder ausscheide und dass die Methode keinen Platz lasse für die Beurteilung der Veränderung der Form des Bogens, um den Anforderungen der verschiedenen Typen zu entsprechen.

Diese Befürchtungen und Einwände haben zu einem Missverständnisse geführt in bezug auf die Dehnbarkeit der Methode in ihrer Anwendung. In diesem Vortrage wünsche ich einiges zur Klärung bei der Demonstration der Methode beizufügen und in Erwiderung der oben gemachten Einwürfe will ich die Behauptung aufstellen, dass diese Methode, weit entfernt, die Beurteilung der künstlerischen Erfordernisse in der Orthodontie irgendwie zu hindern, die wertvollsten Grundsätze festlegt und die wichtigste Basis gibt, auf welcher künstlerische Resultate in der Orthodontie erreicht werden müssen, und statt die Verschiedenheiten des Bogens, die den verschiedenen Typen entsprechen, zu beschränken, bildet sie den einzigen sicheren Führer für diese Abweichungen.

Der mathematische Ausdruck des Gebisses ist im Zahnschluss und in der Form des Bogens, in der Linie der Okklusion, enthalten. Der normale Zahnschluss wurde von Dr. Bonwill beobachtet und von Dr. Angle zur Basis der modernen Orthodontie gemacht. Da bleibt keine Frage offen bezüglich der normalen und wünschenswertesten Okklusion oder des Wunsches auf möglichste Herstellung und Bewahrung derselben.

Digitized by Google

Die ideale Form des Bogens ist mit einiger Schwierigkeit festgesetzt worden und wir geben zu, dass nicht für alle Fälle ein idealer Bogen vorhanden ist.

Dr. A. H. Thompson hat ausgedehnte Beobachtungen der Bogenform bei den verschiedenen Rassen gemacht und

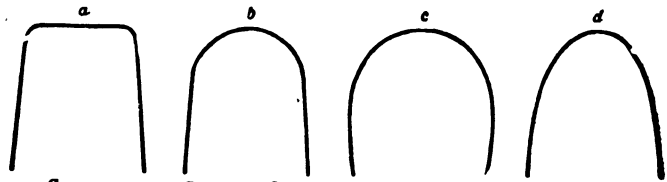

The main types of the dental arch

Fig. 1.

gibt uns die folgenden typischen Formen: „Die eckige Form" (Fig. 1 *a*), sagt er, „wird gewöhnlich gefunden bei Personen von stark knochiger Konstitution und schottischer oder irischer Abstammung, d. i. gallischer Herkunft. Der Bogen mit „abgerundeten Ecken" (Fig. 1 *b*) wird gefunden bei wohl entwickelten Amerikanern. Der „runde Bogen" (Fig. 1 *c*) ist ganz charakteristisch für gewisse Rassen, und zwar für die kurzköpfigen Süddeutschen. Der „abgerundete V-förmige Bogen" (Fig. 1 *d*) gehört der Schönheit und wird am meisten beobachtet bei den Frauen der lateinischen Rassen."

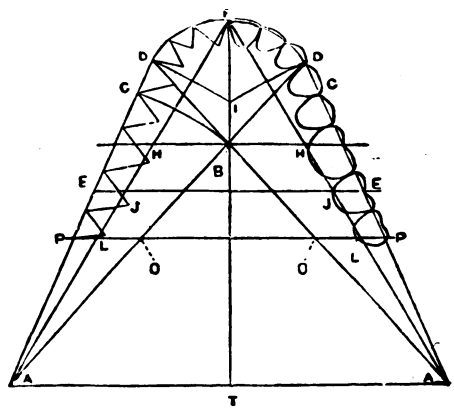

Fig. 2.

Digitized by Google

Dr. Bonwill untersuchte, wie er in seinem Werke „Ueber die Artikulation der Zähne“ angibt, 4000 Gebisse an lebenden Personen und 6000 Schädel und stellte auf Grund dieser Beobachtung einen Bogen fest, der auf dem gleichseitigen Dreiecke basiert und den gut entwickelten Zahnbögen konform befunden wurde. Dieser Bogen (Fig. 2) ist nicht genau die Form einer der von Dr. Thompson gezeigten Typen, er scheint aber eine Kombination des Bogens mit abgerundeten

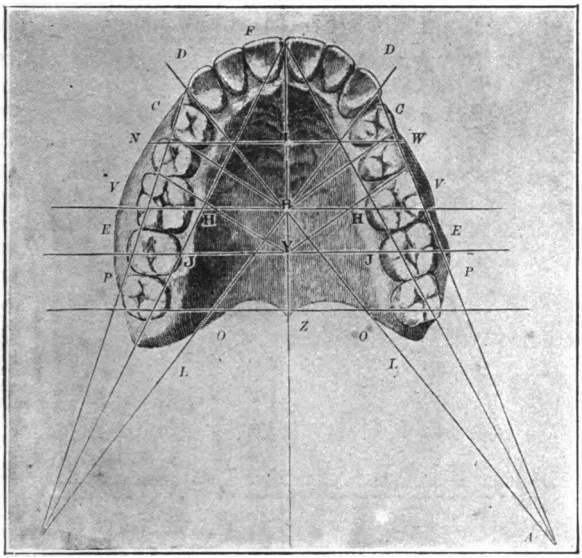

Fig. 3.

Ecken und des abgerundeten V-förmigen Bogens zu sein, was ganz natürlich ist, wenn wir bedenken, dass Dr. Thompson verschiedene Rassentypen vorführt und Dr. Bonwill ein Ideal von den best entwickelten Gebissen auswählt. Dieser Bonwillsche Bogen ist ganz ähnlich dem in Dr. Blacks „Dental Anatomy“ gezeichneten typischen Zahnbogen (Fig. 3) und dem „Text Book of Prosthetic Dentistry“ von Essig entnommen.

Während Dr. Bonwills Bemühungen hauptsächlich darauf gerichtet waren, sein Prinzip für die Aufstellung künstlicher Zähne zu verwerten, schien er doch deren Wichtigkeit

Digitized by Google

für die Orthodontie zu würdigen, denn er sagt: „Das Studium dieser Gesetze wird Sie belehren über die wahre Wissenschaft in der Regulierung von unregelmässiger Zahnstellung.“ Und wenn sein Werk tatsächlich die richtigen Prinzipien der natürlichen Bewegung der Kiefer zeigt, und dies scheint ohne Frage, so muss eine Wissenschaft der Orthodontie, welche nach einem grossen und umfassenden Werke zielt, diese Prinzipien aufnehmen

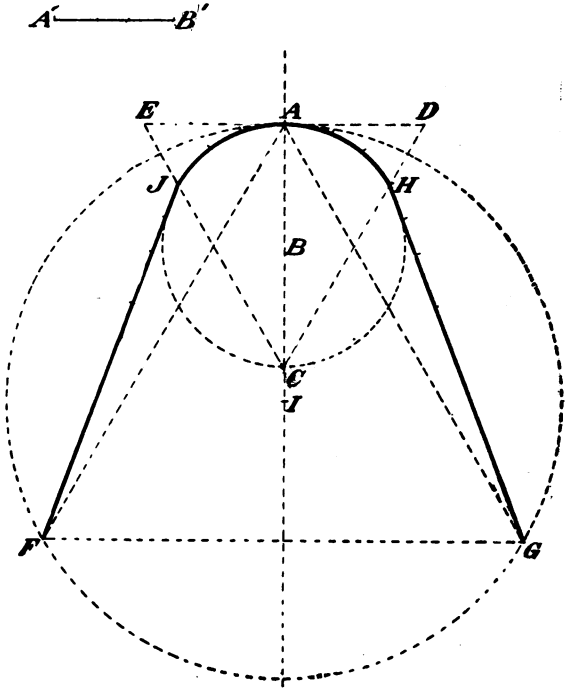

Fig. 4.

und muss an den lebenden Kiefern die Bedingungen erzeugen, welche die normalen Bewegungen möglich machen, durch Erzeugung einer normalen Okklusion und dadurch, dass die Grösse und Form des Bogens mit der Grösse der Zähne und der wahrscheinlichen Weite zwischen den Kondylen in Uebereinstimmung gebracht wird.

In Fig. 4 haben wir Dr. Bonwills geometrische Figur, ein gleichseitiges Dreieck AFG (eingezeichnet in einen Kreis),

Digitized by Google

dessen Basis FG die Entfernung zwischen den Kondylen darstellt, welche von 3 bis 5 Zoll variiert. Demgemäss sind im künstlichen Gebiss die Eck- und Schneidezähne in dem Bogen des Kreises $AJCH$ angeordnet, dessen Grösse verschieden ist nach der Grösse der Zähne, welche für den Fall nach dem Urteil des Operateurs ausgewählt sind.

Wenden wir dieses Prinzip auf die Orthodontie an, wo uns die Grösse der Zähne und mit deren Breite der Durchmesser des Kreises $AJCH$ gegeben ist, so müssen wir das Verfahren umdrehen und eine Beziehung zwischen diesem Kreise und dem gleichseitigen Dreiecke AFG oder dem Kreise,

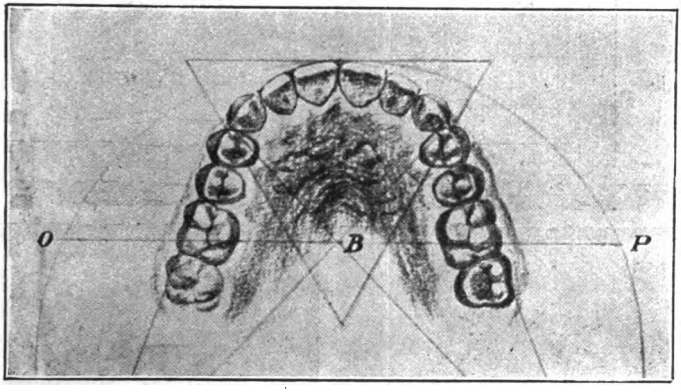

Fig. 5.

in welchem dieses eingezeichnet ist, finden. Eine solche Beziehung konnte ich in Dr. Bonwills Schriften nicht finden. Man findet sie aber in dem Dreiecke EDC, dessen Spitze beim Punkte C auf dem Durchmesser des Kreises $AJCH$ liegt, dessen Basis eine Tangente desselben Kreises bei A darstellt; die Seiten sind durch die Punkte J und H gezogen, welche mit dem Radius von A aus auf dem Kreise bestimmt sind.

Um das Diagramm zu konstruieren, nimmt man den Radius des Kreises $AJCH$, der gegeben ist durch die kombinierte Breite des grossen und kleinen Schneidezahnes und des Eckzahnes in der Linie $A'B'$. Mit dem Radius AB beschreibt man auf der Linie AC, welche der Durchmesser des Kreises wird, den Kreis $AJCH$

Digitized by Google

und markiert vom Punkt A aus mit dem Radius H und J. Wir haben so den Kreisbogen, auf dem die sechs Frontzähne aufgestellt werden, wissen aber nichts von der Grösse des Dreieckes AFG. Von C aus zieht man die Linien CE und CD über H und J hinaus; eine Tangente des Kreises durch A

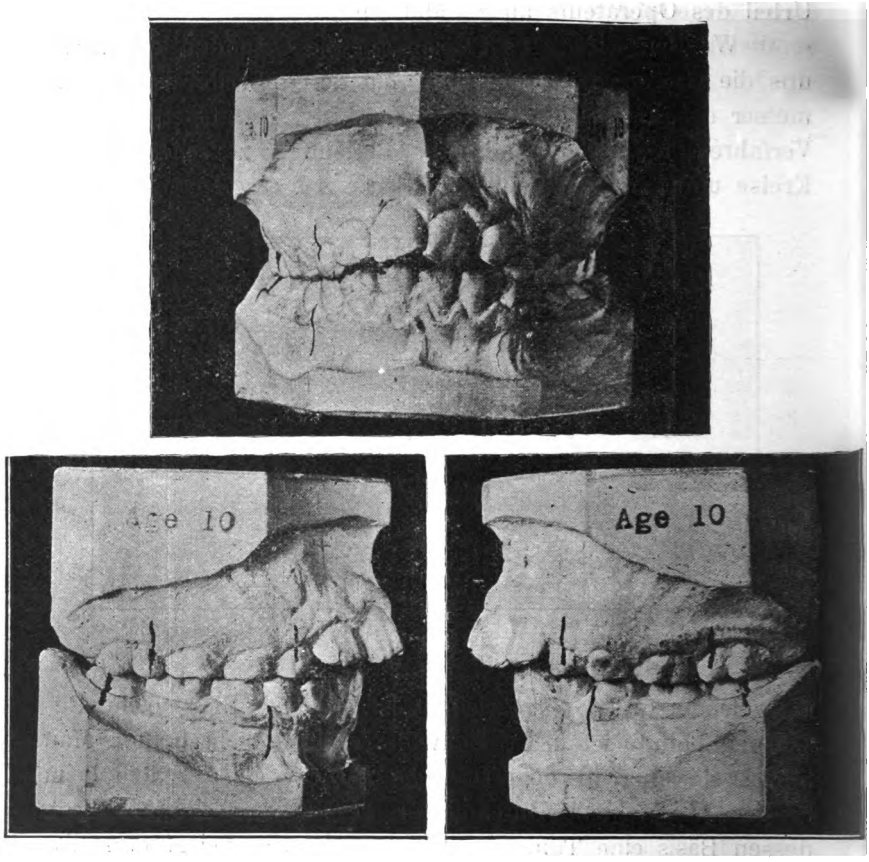

Fig. 6.

schneidet die Linie in E und D, so entsteht ein gleichseitiges Dreieck ECD. Man nimmt eine Seite dieses Dreieckes als Radius, bestimmt von A aus auf der Linie AJ den Mittelpunkt und zeichnet den grossen Kreis AFG. Trägt man den Radius sechsmal auf dem Umfang auf und verbindet die ungeraden

Digitized by Google

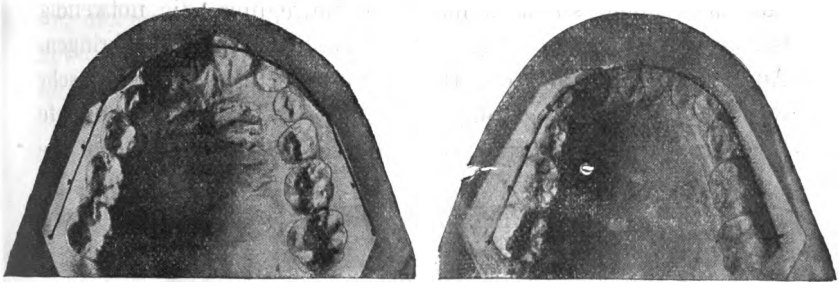

Fig. 7.

Punkte, so bekommt man das Dreieck *A F G*. Zieht man dann die Linien *F J* und *G H*, so bekommt man die gewünschte Figur, auf der man die Breite der Zähne, wie man sie im Munde findet, aufträgt.

Die Zähne können alle gezeichnet werden, wie Fig. 5 zeigt und wie ich es zuerst ausführte oder es wird nur ein Bogen benützt. Die frühere Methode war für mich von grossem Vorteil, weil sie einen besseren Ueberblick über die vollendete Arbeit gab.

Meine gegenwärtige Methode zeigen folgende Fälle: Klasse II, Div. I, Alter 10, wovon Fig. 6 die Vorder- und Seitenansicht zeigt. Die Milchmahlzähne und Eckzähne sind vorhanden. Die Methode, diesen Bogen zu bestimmen, werden wir später besprechen. Fig. 7 zeigt die Kauflächen der oberen und unteren Zahnreihe. Der Bogen ist übertragen auf ein Stück durchscheinendes Zelluloid und setzt man dies in richtiger Position

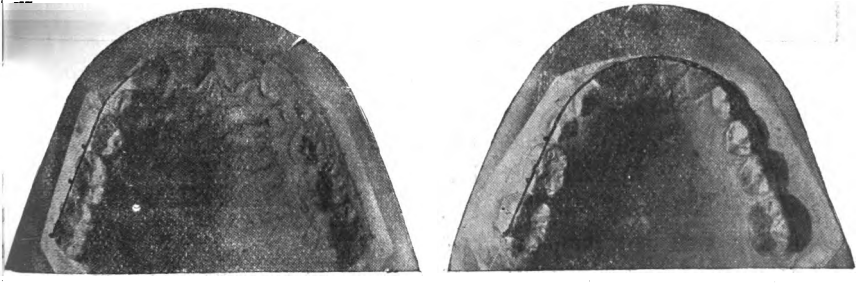

Fig. 8.

Digitized by Google

auf das Modell, so kann man jede Bewegung, die notwendig ist, den Fall zu korrigieren, ganz genau zu Gesicht bringen. Auch die Verkürzung des Bogens zeigt sich und dies ist sehr wichtig bei der Berechnung des Effektes, den die proponierte Bewegung im Gesichtsausdrucke hervorbringt. Ich möchte Sie

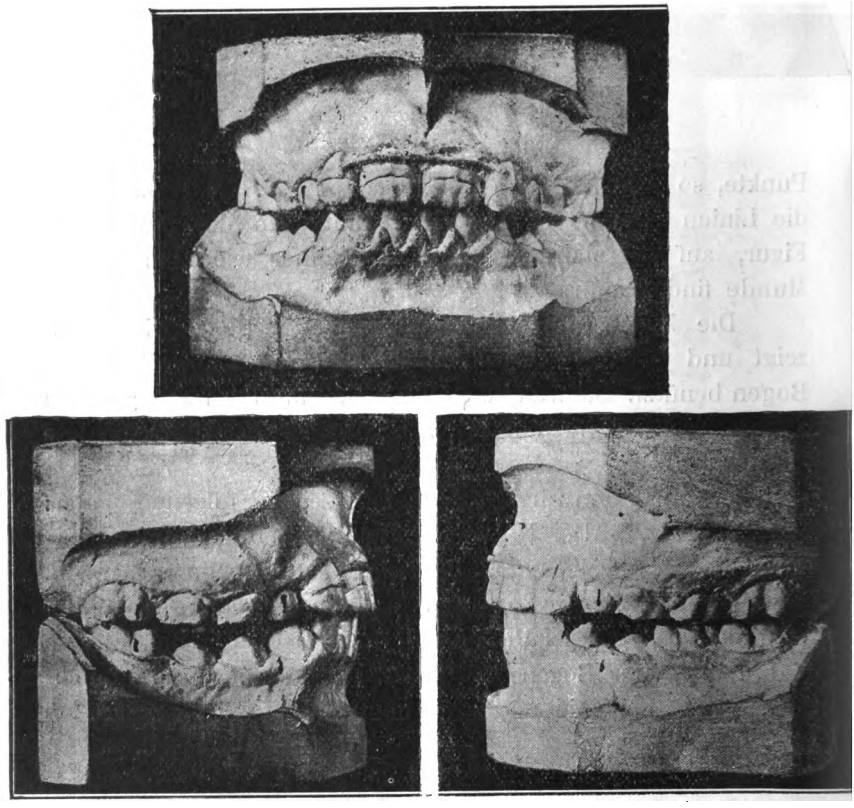

Fig. 9.

hier aufmerksam machen auf die geringe Ausdehnung, die im Unterkiefer angezeigt ist, im Vergleich mit dem Oberkiefer. In dieser Art der Fälle zeigt es sich, dass die Enge des Oberkiefers den Unterkiefer nach rückwärts gedrückt hat und dass die Ursachen, welche die Enge bewirken, diesen Effekt im Unterkiefer nicht erreichen; derselbe nimmt daher eine distale Position

Digitized by Google

ein, um eine bequeme Okklusion zu erreichen. So sind die Kondylen in eine abnorme Position in die Fossa glenoidalis zurückgedrängt. Dafür spricht auch die Tatsache, dass, wenn der obere Bogen erweitert ist, der untere sehr leicht vorwärts kommt und niemals mehr mesio-distale Retention braucht, als durch die Höcker der Mahlzähne geboten wird. Diese Tatsache drängte sich mir auf beim Studium von Fällen dieser Art mit dem Diagramm. Das Diagramm wird gebraucht bei einem behandelten Fall als eine konstante Marke für die Bewegung,

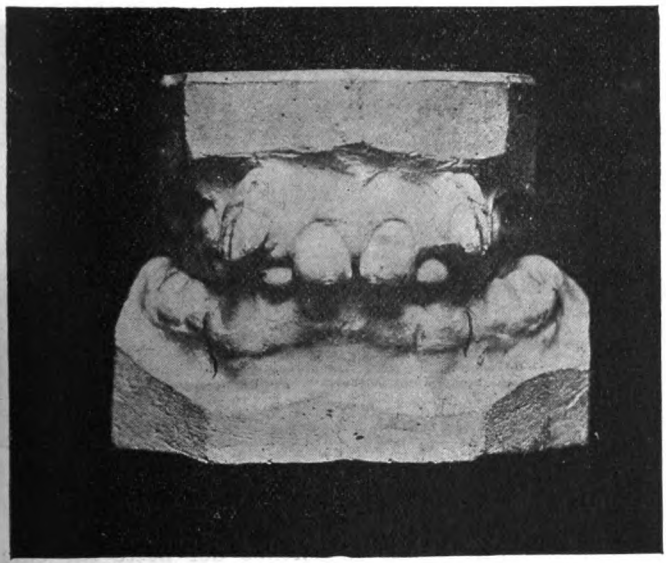

Fig. 10.

indem man im Munde von Zeit zu Zeit misst und mit dem Diagramm vergleicht oder man kann auch das Zelluloid jederzeit in den Mund geben und da direkt die Position der Zähne notieren. Fig. 8 zeigt die Kauflächen dieses Falles, nachdem die Regulierung beendet, Fig. 9 zeigt die Vorderansicht und die Seiten.

Im nächsten Falle Fig. 10 sind die oberen Mahlzähne in lingualer Okklusion; es entsteht nun die Frage, ob die unteren Molaren Fig. 11 auswärts gedrückt werden sollen. Die

Digitized by Google

Verkürzung des Bogens und das Fehlen der zweiten Molaren erweckt diesen Eindruck. Aber das Diagramm Fig. 12 zeigt, dass dies unrichtig wäre und fordert die Verschiebung beider Bögen. Fig. 13 zeigt die Bögen und Fig. 14 die Okklusion des vollendeten Falles. Diese zwei Fälle zeigen nach meiner Meinung genügend die Methode des Arbeitens. Ich wünsche weder jetzt, noch wünschte ich früher, dass man glaube, ich bestehe auf dieser Bogenform bis ins einzelne für jeden Fall. Wenn man einen schematischen Bogen annehmen würde, so



Fig. 11.

wäre der von Dr. Bonwill zweifellos der beste für eine allgemeine Anwendung. Derselbe kann nach geometrischen und mathematischen Regeln genau hergestellt werden und jeder Grösse der Zähne angepasst werden. Bevor ich die Frage erörtere, wie nahe wir unsere Arbeit diesem Bogen in allen Fällen anpassen sollen, will ich Ihnen die Meinung von Dr. William J. Brady vorbringen, die er in einem Vortrage „Einige Punkte, betreffend Okklusion" in der „American Society of Orthodontists" in St. Louis, 12. Juni 1901, ausgesprochen hat. In bezug auf den Bonwill-Bogen sagt er: „Es ist Tatsache, dass jeder Zahnbogen diesen vollendeten Linien entsprechen würde, wenn die Natur in ihrer Absicht nicht gehindert würde. Die

Digitized by Google

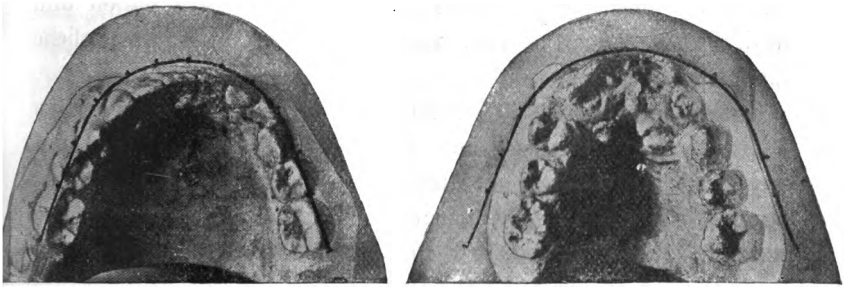

Fig. 12.

mechanischen Verhältnisse des Falles erfordern behufs grösster Zweckmässigkeit einen Bogen von dieser Form, und die mechanischen Kräfte des Kauaktes erzeugen einen Bogen, der dem erwähnten so nahe als möglich kommt. Selbst bei schlechter Okklusion folgen die Zähne dieser vollendeten Form, soweit es die mechanischen Verhältnisse des Falles gestatten. Diese verlangen einen Bogen von einer ganz bestimmten Form, infolge bestimmter unabänderlicher Gesetze und nicht, weil jemand denkt, es sollte so sein oder weil dies ein schönes Diagramm auf dem Papier geben würde. Solange der Kiefer ein gleichseitiges Dreieck enthält und bei Seitenbewegung auf dem einen Kondyl sich dreht, solange wird diese Bogenform das unveränderliche Ziel sein, das die Natur auf ihrem Wege zu erlangen sucht, ebenso wie es für uns das Schlussresultat sein sollte, das wir in unserer Arbeit suchen. Solange der Unterkiefer seine Form oder seine Bewegung nicht ändert, wird jedermann oder sollte

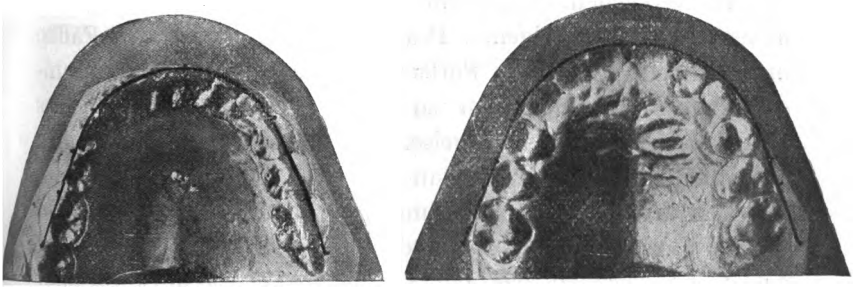

Fig. 13.

Digitized by Google

jedermann die Bögen von der gegenwärtigen Form haben und weder Rasse noch Farbe, weder seelische noch körperliche Eigentümlichkeiten werden diese Tatsachen ändern".

Ich für meinen Teil gebrauche es als ein Mass, als eine Basis für die Diagnose und das Studium, um akkurat und systematisch vorzugehen, um im vorhinein abzuschätzen, was wir auszuführen wünschen und um rasch und genau zum Ziel zu gelangen. Wir sollten nicht eine Bogenform zu

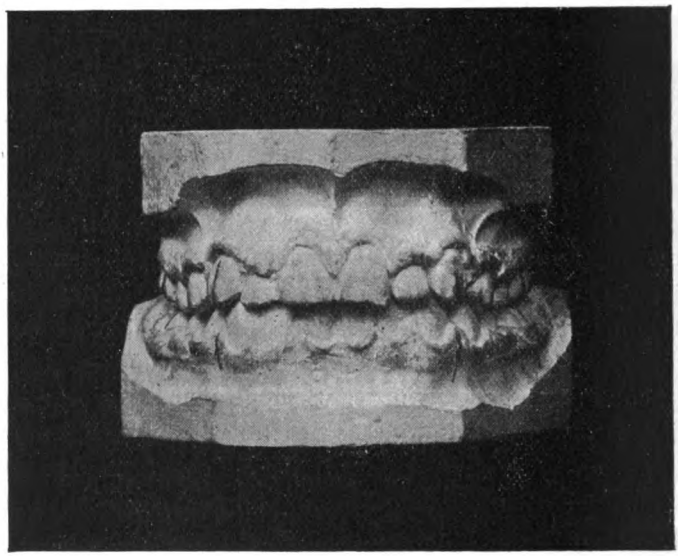

Fig. 14.

ändern versuchen, ohne ein bestimmtes Ziel im Auge zu haben. In meiner eigenen Praxis, beim Studium von Fällen und als Mass für deren Fortschritte war diese Methode unschätzbar. Um einen Plan zu zeigen für Abweichungen des schematischen Bogens verweisen wir auf Fig. 15, wo wir den Bonwill-Bogen finden und daneben einen punktierten Bogen. Der Bonwill-Bogen ist gezeichnet für die Grösse der Zähne in diesem Falle. Wünschen wir den punktierten Bogen $^1/_4$ Zoll näher, so zeichnen wir die Linien für die Mahlzähne und Backenzähne $^1/_8$ Zoll nach innen vom schematischen Bogen

Digitized by Google

an jeder Seite. Der engere Bogen wird notwendigerweise länger sein als der Bonwill-Bogen und hier haben wir die Wahl, die Mahlzähne rückwärts zu bringen und die Lippen unverändert zu lassen oder die Mahlzähne auf ihrem Platz zu lassen und die Lippen auswärts zu drücken. Aehnliche Ueberlegungen können angestellt werden für einen weiteren Bogen. Wir können so für jeden Typus und für jedes Temperament

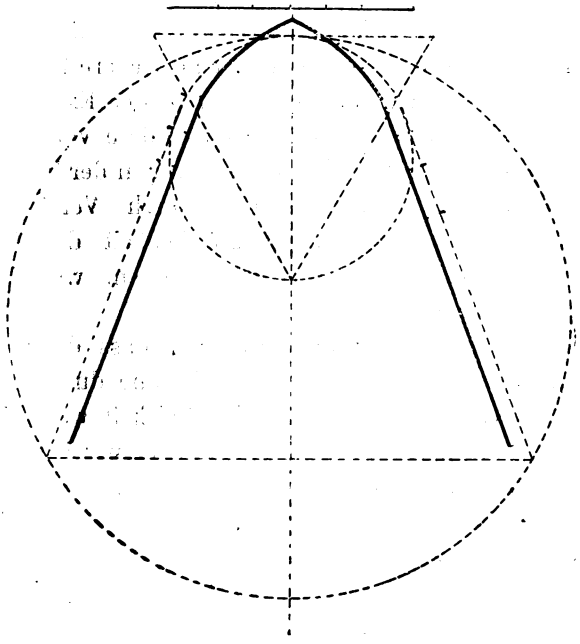

Fig. 15.

Berechnungen anstellen, die eine gesunde Grundlage für die künstlerischen Resultate in der Orthodontie sein werden. Diese Berechnung eröffnet einen Weg für eine wissenschaftliche Behandlung der Frage des Typus und des Temperaments in Beziehung auf die Zähne.

Dadurch, dass normale Okklusion hergestellt und dass die Bogenform in Harmonie mit der Grösse der Zähne gebracht wird, bekommen die Kiefer ihre natürliche Bewegung und das Gebiss erlangt die natürliche Entwicklung,

Digitized by Google

soweit die mechanischen Verhältnisse es gestatten. In bezug auf die Retention werden wir uns gegen irgend eine schliessliche retrogressive Veränderung, welche eintreten könnte, am wirksamsten dadurch schützen, dass wir den Bogen den natürlichen mechanischen Kräften der Kiefer anpassen. Betrachten wir die Frage von der künstlerischen Seite, so ist, während die Natur in Wirklichkeit vielleicht nicht in allen Fällen die Zähne in genauer Weise dem Individuum angepasst hat, bei der gegenwärtigen Entwicklung der Orthodontie die Hypothese, dass die Natur dies doch getan hat, eine sichere Basis für die Arbeit. Denn wenn wir alle Uebelstände der Extraktion betrachten, wie sie von vielen, und insbesondere von Dr. E. A. Bogue hervorgehoben wurden, müssen wir in der Tat zögern, einer Auffassung von Verbesserung durch Verstümmelung zu vertrauen, verglichen mit der Nützlichkeit des Gebisses, wenn die Zähne sich an der Stelle befänden, wo die Natur sie hinzustellen beabsichtigte.

Bis jetzt haben wir angenommen, dass die zentralen, die lateralen Schneidezähne und die Eckzähne durchgebrochen oder dass das Gebiss tatsächlich voll entwickelt war. Um aber in unserer Wissenschaft fortzuschreiten, müssen wir Entwicklungsstörungen schon in früher Jugend beobachten. Wir müssen zwerghafte und abnorme Bedingungen erkennen, sobald dieselben sich zeigen. Bei Anwendung dieser Methode fand ich sehr bald, dass in einer grossen Zahl von Fällen, die in meine Hände kamen, die notwendigen Daten nicht erbracht werden konnten. Sehr oft waren die Eckzähne nicht durchgebrochen und in vielen Fällen auch die lateralen Schneidezähne. Ich half mir durch das Abmessen des zentralen Schneidezahnes, um mich dann auf einen früher behandelten Fall zu beziehen, der einen zentralen Schneidezahn von derselben Breite hatte und in der Voraussetzung, dass die Zähne immer in Proportion stehen, gebrauchte ich denselben Bogen. Diese Methode wurde angewandt in dem Falle Fig. 6, 7, 8 und 9. Die Variationen, welche sogleich zutage traten, führten mich, indem sie gleichzeitig eine ziemlich genaue Anleitung boten, dazu, in eine Erforschung der proportionellen Breiten der Zähne, wie sie in

Digitized by Google

einem und demselben Munde vorkommen, einzugehen, zum Zwecke der Anlegung von Serien entsprechender Bögen zum Gebrauche bei jungen Patienten. Zu diesem Zwecke habe ich von über 100 Gebissen Maasse gesammelt und in folgendes Schema gebracht:

Sammlung .....
Modell Nr. .....
Geschlecht .....
Alter .....

Oben		Unten	
Rechts	Links	Rechts	Links
Zentraler	.....	Zentraler	.....
Lateraler	.....	Lateraler	.....
Eckzahn	.....	Eckzahn	.....
1. Backenz.	.....	1. Backenz.	.....
2. Backenz.	.....	2. Backenz.	.....
1. Mahlz.	.....	1. Mahlz.	.....
2. Mahlz.	.....	2. Mahlz.	.....
3. Mahlz.	.....	3. Mahlz.	.....

Weite des ursprünglichen Bogens .....
Weite des erweiterten Bogens .....

Dr. Black hat in seiner „Dental Anatomy“ eine Tafel von Maassen der Zähne veröffentlicht, welche eine Reihe von Variationen in bezug auf ihre mesio-distale Breite enthält, aber ohne Beziehung auf ihre Verschiedenheit in demselben Munde. Eine Auswahl dieser Maasse ist folgende:

Zentrale Schneidezähne	7·9	bis	9·9
Laterale „	4·9	„	6·9
Eckzähne	6·9	„	8·9
Erste Backenzähne	6·9	„	7·9
Zweite „	5·9	„	7·9
Erste Mahlzähne	8·9	„	11·9

Diese Maasse repräsentieren nicht die grössten Extreme; grössere als die hier dargestellten sind jedoch selten. Wären die

[1] Hier und in allen folgenden Tabellen sind die Maasse in Millimetern angegeben.

Digitized by Google

Zähne im Munde in bezug auf die grösste und kleinste Breite in demselben Verhältnis, so würden wir bei einem 7·9 grossen Schneidezahn einen 4·9 kleinen Schneidezahn, 6·9 Eckzahn, 6·9 ersten, 5·9 zweiten Backenzahn und einen 8·9 Mahlzahn usw. finden. Entsprechend jeder Grösse des zentralen Schneidezahnes könnte man darnach den Radius bestimmen und so die Diagramme zeichnen. Aber dies ist keineswegs der Fall. Bei einem 7·9 zentralen Schneidezahn finden wir oft einen 6·6 oder 6·9 kleinen Schneidezahn und der Eckzahn kann ganz klein sein, oder entsprechend gut entwickelt, oder wir haben einen wohl proportionierten grossen und kleinen Schneidezahn und der Eckzahn ist viel grösser. Um nun die Natur dieser Verschiedenheiten klarzulegen, wählte ich von den 100 Maassen alle Fälle von jeder Breite des grossen Schneidezahnes und machte von jeder derselben eine Tabelle. Die Zahl der Fälle von jeder Grösse des zentralen Schneidezahnes war bei 7·9 — 15, 8·1 — 7, 8·4 — 16, 8·6 — 16, 8·9 — 9, 8·1 — 14, 9·4 — 13, 9·7 — 5, 9·9 — 2. Einen Teil der 100 Fälle konnte ich nicht benützen, und zwar denjenigen, wo die Zähne fehlten oder die Verschiedenheit so gross war, dass eine exakte Messung in Frage gestellt schien.

Auf Grund der Zusammenstellung dieser Reihen fertigte ich meine Tafeln an, von welchen hier nur eine, den 8·9 zentralen Schneidezahn betreffend, als Beispiel angeführt ist:

Zentraler Schneidezahn	Lateraler Schneidezahn	Eckzahn	Erster Backenzahn	Zweiter Backenzahn	Erster Mahlzahn
8·9	6·1	7·9	6·9	6·9	10·4
8·9	7·1	7·9	7·4	7·6	10·4
8·9	6·4	7·6	6·4	6·4	10·7
8·9	7·1	7·9	7·1	6·9	10·7
8·9	6·9	8·4	7·4	7·4	11·2
8·9	6·1	7·6	7·6	7·1	10·4
8·9	7·1	8·4	7·4	6·6	10·2
8·9	6·6	7·6	6·9	6·9	10·9
6·4	6·9	8·1	6·9	6·9	10·4
Durchschnitt:					
8·9	6·9	7·9	7·1	6·9	10·7

Digitized by Google

Nehme ich die durchschnittliche Breite der anderen Zähne, so habe ich die durchschnittliche Breite der Zähne, welche jeder Breite des Schneidezahnes entspricht und damit den durchschnittlichen Radius, der uns den wahrscheinlichen Bogen für jede Grösse des zentralen Schneidezahnes gibt.

Zentraler Schneidezahn	Lateraler Schneidezahn	Eckzahn	Erster Backenzahn	Zweiter Backenzahn	Erster Mahlzahn	Radius	Korrigierter Radius
7·9	6·6	7·4	6·6	6·6	9·9	21·9	21·8
8·1	6·6	7·6	6·9	6·6	10·2	22·3	22·3
8·4	6·9	7·6	7·1	6·9	10·4	22·9	22·8
8·6	7·1	7·6	7·1	7·1	10·7	23·3	23·3
8·9	6·9	7·9	7·1	6·9	10·7	23·7	23·8
9·1	7·1	8·1	7·1	7·1	10·7	24·3	24·3
9·4	7·1	8·1	7·6	7·4	10·7	24·6	24·8
9·7	7·1	8·6	7·6	7·4	11·2	25·4	25·4
9·9	7·9	8·6	7·9	7·4	11·2	26·4	25·8

In die letzte Reihe habe ich die, wie ich sie nennen will, richtig gestellten Radien gesetzt, bei welchen wir eine ansteigende Ordnung erhalten. Ich wünsche an dieser Stelle die beinahe gleichmässige Steigerung des ersten Mahlzahnes hervorzuheben und komme später auf deren Bedeutung zurück. Nehmen wir diese richtig gestellten Radien, so haben wir einen Bogen für jede Breite des zentralen Schneidezahnes, was ich als Basis für die Diagnose, für das Studium und für die Behandlung von Fällen vorschlage, wo nur ein Teil der Zähne durchgebrochen oder wo ein Alter von 12 Jahren noch nicht erreicht ist. Sie können gebraucht werden als ein Führer für alle Fälle, denn wo wir alle Zähne messen können, brauchen wir nur das Diagramm mit dem richtigen Radius auszusuchen und in den Zähnen selbst zu messen. Bedenkt man, dass diese Bogen nur die durchschnittliche Grösse darstellen und dass kleinere oder grössere Zähne in Verbindung mit demselben grossen Schneidezahn stets vorkommen werden, so wirft sich die Frage auf, ob irgend ein Anzeichen besteht, aus welchem wir beurteilen können, in welcher Richtung diese Variation eintreten wird, d. h. ob gegen kleinere oder grössere Zähne. Ich glaube, wir haben dieses Anzeichen in dem ersten Molar

Digitized by Google

und dieser Zahn ist immer zur Zeit des Durchbruches des grossen Schneidezahnes vorhanden. So wie der erste Molar von der durchschnittlichen Breite hinauf oder hinunter variiert, so werden, wie ich glaube, auch die übrigen Zähne variieren; nehmen wir z. B. an, wir haben einen Fall, in welchem der grosse Schneidezahn 8·6 und der erste Molar 10·7 ist. Hätte ich nun einen zweiten Fall mit einem gleich grossen Schneidezahn, aber mit einem ersten Molar 11·2, so würde ich annehmen, dass der kleine Schneidezahn und der Eckzahn und alle übrigen Zähne wahrscheinlich gross werden und würde

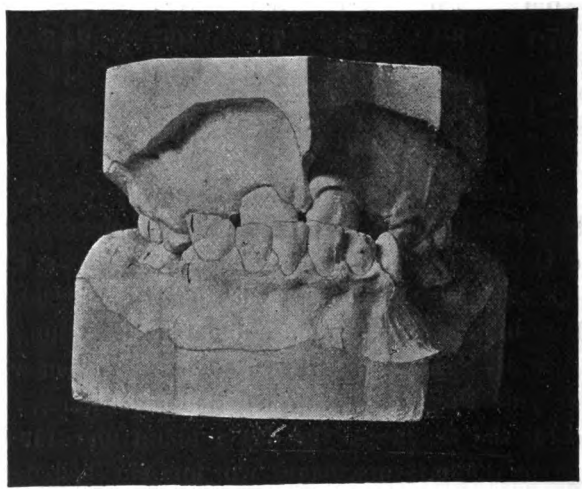

Fig. 16 *a*.

den nächstgrösseren Bogen wählen. In dieser Methode haben wir, wie ich glaube, den Schlüssel zu einer ziemlich genauen Beurteilung des zukünftigen Gebisses. Beim Aufstellen dieser Durchschnitte habe ich versucht, wenn schon ein Fehler sein sollte, diesen nach der Seite des grösseren Bogens zu machen. Ich glaube nämlich, dass, wenn wir den Bogen auch etwas breiter bekommen als die Zähne ihn auszufüllen vermögen, wenn derselbe passend geformt und die Zähne zu normaler Okklusion gebracht sind und der Irrtum im ungünstigsten Falle einige Hundertel eines Zolles beträgt, der Druck der Wangen und

Digitized by Google

Lippen und der Einfluss der Kauflächen, sowie der Druck des durchbrechenden zweiten Molars nach vorne die Zwischenräume schliessen wird. Die Natur hat uns ein Beispiel ihrer Voraussicht

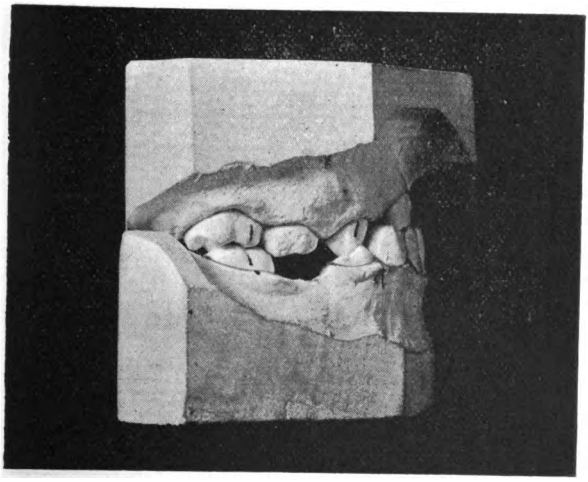

Fig. 16*b*.

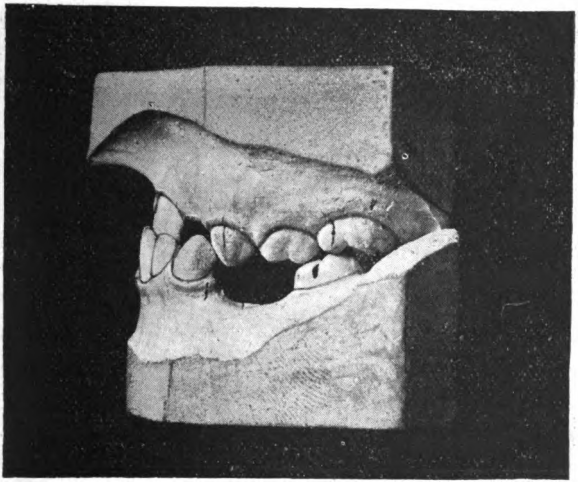

Fig. 16*c*.

dadurch gegeben, dass sie die gesamte Breite der Milchmahlzähne bedeutend grösser machte als die der Backenzähne, welche an deren Stelle treten.

Digitized by Google

Aehnliche Tabellen wurden für die unteren Zähne hergestellt und das Ergebnis machte es offenbar, dass man sich auf

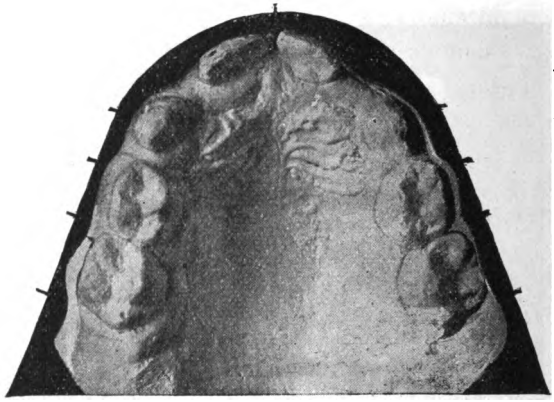

Fig. 17.

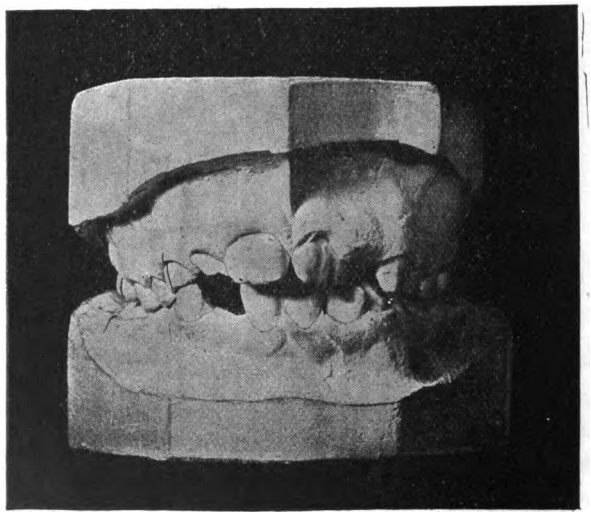

Fig. 18.

die Gleichförmigkeit am unteren Bogen, gezeichnet nach den Maassen der unteren Schneidezähne und Eckzähne, nicht verlassen kann. Während die unteren Backenzähne und Mahl-

Digitized by Google

zähne ziemlich gleichförmig sind in ihrer Beziehung zu den oberen, sind es im selben Munde die Schneidezähne und Eck-

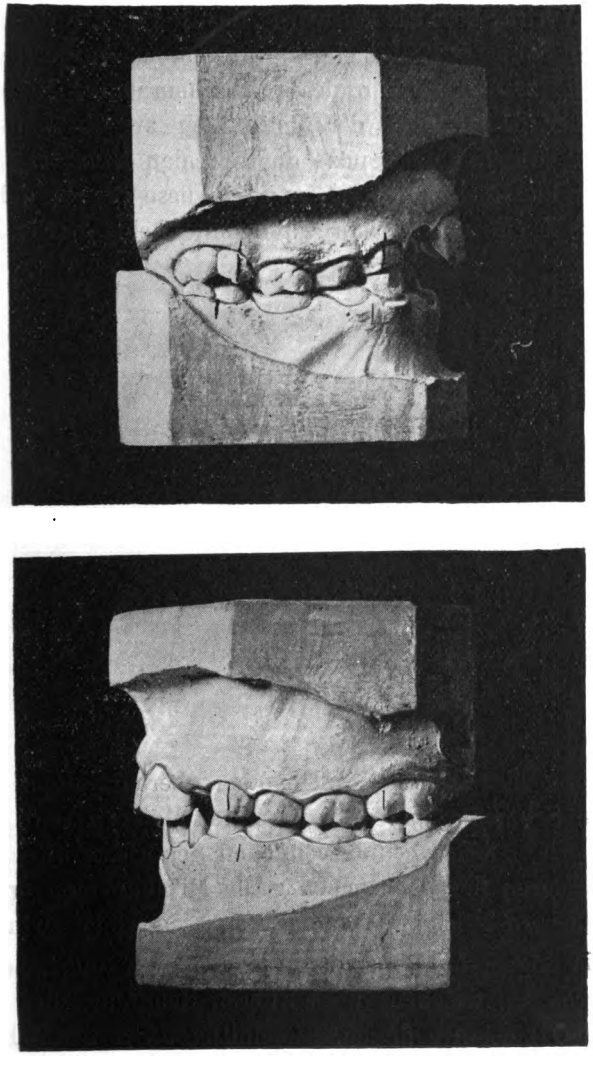

Fig. 18.

zähne nicht. Dieser Mangel an Gleichförmigkeit ist wahrscheinlich kompensiert durch die Neigung der Zähne und den Ueberbiss.

Digitized by Google

Ohne diese Verschiedenheiten ausführlich besprechen zu wollen, will ich nur raten, dass, statt den unteren Bogen nach Messungen der unteren Zähne zu zeichnen, wie dies in meinem früheren Vortrag beschrieben wurde, der Radius für den unteren Bogen um 3·3 bis 5·8 Millimeter kürzer genommen werde, als der obere, und zwar innerhalb dieses Zwischenraumes je nach der Grösse der Zähne oder der Entfernung zwischen der Linie der Okklusion und der Spitze der buccalen Höcker.

Zur Illustration der Art, wie ich diese Bogen gebrauche, wollen wir den Fall eines 8 Jahre alten Kindes nehmen (Fig. 16*a*, *b*, *c*).



Fig. 19.

Wir haben hier von den bleibenden oberen Zähnen nur die mittleren Schneidezähne und die ersten Molaren und von den unteren die mittleren und seitlichen Schneidezähne und die ersten Molaren durchgebrochen. Alle Milchmolaren unten, sowie die ersten Milchmolaren oben sind extrahiert worden.

Die Bögen sind konsequenterweise kontrahiert, besonders die oberen, in welchen die mittleren Schneidezähne sich in lingualer Okklusion befinden. Die mittleren Schneidezähne sind 8·4 und die Molaren 9·4, während der Durchschnittsmolar für dieses Diagramm 10·4 ist. Da der Molar klein ist, dürften wir voraussichtlich kleine seitliche Schneidezähne finden und möglicherweise auch kleine Backenzähne. Diese Zähne sind es,

Digitized by Google

welche am meisten variieren; ich würde daher keinen grösseren Bogen wählen, als jenen für 8·4. Ich halte es für zweckmässig, diesen Bogen soweit auszudehnen, als dies in sicherer Weise geschehen kann, weil das Kind eine Operation zur Entfernung der adenoiden Wucherungen hinter sich hatte und die ganze mögliche Ausdehnung der nasalen Passagen braucht. Fig. 17 zeigt die Ausdehnung des Bogens, welche notwendig sein wird.

In Fig. 18 haben wir einen anderen Fall, auch ein Kind von 8 Jahren, bei welchem die Okklusion sich in distaler

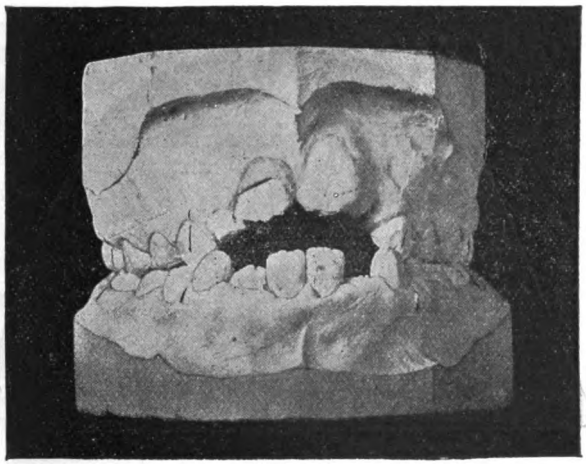

Fig. 20.

Richtung einstellt. Fig. 19 zeigt die Kauflächen der oberen Zähne. Bei diesem Fall haben wir einen 9·7 mittleren Schneidezahn und einen 10·7 Molaren, während die Skala uns einen Molaren 11·2 gibt. Wir werden daher den 9·7 Bogen verwenden und voll entwickelte Zähne erwarten.

Es mag behauptet werden, dass es unnötig sei, diesen Bogen mit den Milchzähnen zu dieser Zeit zu erweitern und dass das natürliche Wachstum des Kiefers genügen wird, um für die Zähne Raum zu schaffen. Aber man kann die Schneidezähne nicht in richtige gerade Stellung bringen, ohne entweder den Bogen zu erweitern, oder aber sie bedeutend vor die ihnen

Digitized by Google

eigene, für sie richtige Lage zu stellen. Wenn der ganze Bogen erweitert ist, werden die Kronen der sich entwickelnden Backenzähne mit den Milchmolaren mitgenommen und die Aussicht, dass sie in schlechter Okklusion durchbrechen, ist sehr verringert.

Was die Frage anlangt, die sich ergeben mag, ob die ersten Molaren bei ihrem Durchbruche normalerweise in den ihnen zukommenden bucco-lingualen Stellungen sich befinden sollten, führt das Studium der Fälle auf dem Wege dieser Methode mich dahin, anzunehmen, dass sie es allerdings

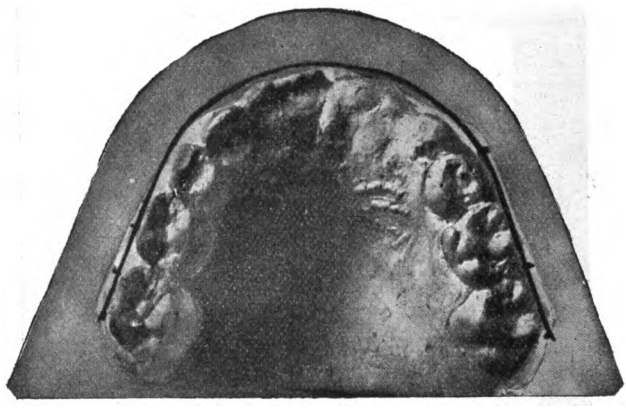

Fig. 21.

sollten. Ungeachtet der Tatsache, dass wenige Kinder unter Bedingungen aufgezogen worden sind, bei denen die Zähne in der ihnen zukommenden und normalen Weise gebraucht wurden, habe ich dennoch genug Fälle gefunden, in welchen sie in ihrer vollen bucco-lingualen Breite durchgebrochen sind. Dies scheint, wie ich glaube, meine obige Schlussfolgerung zu rechtfertigen. Eines von diesen Kindern, ein 7 Jahre alter Knabe, ist in Fig. 20 gezeigt. Fig. 21 zeigt die Kauflächenseite. Die Schneidezähne sind 8·6 breit, die Molaren 11·2, was um 0·5 breiter ist als der Durchschnitt und befinden sich in ihrer korrekten bucco-lingualen Lage, wie aus dem Diagramm ersichtlich ist.

Digitized by Google

Es wurde nun genug gezeigt, um diese Methode zu illustrieren und zu ermöglichen, ihren Wert zu beurteilen. Es gibt viele andere interessante Punkte im Zusammenhang mit diesen Messungen, welche sich als wertvoll darstellen dürften, aber ihre Besprechung liegt nicht innerhalb des Rahmens dieses Vortrages.

Ich will, was die Typen anbelangt, allerdings die Frage nicht aufwerfen, wieviel Variationen bei den verschiedenen Rassen und Temperamenten erforderlich sind, oder ob solche Variationen überhaupt wünschenswert sind, oder ob wir nicht bei unseren gegenwärtigen Kenntnissen des Gegenstandes sicherer daran sind, wenn wir eine mögliche Verbesserung in künstlerischer Beziehung, einer grösseren Nützlichkeit durch Anwendung des Bonwill-Bogens zum Opfer bringen. Ohne, wie gesagt, diese Frage zu besprechen, möchte ich nur sagen, dass die einzige sichere Grundlage, auf welcher solche Variationen gemacht werden können, ein sorgfältig berechneter Bogen aus diesen Messungen ist. Was schliesslich die Variationen zu künstlerischem Zwecke, welcher Art immer betrifft, glaube ich, da Mathematik die Grundlage von Architektur, Musik, Malerei und allen Künsten und Wissenschaften ist, dass diese Grundsätze, welche wir im Verlaufe dieser Arbeit niedergelegt haben, jeder Ausübung der Orthodontie zugrunde liegen müssen.

Digitized by Google

Berichte aus Instituten und Vereinen.

Associazione stomatologica Triestina

Die Jahresversammlung fand am 11. März 1907 statt. In derselben wurden zu Funktionären gewählt:

Dr. Ferdinand Tanzer zum Präsidenten,
Dr. Hermann Bodo zum Präsidenten-Stellvertreter,
Dr. Julius Grandi zum Schriftführer,
Dr. Rudolf Fuchs zum Kassier.

In der Monatsversammlung vom 15. April fand eine allgemeine Diskussion über Kiefer- und Zahnregulierung statt. Dr. Tanzer skizziert kurz die Methoden von Angle, Case, Baker, Pfaff, Herbst, Heidenhaus, Preiswerk, Birgfelds Kiefergelenksregulierung, das Wesen der reziproken Apparate, der passiven Regulierung etc. und zeigt ein ungemein interessantes Buch von F. Maury, Dentisten an der königl. polytechnischen Schule zu Paris, vom Jahre 1830, in welchem Maury von den Mitteln spricht, die Zähne, welche eine falsche Richtung genommen haben, wieder in ihre natürliche Lage zu bringen, ja Maury spricht von Meister Fouchart, der bereits 1728 eine Abhandlung herausgab über die Mittel, die Zähne zu ersetzen und den Fehlern in der Bildung der Gaumenwölbung abzuhelfen.

Von den DDr. Bodo, Springer und Tanzer wurden eine Reihe Modelle demonstriert, an denen die Behandlung der Kieferanomalien gezeigt wurde. Besonders lehrreich und interessant war der folgende von Dr. Springer demonstrierte Fall:

14jähriger Knabe. Physiognomie wenig verändert. Nur in der Lippenregion etwas abgeflacht, in der Gegend der Eckzähne etwas vorgebaucht. Inspektion der Zähne ergibt:

Unterkiefer in distaler Okklusion von $\frac{1}{2}$ Molaren. In der Gegend der Prämolaren eingezogen. Eckzähne etwas vorstehend. Schneidezähne dicht gedrängt innerhalb des normalen

Digitized by Google

Bogens. Oberkiefer in der Gegend der Prämolaren eingezogen. Eckzähne nach labial durchgebrochen. Schneidezähne palatinal gedrängt, teilweise um die Längsachse rotiert. Zwei laterale Schneidezähne und ein Prämolar einander fast berührend.

Ursache: Wahrscheinlich frühzeitige Extraktion der Milcheckzähne.

Aufgabe: Regulierung ohne Extraktion.

1. Erweiterung der Kiefer in der Gegend der Prämolaren.

2. Vordrängen und Geraderichten der Schneidezähne, Platz schaffen für die Eckzähne.

3. Vordrängen des ganzen Unterkiefers und gleichzeitiges Zurückdrängen des ganzen Oberkiefers.

Therapie: Alle drei Aufgaben zugleich gelöst durch die Angleschen elastischen Bögen, Drahtligaturen und Gummikeile. Oberkiefer Retraktionsbogen (Schweizer Regulierungsapparate). Unterkiefer einfachen Expansionsbogen. Aufgabe 3 gelöst durch Gummischnüre, die schief von der Gegend des ersten Molaren des Unterkiefers gegen die Eckzähne des Oberkiefers aufsteigen (Bakers Intermaxillary anchorage). Innerhalb vier Monaten so weit, dass eine Fixierung des erhaltenen Zustandes vorgenommen werden kann.

XVI. internationaler medizinischer Kongress 1909 in Budapest.

Der XV. internationale medizinische Kongress in Lissabon hat Budapest, die Haupt- und Residenzstadt von Ungarn, zum Orte der nächsten Zusammenkunft gewählt.

Die Vorarbeiten des Kongresses sind im Gange. Seine kais. und königl. apost. Majestät der König hat das Protektorat des Kongresses übernommen. Der Staat und die Hauptstadt haben zur Deckung der Auslagen je 100.000 *K* bewilligt. Die Komitees für Organisation, Exekution, Finanzierung und Empfang, sowie die Sektionen haben sich bereits konstituiert und haben die Statuten bestimmt. Die Zahl der Sektionen ist 21, da jedes Spezialfach eine eigene Sektion erhalten hat.

Digitized by Google

Der Tag der Eröffnung ist auf den 29. August 1909 festgesetzt und die Sitzungen werden bis 4. September dauern. Voraussichtlich dürfte der Kongress sehr besucht sein; die bisherigen Kongresse wiesen eine Frequenz von 3000 bis 8000 Teilnehmern auf. In Anbetracht der geographischen Lage von Budapest ist mindestens auf 4000 bis 5000 Teilnehmer zu rechnen.

Die Leitung legt selbstverständlich auf die wissenschaftliche Tätigkeit des Kongresses das grösste Gewicht und ist bestrebt, als Referenten die hervorragendsten Vertreter der medizinischen Wissenschaft zu gewinnen.

Das erste Zirkular, das alles Wissenswerte, sowie die Statuten des Kongresses enthält, wird bereits im Laufe des Jahres 1907 versendet werden. Bis dahin gibt der Generalsekretär des Kongresses: XVI. internationaler medizinischer Kongress, Budapest (Ungarn), VIII. Esterházygasse 7, den Interessenten bereitwilligst Auskunft.

---

79. Versammlung deutscher Naturforscher und Aerzte.

Dresden, 15. bis 21. September 1907.

Die allgemeinen Sitzungen der diesjährigen Tagung sollen Montag den 16. und Freitag den 20. September vormittags stattfinden; es sind dafür Vorträge von den Herren Professoren Dr. Hempel (Dresden), Dr. Hergesell (Strassburg), Dr. Hoche (Freiburg i. B.), Dr. zur Strassen (Leipzig) in Aussicht genommen. Für Donnerstag den 19. September vormittags ist eine Gesamtsitzung der beiden wissenschaftlichen Hauptgruppen, für den Nachmittag desselben Tages sind gemeinsame Sitzungen je der beiden Hauptgruppen geplant.

Die Abteilungssitzungen sollen am 16. nachmittags und am 17. und 18. vormittags und nachmittags abgehalten werden.

Digitized by Google

Die **Abteilung für Zahnheilkunde** ersucht, da den späteren Mitteilungen über die Versammlung, die im Juni zur Versendung gelangen, bereits ein vorläufiges Programm der Verhandlungen beigefügt werden soll, Vorträge und Demonstrationen — namentlich solche, die grössere Vorbereitungen erfordern — bis zum 25. Mai bei dem mitunterzeichneten ersten Einführenden, Hofzahnarzt Dr. med. C. Röse, Dresden-A., Waisenhausstrasse 9, anmelden zu wollen. Vorträge, die erst später, insbesondere erst kurz vor oder während der Versammlung angemeldet werden, können nur dann noch auf die Tagesordnung kommen, wenn hiefür nach Erledigung der früheren Anmeldungen Zeit bleibt; eine Gewähr hiefür kann daher nicht übernommen werden.

Die allgemeine Gruppierung der Verhandlungen soll so stattfinden, dass Zusammengehöriges tunlichst in derselben Sitzung zur Besprechung gelangt; im übrigen ist für die Reihenfolge der Vorträge die Zeit ihrer Anmeldung massgebend.

Ganz besonders erwünscht wären Vorträge über Gegenstände, welche sich zur Besprechung in kombinierten Sitzungen zweier oder mehrerer verwandter Abteilungen eignen, da es dem universellen Charakter der Gesellschaft Deutscher Naturforscher und Aerzte, in welcher im Gegensatz zu den zahlreichen alljährlich stattfindenden Spezialkongressen sämtliche Zweige der Naturwissenschaften und Medizin vertreten sind, entspricht, dass gerade solche, mehrere Abteilungen interessierende Fragen zur Verhandlung gelangen.

Die Einführenden:	Die Schriftführer:
Zahnarzt **Hans Falck.**	Zahnarzt Dr. **E. Kunstmann.**
Hofzahnarzt Hofrat **Wilh. Pfaff.**	Zahnarzt **Walther Polscher.**
Hofzahnarzt Dr. med. **C. Röse.**	

Digitized by Google

XXII. Jahresversammlung der Schweizerischen Odontologischen Gesellschaft.

Luzern, 25., 26. und 27. Mai 1907.

Programm:

Samstag den 25. Mai, 4 Uhr nachmittags: Geschäftliche Sitzung. — 8½ Uhr abends: Im Restaurant Flora beim Bahnhof: Gesellige Vereinigung.

Sonntag den 26. Mai, 8½ Uhr morgens: Im Kursaal: Vorträge und Demonstrationen. — 1 Uhr: Bankett im Palace Hotel. — 4 Uhr: Dampferpartie. — Abends von 7 Uhr an: Rendezvous zum Abendessen im Stadthofgarten. — 9½ Uhr: Im Kursaal: Variété-Vorstellung.

Montag den 27. Mai, 8½ Uhr morgens: Im Kursaal: Vorträge und Demonstrationen. — 1 Uhr mittags: Abschiedsbankett im Hotel Victoria beim Bahnhof.

Angemeldete Vorträge und Demonstrationen

(nach der Reihenfolge ihrer Anmeldung):

1. Prof. Dr. Redard (Genf): *a)* Hutchinsonsche Zähne; *b)* Thema vorbehalten.

2. Wilh. Thiersch, D.D.S. (Genf): *a)* Wie wir Molaren und Prämolaren mit Goldeinlagen füllen (Vortrag); *b)* Technik für Goldeinlagen in Molaren und Prämolaren (Demonstration).

3. Prof. Machwuerth, D.D.S. (Zürich): Behandlung der Pulpagangrän *a)* vermittels Elektrosterilisation, *b)* vermittels Trikresol-Formalin.

4. Prof. Dr. Stoppany (Zürich): Zur Odontologie der lateralen Lippen-Kieferspalte.

5. Prof. Dr. Römer (Strassburg): Die pathalogisch-anatomischen Befunde bei den verschiedenen Formen der Pulpitis (Projektionsvortrag).

6. P. Guye, D.D.S. (Genf): Thema vorbehalten.

7. Dr. A. Senn (Zürich): Die Grundlage der konservierenden zahnärztlichen Behandlung.

Digitized by Google

Diskussions-Themata:

1. Weitere Erfahrungen mit Silikatzementen (Referent: Prof. Gysi, D. D. S.).
2. Behandlung der akuten Periodontitis.
3. Die Verwendung von Zähnen mit lebender Pulpa zu Kronenträgern.
4. Erfahrungen mit Formamint.
5. „ „ Sahirpräparaten.
6. Die Wurzelspitzenresektion.
7. Die Biersche Methode.

Anmeldung von Referenten erwünscht.

Zeitdauer für Vorträge 30 Minuten, für Diskussionsbemerkungen 10 Minuten.

Die Manuskripte sind dem Protokollführer zur Veröffentlichung im Vereinsorgan zu übergeben, desgleichen die Diskussionsbemerkungen.

Preis der Festkarte: Fr. 15.—.

Die Festkarte wird nur an Zahnärzte und Aerzte abgegeben und mit ihr zugleich ein Festzeichen, dessen Tragen obligatorisch ist.

Im Namen des Vorstandes:

Die Aktuare:
Eug. Müller.
E. Grosheintz.

Der Präsident:
A. Senn,
Zürich, Bahnhofstr. 12.

Als Hotels sind empfohlen: I. Ranges: Palace, Du Lac, Victoria, Waldstätterhof, Bristol. — II. Ranges: Engel, Rössli, Rütli.

Digitized by Google

I. französischer Kongress für Stomatologie.

Paris, 1. bis 5. August 1907.

Das Organisations-Komitee hat uns das nachfolgende Zirkular zur Veröffentlichung eingeschickt:

P. T.

Die „Société de Stomatologie", die den 20. Jahrestag ihrer Begründung festlich begehen will, hat die Einberufung eines Kongresses für Stomatologie beschlossen, der vom 1. bis 5. August 1907 in Paris tagen soll.

Dieser Kongress wird die längst gewünschte Weihe der beruflichen Ideen und wissenschaftlichen Grundsätze sein, für welche unsere Gesellschaft seit ihrer Entstehung eingetreten ist. Er wird streben darzutun, dass die Stomatologie ein Zweig der Heilkunde, d. h. ein medizinisches und chirurgisches Spezialfach ist unter den anderen (Ophthalmologie, Laryngologie etc.), welches von den Ausübenden umfassende medizinische Kenntnisse und die Gesamtheit wissenschaftlicher Studien verlangt, die in allen Ländern in dem Titel eines Doktors der Medizin beschlossen und bestätigt erscheint.

Die Krankheiten der Zähne, des Zahnsystems, die Krankheiten des Mundes stehen in engem Zusammenhang mit allen übrigen Krankheiten und mit dem Allgemeinzustande des Organismus und eine genaue Kenntnis dieser Zusammenhänge ist unerlässlich für die, welche in der zahnärztlichen Kunst, oder vielmehr in der Stomatologie und all dem, was sie begreift, sich betätigen sollen.

Die technische Unterweisung im eigentlichen Sinne, die auf allen Spezialgebieten und ganz besonders auf dem unsrigen den Meister in der Praxis macht, muss im vollen Umfange durch rationellen Unterricht gesichert sein. Die Stomatologie ist die Summe aller jener technischen und wissenschaftlichen Kenntnisse und der Stomatologe wendet sie in der Behandlung der Zähne und des Mundes an.

Digitized by Google

Diese gleichzeitig wissenschaftliche und praktische Auffassung unserer Kunst, die so offenkundig auf das allgemeine Wohl abzielt, ist nicht den französischen Stomatologen allein zu eigen. Sie ist gleichermassen die Auffassung einer grossen Anzahl von Stomatologen des Auslandes, deren Arbeiten, deren Veröffentlichungen und wissenschaftliche Vereinigungen uns längst schon mit ihrem hohen Grad medizinischer Ausbildung und ihren für den Beruf gestellten Forderungen bekannt gemacht haben.

Unser I. französischer Kongress für Stomatologie rechnet es sich zur Ehre, Sie zu seinen Sitzungen einzuladen. Denn nur durch Ihre Mitwirkung und die aller unserer Mitbrüder in den anderen Ländern wird er seine wahre Bedeutung und seinen Vollwert erlangen. Ihre Anwesenheit wird unseren Bestrebungen einen allgemeinen Charakter verleihen; das Band des ärztlichen Berufes, der uns alle vereint in einer gemeinsamen Sympathie, wird Einigkeit und den Erfolg unseres Werkes sichern, welches wissenschaftlich, sittlich und sozial zugleich ist.

Das Organisations-Komitee:

Ehrenpräsidenten: **Galippe** und **Redier.**

Präsident: **Cruet.** Vize-Präsidenten: **Claude-Martin** und **J. Ferrier.**

Generalsekretär: **Chompret.** Sekretäre: **Béliard** und **Bozo.**

Schatzmeister: **Gires.**

Mitglieder: **Amoëdo, Bachelier, Bacque, Béal, Beltrami, Besson, Bouvet, Bouyer, Bugnot, Capdepont, Caumartin, Chemin, Courchet, I. Davenport, Dunogier, Faré, Fleury, Frey, Gaillard, Granjon, Hügenschmidt, Mainguy, Marais, Maurel, Montès, Nogué, Nux, Nuyts, Pietkiewicz, Pitsch, Queudot, P. Robin, Rodier, Rosenthal, Siffre, J. Tellier, Thésée, Thomas, Tourtelot.**

Digitized by Google

Preisausschreiben.

Die „Rotterdamsche Tandheelkundige Vereeniging“ setzt einen Preis von Dreihundert Gulden (Fünfhundert Mark) aus, für die Erfindung eines

Gnatho-Dynamometers (Biss-Kraftmessers)

welcher sich für den Gebrauch in der zahnärztlichen Praxis eignet.

Das Instrument soll einen Druck bis zu 200 Kg. anzeigen, die Messungen sollen bei den ersten 20 Kg. bis auf 1 Kg. genau sein, darüber hinaus soll die eventuelle Abweichung möglichst nicht mehr als 2 Kg. betragen. Die Kaukontaktstellen sollen zwischen einen Abstand von 1 Cm. eingeführt werden können.

Obwohl das Instrument nur den Druck in einer Richtung zu messen hat, soll es auch bei einer mässigen seitlichen Verschiebung funktionieren. Bei den Frontzähnen soll nur der Druck bei Zusammenschluss der Schneidekanten, nicht beim Ueberbiss gemessen werden können. Das Instrument soll möglichst einfach, stark und, soweit es mit dem Mund in Berührung kommt, sterilisierbar sein. Die Kauplatten dürfen die Zähne nicht beschädigen. Bei einer Nachprüfung muss der Messer readjustiert werden können.

Das Resultat wird allen Bewerbern mitgeteilt. Alle Instrumente werden den Eigentümern zurückgesandt.

Die Preiszuerkennung findet im Jänner 1909 in der jährlichen Hauptversammlung der „Rotterdamsche Tandheelkundige Vereeniging“ statt.

Die Preisbewerber werden ersucht, ein Exemplar unter Motto bis zum 1. Oktober 1908 franko an die „Rotterdamsche Tandheelkundige Vereeniging“, 115 Aert van Nesstraat, Rotterdam, einzusenden, begleitet von einer kurzen Beschreibung des Apparates. Ausserdem ein versiegeltes Kuvert mit demselben Motto, worin sich Name und Wohnort des Erfinders angegeben findet.

Die Jury besteht aus den Zahnärzten C. H. Witthaus, D. D. S., Rotterdam, B. Frank, A. A. H. Hamer, D. D. S.,

Digitized by Google

I. J. E. de Vries, Amsterdam, und einem technischen Sachverständigen.

Die Entscheidung findet im Laufe des Monats Dezember 1908 statt.

Zahnärztliche und technische Zeitschriften werden ersucht, diese Mitteilung zu übernehmen.

M. Soebree-Moens
Sekretär.

Referate und Journalschau.

Die Augen der Zahnärzte. Von *C. A. Wood*, Professor der Augenheilkunde an der Northwestern University. (Dental Review, 1906, 12.)

Die Beschäftigung des Zahnarztes bringt es mit sich, dass er bereits in seiner frühesten Studienzeit gezwungen ist, Nahearbeit zu verrichten, also fortwährend stark zu akkomodieren. Junge Leute, welche von Kindheit an hypermetrope oder astigmatische Augen haben, sollten den zahnärztlichen Beruf nicht wählen, da sie infolge der übermässigen Anstrengung beim Akkomodieren bald an Kopfschmerzen, Augenschmerzen und Entzündungserscheinungen leiden würden. Eine wichtige Rolle spielt die Beleuchtung des Operationsfeldes. Das diffuse Tageslicht (nicht direktes Sonnenlicht) eignet sich für unsere Zwecke am besten. Muss man künstliches Licht anwenden, so wähle man, wenn möglich, gedämpftes Gaslicht; in zweiter Linie genügt auch elektrisches Licht. Die Lichtquelle ist derart anzubringen, dass das Auge des Operateurs weder direkt noch durch Reflexion von den Strahlen getroffen wird. Verfasser hatte oft Gelegenheit, zu beobachten, dass ein zu starkes Licht gleichzeitig den Mund des Patienten und die Augen des Zahnarztes beleuchtete und konnte in einem Falle bei einem vierzigjährigen Arzte eine Erkrankung der Regenbogen- und Netzhaut lediglich auf diese Ursache zurückführen. Von grosser Bedeutung ist ferner die richtige und rechtzeitige Wahl

Digitized by Google

des Korrektionsglases. Gewöhnlich wird der Fehler begangen, dass der Zahnarzt erst dann zur Brille greift, wenn sich bereits Störungen seines Sehapparates zeigen. Je früher das Glas für die Naharbeit verwendet wird, desto mehr wird der Akkomodationsapparat und damit das ganze Auge geschont. Dies gilt besonders von schwach hypermetropen und astigmatischen Augen. Wenn jemand findet, dass er auf 10 Zoll Distanz nicht imstande ist, mit jedem Auge gesondert Diamantdruck zu lesen, sollte er sofort zur Brille greifen. Bei der angestrengten Arbeit, welche das Auge des Zahnarztes den grössten Teil des Jahres zu leisten hat, muss es auch Zeit und Gelegenheit zur Erholung finden. Man vermeide es, in der Bahn oder im Wagen, sowie im Bette liegend zu lesen, man mache häufig Ausflüge ins Freie, um dem Auge die Möglichkeit zu bieten, in die Ferne zu blicken und den Akkomodationsapparat zu entlasten.

Dr. *R. Kronfeld.*

Sollen gesunde Zähne, welche als Brückenpfeiler dienen, devitalisiert werden? Von *G. Robin,* Paris. (L'Odontologie, XXXV, 7.)

Hat der Zahnarzt das Recht, gesunde Zähne zu devitalisieren? Diese Frage ist bei Brückenarbeiten oft von grösster Bedeutung. Die Gegner der Devitalisierung führen folgende Gründe ins Feld: Die Abtötung der Pulpa ist unnötig und verursacht überflüssige Arbeit; die lebende Pulpa sichert die Stärke und die Lebensfähigkeit des Zahnes; die Devitalisierung bietet oft unvorhergesehene Komplikationen, teils durch die Schwierigkeit, die devitalisierten Wurzelpulpen vollständig zu entfernen, teils durch die Unmöglichkeit, die Wurzelkanäle vollständig auszufüllen. Dem gegenüber behaupten die Anhänger des Devitalisierungsverfahrens folgendes: Ohne Devitalisierung ist es nahezu unmöglich, die natürliche Zahnkrone exakt und soweit abzuschleifen, wie es für die Brückenarbeit erforderlich erscheint; die Devitalisierung schützt ferner den Zahn vor späteren Erkrankungen, wie Temperaturempfindlichkeit, Dentikelbildung, Pulpitis, Pulpagangrän und Wurzelabszessen.

Digitized by Google

Robin hebt als besonders wichtig für die Beantwortung dieser Frage vier Gesichtspunkte hervor.

1. Jeder Zahn, der als Brückenpfeiler dienen soll, muss auf das sorgfältigste und genaueste zugeschliffen werden. Der Emailüberzug muss überall, auch unter dem Zahnfleischrande, entfernt werden, von der Höhe der Zahnkrone muss soviel abgetragen werden, dass für eine, respektive bei abnehmbaren Brücken für zwei übereinandergestülpte Goldkappen genügend Platz frei wird. Dieses Abschleifen ist immer äusserst schmerzhaft, so dass der Operateur, durch die Klagen des Patienten irritiert, um möglichst schonend vorzugehen, manches Detail übersieht und sich mit einem Ungefähr begnügt, welches für die Dauerhaftigkeit der Brücke gewöhnlich zum Verhängnis wird. Ist dagegen der Zahn devitalisiert, so wird das Abschleifen zu einer schmerzlosen Operation.

2. In welchem Zustande befindet sich ein lebender, entsprechend zugeschliffener Zahn unter einer Brücke? Nachdem er durch das Abschleifen bereits in hohem Grade irritiert wurde, ist er nunmehr der bekannten schädlichen Wirkung des Zementes ausgesetzt. Er lebt wohl, aber unter welchen Verhältnissen! Die Pulpa erträgt diese um so schwerer, je mehr von der Zahnkrone abgeschliffen wurde, respektive je dünner der sie umgebende Dentinmantel ist.

3. Jede Nerv- und Wurzelbehandlung birgt gewisse Gefahren in sich. Doch sind dieselben mit unseren heutigen Hilfsmitteln keineswegs zu fürchten. Wir können unter strengen Kautelen der Asepsis die Pulpa eröffnen und entfernen, ohne irgendwelche Infektion befürchten zu müssen. Da wir bei durch Karies eröffneten und bereits infizierten Pulpen heutzutage dank der Antisepsis mit 95 Prozent Erfolg arbeiten, so können wir wohl mit Recht auf ein noch günstigeres Resultat hoffen, wenn wir von vorneherein aseptisch operieren. Man darf ferner nicht übersehen, dass die Pulpa mit zunehmendem Alter ihre wichtige Funktion als Ernährungsorgan des Zahnes immer mehr verliert. In gleichem Masse verengern sich die Wurzelkanäle, so dass wir bei älteren Personen nicht selten Pulpakammer und Wurzelkanäle vollständig verkalkt finden. Es ist also auch aus diesem

Digitized by Google

Grunde wenigstens bei älteren Personen gegen die Devitalisierung nichts einzuwenden.

4. Der devitalisierte Zahn besitzt aus anatomischen Gründen keineswegs die Lebensfähigkeit wie der lebende. Anderseits weiss man aber, dass mitunter (bei gewissen Fällen von Alveolarpyorrhoe) gerade durch die Entfernung der Pulpa die Erhaltung des Zahnes möglich wird. Man sieht, dass theoretische Erwägungen nicht am Platze sind, wo wir uns alltäglich überzeugen, dass tote Zähne dieselben Dienste leisten wie lebende.

Robin stellt schliesslich folgende Sätze auf:

1. Bei abnehmbaren Brücken müssen die Pfeiler devitalisiert werden. Hier ist kein Zweifel möglich, wenn man an die hochgradige Verstümmelung denkt, welcher jene unterzogen werden müssen.

2. Bei fixen Brücken haben wir uns zu fragen, ob der Patient die schmerzhafte Prozedur des minutiösen Abschleifens ertragen kann oder nicht; danach richtet sich die Entscheidung, ob die Pulpa erhalten oder entfernt wird. Diese Frage lässt sich nur von Fall zu Fall entscheiden. Verfasser hat sich wiederholt überzeugt, dass die Amerikaner im Ertragen von Schmerzen weit standhafter sind als die romanische Rasse — für letztere also wieder ein Argument zugunsten der Devitalisation.

Dr. *R. Kronfeld.*

Goldfüllungen in Kinderzähnen. Von *R. Ottolengui*, New-York. (The Dental Review, XX, 5.)

„Die Zähne der Kinder müssen mit Gold gefüllt werden. Diesen Satz sollte sich jeder Zahnarzt, welcher seinen Beruf, seine Arbeit und die Kinder liebt, mit goldenen Lettern in sein Herz eingraben, dieses Gesetz sollte er als Leitmotiv an seinem Operationsstuhl anbringen, damit er es stets vor Augen habe.“ Mit diesen Worten leitet Ottolengui seinen Vortrag ein und begründet seine immerhin nicht gewöhnliche Anschauung in eingehender Weise. Das wichtigste Gegenargument, dass die Eltern die grossen Auslagen scheuen, fällt weg, wenn man ihnen begreiflich macht, dass eine Goldfüllung, welche

Digitized by Google

für Lebenszeit hält, billiger ist, als das oftmalige Füllen desselben Zahnes mit plastischem Material. Freilich muss man seiner Goldfüllung sicher sein, und Ottolenguis 25jährige Erfahrung auf diesem Gebiete spricht dafür, dass er mit seiner Methode tatsächlich Dauerresultate erzielt. Erkrankung oder Verlust der Pulpa nach sekundärer Karies kommt bei den von ihm mit Gold gefüllten Kinderzähnen fast niemals vor und wenn es einmal vorkommt, so rührt dieser Misserfolg von fehlerhafter Arbeit her und beweist nichts gegen die Methode als solche. Auch ist das Goldfüllen bei Kinderzähnen durchaus nicht besonders schmerzhaft, wenn man den Zahn sofort beim ersten Auftreten von Karies füllt. Sollte in diesem Stadium die Zahnkrone noch so wenig durchgebrochen sein, dass das Kofferdamanlegen unmöglich oder zu schmerzhaft wäre, so wird der Zahn zunächst provisorisch mit Guttapercha gefüllt. Die Fissuren werden möglichst weit im Gesunden ausgeschnitten, die kariösen Stellen erst zum Schlusse mit einem grösseren Rundbohrer entfernt. So lange man im Gesunden arbeitet, spürt das Kind gar nichts und das schliessliche Entfernen der kariösen Partien ist zwar etwas schmerzhaft, aber so rasch vorüber, dass die Kinder darüber erstaunt und gleichzeitig erfreut sind, die gefürchtete Maschine los zu werden. Verfasser baut das Gold über die Kavitätenränder hinaus auf, so weit es der Biss gestattet, um die spröden Emailränder vor Absplittern und den Zahn vor sekundärer Karies zu schützen. Zum Schlusse gibt Verfasser noch der Ueberzeugung Ausdruck, dass nur ein Kinderfreund imstande ist, Kinderzähne richtig zu behandeln; ein solcher wird gewiss der Goldfüllung den Vorzug geben, da gerade die Kinderzähne eine Füllung erfordern, welche sie für eine möglichst lange Periode konserviert, eine längere, als dies bei den Zähnen Erwachsener nötig ist. Dr. *R. Kronfeld.*

Ligaturen in der Orthodontie. Von *W. J. Brady.* (West. Dent. Journ., XX, 5.)

Wie viele andere Dinge in der Zahnheilkunde, leisten Ligaturen, wenn richtig angewendet, wertvolle Dienste, während

Digitized by Google

sie bei falscher Anwendung Schaden und Schmerzen verursachen. Das beste Material ist der von Angle empfohlene ausgeglühte (weiche) Messingdraht. Silber, Gold und Platin sind zu weich, Kupfer verfärbt die Zähne in hässlicher Weise, Eisen und Stahl ebenfalls. Neusilber und andere Nickellegierungen sind nicht genug geschmeidig. Der Draht soll, mit dem Mikrometer gemessen, immer die gleiche Stärke haben und in Stücken von 12 Zoll Länge vorrätig gehalten werden. Nach Befestigung des Expansionsbogens wird der Draht zwischen den Zähnen durchgeführt, wobei zu beachten ist, dass er stets an der distalen Seite des zu bewegenden Zahnes am Zahnhalse liegen soll, weil die distale Seite des Zahnes die stärkere Wölbung besitzt und diese den Draht am Abrutschen verhindert. Die beiden langen Enden werden mit den Fingern gehalten, fest angezogen. Erst wenn der Zahn möglichst stark gegen den Expansionsbogen gepresst wurde, dürfen die Drahtenden umeinander gedreht werden. Es gelingt dies leichter mit den blossen Händen als mit der Zange, weil diese den Draht oft durchreisst oder bricht. Der zusammengedrehte Draht wird in zirka $^1/_8$ Zoll Länge abgeschnitten und entlang dem Expansionsbogen niedergebogen, wozu man sich am besten eines breiten Fussstopfers bedient. So lässt sich jede Verletzung der Wangen- und Lippenschleimhaut vermeiden. Beim Durchführen des Drahtes zwischen den Zähnen achte man darauf, die Interdentalpapille nicht zu verletzen und schiebe das etwas umgebogene Drahtende knapp am Zahnhalse zwischen diesem und der Papille durch. Zeigt die Ligatur Neigung abzurutschen, so muss der Zahn umbändert werden. An das Band wird eine kurze Röhre horizontal angelötet. Diese zieht Brady allen Oesen, Knöpfen, Haken, Sporen und Kerben vor. In einer Reihe von Abbildungen zeigt er die Anwendungsmöglichkeiten der Drahtligatur zum Vorziehen, Drehen und Fixieren schiefstehender Zähne. Es ist unnötig, in jeder Sitzung die Ligaturen zu entfernen. Hat der Zahn nachgegeben, so wird er mit Daumen und Zeigefinger neuerdings an den Expansionsbogen gepresst, die Drahtenden werden mit der Zange fest zugedreht und in dem Masse, wie der Zahn vorrückte, kürzer abgeschnitten.

Digitized by Google

In Fällen, welche besonders starke Zugkräfte erfordern, kehrt Brady zu der früher allgemein üblichen Gummiligatur zurück, welche er, wegen Gefahr des Abrutschens, nie ohne Metallband an dem Zahne befestigt. Auch hiefür bieten einige Bilder beachtenswerte praktische Winke.

Dr. *R. Kronfeld.*

Die Behandlung des empfindlichen Zahnbeins mit besonderer Berücksichtigung des Druckverfahrens. Von *W. D. Miller.* (Deutsche Monatsschrift für Zahnheilkunde, 1906, 12.)

Wir haben zwar in der Injektion von Kokain oder Novokain in Verbindung mit einem der Nebennieren-Präparate ein Mittel, um jede Zahnbehandlung schmerzlos auszuführen. Doch ist die Injektion selbst nicht schmerzlos, das weitere Verhalten der Zahnpulpa nach der Injektion noch nicht sichergestellt und die zu injizierende Substanz für den Organismus gewiss nicht indifferent. Es ist daher gerechtfertigt, wenn man neuerdings nach Methoden sucht, um die Empfindlichkeit des Zahnbeines herabzusetzen. Ausser der Anwendung schärfster Instrumente und gründlicher Austrocknung des Zahnbeines hatte Miller die besten Erfolge mit einem Gemische von gleichen Teilen Chloroform und Zinkchlorid in Substanz, welchem noch Kokain zugesetzt wird. Gegen die Empfindlichkeit am Zahnhalse verwendet er Argentum nitricum in Substanz und überzieht die behandelte Partie mit einer Schichte Fletchers Artificial-Dentin, welche einige Stunden liegen bleibt und ein möglichst weites Eindringen des Mittels in das Zahnbein gestattet. Die Wirkung jeder chemischen Substanz auf das Zahnbein hängt von der Tiefe ab, bis zu welcher die Substanz vordringt. Darauf beruht das seit etwa drei Jahren bekannte Druckverfahren. Mit einer Hochdruckspritze wird eine anästhesierende Lösung durch das Zahnbein gepresst. Miller konnte an frisch gezogenen Zähnen experimentell feststellen, dass es in der Tat möglich ist, mit der Jewett-Wilcox-Spritze Farbstofflösungen durch die ganze Dicke des Zahnbeines durchzupressen und die Pulpa dadurch zu färben. Es genügt dazu schon ein Druck von weniger als 5 Atm. Er konnte mit Weglassung der Spritze dasselbe erreichen,

Digitized by Google

indem er ein Stück Gummiröhre über die Krone des Zahnes zog, dasselbe am Zahnhalse unterband, einige Tropfen einer Farbstofflösung in die Röhre einführte und, das offene Ende zuhaltend, einen leichten Druck mit den Fingern ausübte. Es ist daher unnötig, diese Hochdruckspritze zu verwenden, welche bei einem Druck von 3000 (!) Pfund pro Quadratzoll gewiss die Pulpa schädigen muss. In vielen Fällen erreicht Miller die Anästhesierung des Zahnbeines in folgender einfacher und unschädlicher Weise: Nachdem wir die Höhle, soweit es ohne Schmerzen möglich ist, exkaviert haben, nehmen wir einen Abdruck derselben mit Stentsmasse, führen ein mit 5 bis 10 prozentiger Kokainlösung getränktes Wattebäuschchen in die Höhle, dann legen wir ein Stückchen Kofferdam auf die Höhle und drücken den inzwischen hart gewordenen Stentsabdruck wieder fest darauf. Wir erzielen dadurch einen Verschluss der Höhlenränder, so dass die Flüssigkeit nicht leicht entweichen kann; mit dem Finger können wir genügend Druck anwenden, um die Lösung in das Zahnbein hineinzutreiben. Das Einpressen von Lösungen wird wesentlich erschwert in allen Fällen, wo sich sekundäres Dentin gebildet hat, desgleichen bei dicken Lagen von knorpelartig erweichtem, schmierigem oder fettigem Zahnbein. In solchen Fällen muss man durch vorherige Behandlung mit absolutem Alkohol oder Chloroform zunächst das Fett entfernen. Dr. *R. Kronfeld.*

Ueber das Verhalten des Speichels gegenüber Bakterien. Von Dr. *P. Clairmont*, Wien, Klinik Eiselsberg. (Wiener klinische Wochenschrift, XIX, 47.)

Den Chirurgen ist es bekannt, dass Wunden in der Mundhöhle eine gute Heilungsfähigkeit besitzen. Sie heilen in der Regel per primam und selbst bei den offenen Unterkieferfrakturen kommt es selten zu Infektionen. Dies ist um so auffallender, als gerade die Mundhöhle sich durch Bakterienreichtum auszeichnet. Man erklärt sich die Erscheinung versuchsweise damit, dass die Mikroorganismen der Mundhöhle in Schach gehalten werden durch Momente, welche ihrer Vermehrung und Virulenz entgegenwirken, wie man ja auch in

Digitized by Google

anderen Organen natürliche Schutzkräfte vermutet. Ueber die Einwirkung des Speichels auf Bakterien bestehen bisher keine einheitlichen Anschauungen. Nur zwei Tatsachen können als erwiesen angesehen werden: die Abschwächung der Pneumoniekokken im Speichel und die Zerstörung von Toxinen durch Verdauungsfermente. Verfasser untersucht zur Klärung dieser Fragen den Speichel von Hunden, Katzen, Kaninchen, Ziegen, Affen und Menschen und findet, dass der Gesamtspeichel von Tieren und Menschen für gewisse Bakterien, besonders für Staphylokokken ein schlechter Nährboden ist, in welchem spärliche Keime nicht fortkommen und reichliche Mengen sich in ihrem Wachstum frühzeitig erschöpfen. Zu diesen schlechten Existenzbedingungen, welche die Bakterien in der Mundhöhle finden, kommt noch ihre mechanische Wegschwemmung durch den Speichel. Von einer direkt bakteriziden Wirkung des Speichels kann dagegen nicht gesprochen werden. Am stärksten erweist sich der Einfluss des Parotissekretes, am schwächsten jener des Gl. submaxillaris. Wird dem Speichel Bouillon zugesetzt, so werden die Existenzbedingungen für Bakterien gute, so dass sie in ihrem Wachstum nicht mehr durch den Speichel gehemmt werden können; Abwesenheit derartiger guter Nährböden und künstliche Speichelvermehrung hingegen vermögen die Mundhöhle nahezu steril zu machen. Daraus ergibt sich für die Praxis, dass man durch Anregung der Speichelsekretion (Injektion von Pilokarpin oder Reizung der sekretorischen Nervenfasern) und Fernhaltung guter Nährmedien den Selbstschutz in der Mundhöhle steigern kann.

Dr. *R. Kronfeld.*

Anästhesie durch destilliertes Wasser. (Revue Odontologique, 1906, II.)

Das destillierte Wasser vermag, wenn es nach Art von Kokainlösungen injiziert wird, lokale Anästhesie zu erzeugen. Die Vorzüge dieser Methode liegen in ihrer Einfachheit, in der Vermeidung aller Intoxikationserscheinungen, in der Unschädlichkeit in bezug auf Herz, Lungen und Nieren und im Ausfalle des postoperativen Schmerzes. Stevens berichtet über

Digitized by Google

51 Fälle, und zwar eine Probelaparotomie, 39 Operationen von Hämorrhoiden, 5 Analfisteln, 3 Atherome und 3 Varicen. Bei der Laparotomie war das Zerren am Mesenterium schmerzhaft, so dass er gezwungen war, die Operation in Aethernarkose zu beenden. Offenbar wirkt das injizierte Wasser durch Druck mechanisch auf die Nervenendigungen.

Dr. *R. Kronfeld.*

Ein Todesfall in Aethylchloridnarkose. (Lancet, Nr. 4305, ref. nach „Korrespondenz-Blatt für Schweizer Aerzte"; XXXVI, 9.)

Das bisher nur als Lokalanästhetikum verwendete, leicht verdampfende Präparat wird in Amerika und England bei zahnärztlichen Operationen häufig zur allgemeinen Anästhesie verwendet, ja es wurde auch bei Amputationen, Herniotomien u. dgl. zur Narkose benützt. Es existiert bereits eine umfangreiche englische Literatur über die Vorteile und Gefahren dieses Mittels. Vor kurzem ereignete sich wieder ein Todesfall bei einem Zahnarzt, der als Einführer und Lehrer der Aethylchloridnarkose über die grösste Erfahrung darüber verfügte. Ein 67jähriger Geistlicher, dem vier Zähne extrahiert werden sollten, erhielt die übliche Dosis von 5 Ccm. Bei der Extraktion des vierten Zahnes wurde er plötzlich blass und starb sofort darauf. Alle Wiederbelebungsmassregeln blieben erfolglos. Dies ist der neunte Fall von tödlicher Aethylchloridnarkose, über den in der Literatur berichtet wird.

Dr. *R. Kronfeld.*

Ueber die Zähne der Soldaten. Von *A. W. Grigori.* (Russische medizinische Rundschau, IV, 2.)

Verfasser untersuchte die Zähne bei 1500 Soldaten eines Regimentes und verglich seine Ergebnisse mit denen anderer Autoren. Fast in der Hälfte aller Fälle von Karies waren die ersten Molaren erkrankt. Die Molarzähne werden von der Karies fast fünfmal häufiger affiziert, als alle übrigen Zähne. Dabei erkranken die unteren Molaren 1·6 mal häufiger, als die oberen. Ebenso erkrankt der erste Molar zweimal häufiger, als der zweite, letzterer zweimal häufiger, als der dritte Molar. Die Tabelle wies ebenfalls nach, dass die Schneide- und Eckzähne

Digitized by Google

und die ersten Bicuspidaten des Oberkiefers viermal häufiger an Karies erkranken, als die des Unterkiefers. Die zweiten Bicuspidaten des Ober- und Unterkiefers erkranken an Karies gleich häufig. Im allgemeinen fand Autor unter den 1500 Soldaten, die er untersucht hatte, bei 1065 kariöse Zähne. Diese Zahl ist ziemlich hoch und übersteigt weit die von den anderen russischen Aerzten angegebenen Ziffern.

Die besten Zähne hatten die Mordwinen und Grossrussen, die schlechtesten die Juden, Polen und Deutschen. Auch die anderen Autoren, die sich mit dieser Frage beschäftigt hatten, gelangten zu fast ähnlichen Resultaten. Wenn man auf die Frage eingeht, warum die einen Nationalitäten, z. B. die Juden, so häufig von der Karies befallen werden, während die anderen, z. B. die Grossrussen, viel weniger unter der Karies zu leiden pflegen, so kommen hier eine Reihe von Momenten in Betracht, die uns die Sache sehr leicht erklären können. Bei den Juden spielen in dieser Beziehung die Konstitutionsanomalien eine sehr wichtige Rolle: die körperliche Entwickelung der Juden bleibt hinter der der Grossrussen weit zurück, die Widerstandsfähigkeit ihres Nervensystems ist eine sehr geringe. Auch die Lebensart der Juden ist eine ganz andere, als die der Grossrussen. Während die Mehrzahl der letzteren auf dem Lande ihr Leben zubringen, wohnen die ersteren fast ausschliesslich in den Städten. Der Bauer auf dem Lande geniesst sehr wenig Süssigkeiten, die das Zahngewebe in erheblichem Masse schädigen. Er gebraucht auch nicht das weiche klebrige Brot, welches aus dem feinen Weizenmehl gebacken wird. Das Gegenteil gilt von den Einwohnern der Städte, folglich auch von den Juden. Nach der Haarfarbe eingeteilt, zeigten die Mannschaften in bezug auf die Karieserkrankung folgende Verhältnisse: Bei je 100 Soldaten mit hellblonden Haaren fand man 187 kariöse Zähne, bei je 100 mit dunkelblonden Haaren 217 kariöse Zähne, bei je 100 mit schwarzen Haaren 290 kariöse Zähne. Diese Zahlen widersprechen dem von den anderen Autoren erhobenen Befunde, nach dem die Zahnkaries viel häufiger die Hellblonden befällt. Warum die Resultate des Autors gerade so ausgefallen sind,

Digitized by Google

lässt sich aus dem Umstande erklären, dass die meisten Soldaten mit schwarzen Haaren Israeliten waren, bei denen die häufige Zahnkaries auch von anderen Ursachen abhängig war.

Dr. *R. Kronfeld.*

Die Beziehungen zwischen der Zahnformel der platyrrhinen und katarrhinen Primaten. (De betrekking tusschen de tandformulen der platyrrhine en katarrhine Primaten.) Von *L. Bolk.* Tijdschrift voor Tandheelkunde, XIIIe jaargang, Afl. 2. (Abgedruckt aus: Verslag van de Gewone Vergadering der Wis- en Natuurkundige Afdeeling van de koninklijke Akademie van Wetenschappen te Amsterdam van 31 Maart 1906.)

Zu den Kennzeichen, die die katarrhinen von den platyrrhinen Affen unterscheiden, gehört in erster Linie das Gebiss, indem bei ersteren, den Affen der alten Welt und dem Menschen, zwei Prämolaren und drei Molaren, bei letzteren dagegen drei Prämolaren und drei, resp. zwei Molaren vorhanden sind. Zur Uebersicht seien die beiden Gruppen einander gegenübergestellt:

Katarrhine Affen und Mensch:		2 *P*, 3 *M*
Platyrrhine Affen	Cebidae:	3 *P*, 3 *M*
	Hapalidae:	3 *P*, 2 *M*

Zweifellos muss das Gebiss der katarrhinen von dem der platyrrhinen Affen abgeleitet werden; das der ersteren und des Menschen ist im Vergleich mit letzterem als reduziert zu betrachten, da ein Prämolar fehlt. In der Beantwortung der Frage, welcher *P* verloren gegangen sei, geht nun Bolk seinen eigenen Weg und gelangt dadurch zu höchst interessanten und überraschenden Ergebnissen. Bekanntlich nehmen die Anthropologen an, P_3 sei verschwunden und unter ihnen ist es hauptsächlich Duckworth, der in dem von ihm häufig beobachteten Auftreten von Zahnrudimenten zwischen P_4 und M_3 im Oberkiefer eine Reminiszenz an den früheren Zustand erblickt. Die Anatomen dagegen sehen den P_1 für den verlorenen Prämolaren an, indem sie von der Tatsache ausgehen,

Digitized by Google

dass die Anzahl der Bicuspidaten bei den primitiven Primaten vier war. Nach Leche sind die vier Prämolaren auf drei heruntergegangen durch Verlust des auf den Caninus folgenden *P*. Bei Mikrochoerus findet man im Oberkiefer drei, im Unterkiefer vier Prämolaren, von welchen der erste nur noch ein Rudiment ist. Nun könnte man mit Recht den Uebergang von drei auf zwei *P* auf dieselbe Weise erklären, also dass wieder der auf den Caninus folgende *P* gefallen sei.

Bolk wendet sich nun gegen die Annahme, dass P_1 verloren gegangen sei, indem er darauf hinweist, dass dieser Zahn, statt der Reduktion anheimzufallen, im Gegenteil der stärkere ist von den Prämolaren bei Cebus, Chrysothrix, Mycetes und Hapale. Dass der hinterste Prämolar beim Menschen verloren gegangen sei, glaubt Bolk ebensowenig, da jeder Zahn, je näher er der Gegend des grössten Kaudruckes kommt, also der zweite und dritte Prämolar, an Volumen zunimmt. Demnach ist ein strikter Beweis für das Ausfallen eines P_1 oder P_3 nicht erbracht.

Die Meinung des Verfassers ist nun folgende: Das Gebiss der katarrhinen Primaten ist entstanden aus dem der platyrrhinen dadurch, dass bei letzteren der letzte oder dritte Molar und ebenso der letzte oder dritte Prämolar geschwunden ist, während der dritte Milchmolar seinen Charakter als Milchzahn verloren hat und zu einem permanenten Zahn geworden ist. Verfasser nennt seine Hypothese die der **terminalen Reduktion.**

Dass Milchzähne zu bleibenden umgewandelt werden, ist übrigens aus anderen Tiergruppen bekannt, z. B. den Marsupialiern, bei denen mit wenigen Ausnahmen das gesamte Milchgebiss bis auf einen Zahn bleibend geworden ist. Dann bei Erinaceus, bei dem das persistierende Gebiss zum Teil aus bleibenden, zum Teil aus Milchzähnen besteht.

Auch was die Morphologie der Milchmolaren bei den Platyrrhinen betrifft, so führt Bolk an, dass m_3 derselben sowohl in der Konfiguration seiner Krone, als in der Anzahl seiner Wurzeln sehr verschieden ist von m_1 oder m_2, dagegen sehr übereinstimmt mit M_1 dieser Affen. Ebenso ist m_3 funktionell

Digitized by Google

höher entwickelt als sein Ersatzzahn P_3; d. h. das Gebiss wird durch Ersatz des m_3 durch P_3 funktionell minderwertig. Wenn also m_3 persistent wird, so bedeutet dies einen Gewinst für den Mechanismus des Gebisses.

Was den Menschen betrifft, so erinnert das frühe Erscheinen von M_1, der gleichzeitig mit dem Milchgebiss funktioniert, an den Zustand der jungen Platyrrhinen.

In bezug auf die histologische Anlage des M_1 ist keine Verschiedenheit mit der der Milchzähne zu beobachten, da bei letzteren sich die Papille in der 9. bis 12., bei ersterem in der 17. Woche einstülpt. Zwischen der Anlage des M_1 und M_2 besteht dagegen eine Pause von einem Jahr. Man kann daraus den Schluss ziehen, dass m_3 der Platyrrhinen analog ist dem M_1 der Katarrhinen, dass ferner M_1 der Platyrrhinen homolog ist dem M_2 der Katarrhinen und M_2 der ersteren homolog M_3 der letzteren.

Für M_3 der Platyrrhinen fehlt jedoch das Homologon M_4 bei den Katarrhinen. Nun ist es aber eine bekannte Tatsache, dass bei Katarrhinen, beim Menschen und unter den Anthropoiden bei Gorilla und Orang Utang ein M_4 gesehen wird. Ausserdem hat Zuckerkandl nachgewiesen, dass beim Menschen meist das epitheliale Rudiment eines M_4 angelegt wird. Diesen M_4, resp. seine Anlage, konnte man bis jetzt nicht genügend interpretieren, während man ihn nun als Atavismus zu betrachten hat: M_4 des Menschen, Gorilla und Orang Utang ist das Homologon des M_3 der platyrrhinen Affen.

Als Zwischenglied zwischen dem ursprünglichen platyrrhinen und dem definitiven katarrhinen Gebiss ist das der Hapaliden anzusehen, indem bei ihnen bereits M_3 konstant fehlt, während die zweite Phase der Progression von m_3 zu M_1 noch nicht durchlaufen ist.

Was nun die manchmal zwischen P_2 und M_1 beim Menschen anzutreffenden Rudimente anbelangt, so sind sie nach Verfasser Spuren von dem verloren gegangenen P_3, mit welcher Ansicht übrigens den Anthropologen Recht gegeben wird, die diesen als den ausgefallenen Prämolar bezeichnen.

Digitized by Google

Zum Schlusse zeigt Bolk, dass das bleibende Gebiss beim Menschen im Vergleiche zu seinem Milchgebiss eine Regression bedeutet, indem für m_2 mit vier Höckern und drei Wurzeln nur ein zweihöckeriger und meist einwurzeliger P_2 folgt, ein Verhältnis, wie es zwischen m_3 und P_3 bei Platyrrhinen besteht.

Das menschliche Gebiss zeichnet sich aus durch Reduktion des letzten Molaren, der P_3 ist auf dem Wege der Reduktion und m_3 ist sehr progressiv entwickelt: drei Erscheinungen, die vollkommen übereinstimmen mit denen, die sich bei der Entwicklung des katarrhinen aus dem platyrrhinen Gebiss zeigen. Es fehlt also nur noch, dass m_3 persistent wird und P_3 nicht mehr durchbricht.

Für letzteres Symptom bringt Magitot eine grosse Anzahl Beispiele. (Wie jedenfalls mancher Kollege, so habe auch ich mich oft gefragt, warum m_3 so häufig persistiert. Ich habe eine grosse Anzahl Fälle der Art beobachtet und besonders schöne der Gipsmodellsammlung der Anatomie Zürich einverleibt, darunter einen Fall, in welchem im Unterkiefer trotz Persistenz beider m_3 und Fehlen des P_3 beide Weisheitszähne tadellos in der Reihe stehen. Der Ref.)

Im Zukunftsgebiss des Menschen wird also P_2 nicht mehr durchbrechen, m_3 wird persistent und zu M_1; dadurch wird M_1 zu M_2 und M_2 zu M_3 und da M_3 verschwindet, bleibt die Anzahl der Molaren gleichwohl drei.

Dr. phil. *M. de Terra*, Zürich.

Digitized by Google

Prof. Dr. Anton Bleichsteiner †.

Anton Bleichsteiner wurde im Jahre 1847 in Wien geboren, vollendete seine Studien in Graz und promovierte daselbst im Jahre 1872. Anfangs Assistent an der anatomischen Lehrkanzel, wandte er sich später dem Spezialfache der Zahnheilkunde zu und genoss in Wien unter Steinbergers Leitung seine Ausbildung. Im Jahre 1876 liess er sich in Graz als praktischer Zahnarzt nieder und habilitierte sich im Jahre 1884 als Dozent. Im Jahre 1895 bekam Bleichsteiner den Titel eines ausserordentlichen Professors und wurde im September 1905 zum öffentlichen ausserordentlichen Professor für Zahnheilkunde ernannt.

Bleichsteiner war ein ausgezeichneter Praktiker und auch literarisch mehrfach tätig. Im Scheffschen Handbuch bearbeitete er das Kapitel: „Lokale Anästhesie". — In dieser Zeitschrift sind zahlreiche Beiträge von ihm erschienen, von denen insbesondere seine Habilitationsschrift über Unterkieferbrüche erwähnt sein mag, in welcher er einen neuen Verband nach dem Rüthenickschen Prinzip empfahl.

Sein grösstes Verdienst bestand unstreitig in der Propagierung der Kokaininjektion und in der von ihm angegebenen Injektionstechnik. Die nach seinen Angaben verfertigte Injektionsspritze fand allgemeine Verbreitung. Als Vizepräsident der österreichischen Abteilung für Zahnheilkunde besuchte er im Jahre 1893 den Weltausstellungskongress in Chicago, wo er, wie auch bei den Kongressen in Paris und Wien, Vorträge über seine Injektionsmethode hielt.

Das zahnärztliche Universitätsinstitut in Graz wurde nach Bleichsteiners Angaben errichtet und ihm die Leitung desselben übertragen. Bei der Eröffnungsfeier am 8. Februar 1904 hielt er einen gross angelegten Vortrag „Ueber die Entwickelung der Zahnheilkunde und ihre Stellung zur übrigen Medizin". Wer Bleichsteiner persönlich gekannt hat, wird ihn wohl nie vergessen können und stets wird ihm das Bild dieses leb-

Digitized by Google

haften frohsinnigen Mannes mit dem schönen charakteristischen Gelehrtenkopf in Erinnerung bleiben. „Offen und ehrlich" — das war der Grundzug seines Charakters. Wenn diese seine Offenheit auch manchmal eine gewisse Barschheit in seinem Wesen vortäuschte, wir, die unter ihm lernten und dienten und ihn durch den täglichen Verkehr näher kennen lernten, wir alle wussten, welch goldenes Herz er hatte und sein Wort galt uns als Evangelium.

Ende Mai vorigen Jahres wurde Bleichsteiner während seiner Ordination von einer Hämatemesis befallen. Zwar erholte er sich scheinbar wieder und eine Zeitlang fühlte er sich relativ ganz wohl. Sein eisernes Pflichtbewusstsein und seine Liebe zur Arbeit zwangen ihn, die quälenden Schmerzen zu unterdrücken, doch bald siegte die furchtbare Krankheit und fesselte ihn ans Bett. Durch eine Operation hoffte er wenigstens von den Schmerzen befreit zu werden und am 16. April 1907 unterzog er sich derselben. Da zeigte es sich nun leider, dass die Krankheit derartig verheerende Fortschritte gemacht hatte, so dass eine Radikaloperation vollkommen unmöglich war und in der Nacht vom 16. auf den 17. April hatte er ausgelitten.

Ist Bleichsteiner auch von der Erde geschieden, in unserer Erinnerung wird er immer fortleben und unwillkürlich fallen mir die Worte des griechischen Dichters ein: „*Μὴ λέγε θνήσκειν τοὺς ἀγαθούς.*"

Dr. *Eduard Urbantschitsch.*

Digitized by Google

Varia.

PARIS. Ehrenmitgliedschaft. Prof. Dr. Josef v. Arkövy wurde in der am 18. März d. J. stattgehabten Sitzung der Société de Stomatologie einstimmig zum Ehrenmitglied gewählt.

BERLIN. Ernennung. Zu ausserordentlichen Universitätsprofessoren wurden ernannt: Oberstabsarzt Dr. Willi ger, Leiter der Abteilung für operative Zahnheilkunde; Dr. Dieck, Leiter der Abteilung für konservative Zahnheilkunde, und Dr. Schröder, Leiter der Abteilung für Zahnersatzkunde am königlichen zahnärztlichen Universitätsinstitut.

— **Auszeichnung.** Die von ihrem Lehramt zurücktretenden Prof. Dr. Busch und Prof. Dr. Warnekros in Berlin wurden zu Geheimen Medizinalräten ernannt.

BRESLAU. Auszeichnung. Prof. Dr. Partsch wurde zum Geheimen Medizinalrat ernannt.

MÜNCHEN. Auszeichnung. Prof. Dr. Walkhoff wurde der Titel eines königlichen Hofrates verliehen.

HEIDELBERG. Auszeichnung. Dem Direktor des zahnärztlichen Universitätsinstitutes, Prof. Dr. G. Port, wurde das Ritterkreuz I. Klasse des Ordens vom Zähringer Löwen verliehen.

GREIFSWALD. Berufung. Dr. Guido Fischer, Zahnarzt in Hannover, wurde an Stelle des nach Berlin berufenen Prof. Dr. Schröder zum Leiter des zahnärztlichen Universitätsinstituts berufen.

MÜNSTER. Berufung. An das neu errichtete zahnärztliche Institut wurde Zahnarzt Apffelstädt als Leiter berufen.

Digitized by Google

XXIII. Jahrgang. Juli 1907. Heft III.

Oesterreichisch-ungarische

Vierteljahrsschrift für Zahnheilkunde.

Herausgegeben von

JULIUS WEISS, Wien, I. Petersplatz 7

unter ständiger Mitwirkung der Herren:

Prof. Dr. J. Arkövy, Budapest — Dr. S. Bauer, Budapest — Prof. Dr. H. Bönnecken, Prag — Dr. W. Bruck, Breslau — Dr. R. Bum, Wien — Doz. Dr. L. Hattyasy, Budapest — Prof. Dr. C. Jung, Berlin — Dr. T. Kaas, Krems — Dr. M. Karolyi, Wien — Dr. R. Kronfeld, Wien — Dr. J. Lartschneider, Linz — Doz. Dr. R. Loos Wien — Prof. Dr. B. Mayrhofer, Innsbruck — Prof. Dr. W. D. Miller, Berlin — Dr. A. Oppenheim, Brünn — Dr. G. Preiswerk, Basel — Prof. Dr. G. Port, Heidelberg — Doz. Dr. C. Röse, Dresden — Doz. Dr. A. Rothmann, Budapest — Prof. Dr. W. Sachs, Berlin — Prof. Dr. J. Scheff, Wien — Dr. F. Schenk, Wien — Dr. E. Smreker, Wien — Dr. B. Spitzer, Wien — Doz. Dr. J. Szabó, Budapest — Dr. F. Tanzer, Triest — Dr. F. Trauner, Wien — Doz. Dr. W. Vajna, Budapest — Prof. Dr. O. Walkhoff, München — Dr. W. Wallisch, Wien — Doz. Dr. R. Weiser, Wien — Doz. Dr. G. v. Wunschheim, Wien.

Nachdruck nur mit genauer Quellenangabe gestattet.

Beiträge zur Anatomie und Chirurgie der von den oberen Frontzähnen ausgehenden Kiefererkrankungen.

Von Dr. *Josef Lartschneider*, gewesener Assistent am k. k. anatomischen Institut in Wien und gewesener Operateur an der ersten chirurgischen Klinik in Wien, Zahnarzt in Linz a. d. Donau.

Auffallend war mir von jeher der verschiedene, in bestimmten Fällen typisch wiederkehrende Verlauf der von den oberen Frontzähnen ausgehenden Alveolarprozesse. Dass diese Vorkommnisse nicht auf Zufälligkeiten, sondern auf ganz bestimmte anatomische Tatsachen zurückzuführen wären, war naheliegend. Die Sache schien mir wichtig genug, um diesbezügliche anatomische Untersuchungen anzustellen. Das Ergebnis derselben hat mir bald diese anscheinenden Rätsel und Schwierigkeiten gelöst. Ich war überrascht, wie prompt die Anatomie alle die am Patienten gemachten Erfahrungen erläutert und bestätigt hat.

Ich habe eine grosse Reihe von Oberkieferknochen betrachtet und bald ist mir aufgefallen, dass sich trotz aller individuellen Eigenheiten zwei grosse Gruppen unterscheiden

Digitized by Google

lassen, je nach dem Verhalten respektive dem mehr oder minder stärkeren Prominieren der den Zahnwurzeln entsprechenden Wülste (Juga).

Bei der einen Gruppe sind die „Juga" als weit vorspringende Knochenwülste (Fig. 1) deutlich markiert. Ohneweiters kann man sich in solchen Fällen über die Lage der einzelnen Wurzeln und Wurzelspitzen orientieren. Vielfach ist

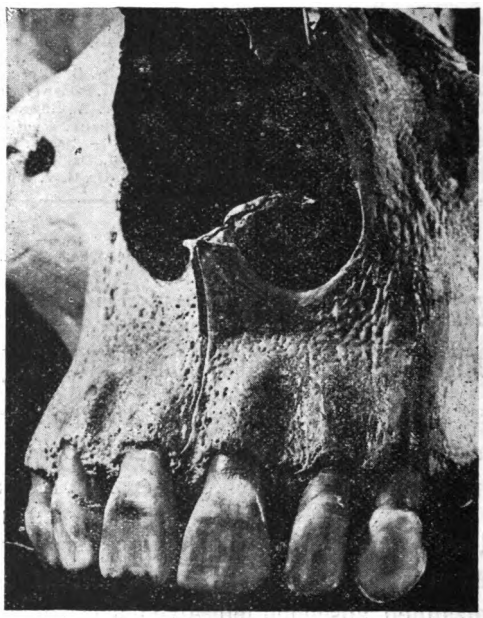

Fig. 1.
Stark entwickelte Juga.

die labiale Wand der Alveolarfächer durchscheinend dünn, ja nicht selten schaut die nackte Wurzelspitze (besonders häufig bei Eckzahnwurzeln) durch einen fensterartigen Defekt dieser zarten Wand. Die zu dieser Gruppe gehörigen Fälle sind durchwegs Individuen mit gracilem Knochengerüste zugehörig.

Die zweite Gruppe umfasst die Fälle, bei welchen die Juga nicht so kräftig ausgebildet sind. Besonders das dem seitlichen Schneidezahn zugehörige Jugum bietet besondere

Digitized by Google

Eigenheiten. Es fehlt häufig gänzlich, während das dem grossen Schneidezahn und dem Eckzahn entsprechende Jugum noch deutlich vorspringt. An seiner Stelle ist ein Grübchen („Fossa incisiva") vorhanden, das um so tiefer ist, je deutlicher an seinen beiden Seiten das Jugum des grossen Schneidezahnes respektive des Eckzahnes vorspringt (Fig. 2). Die Orientierung über die Lage der Wurzelspitze des seitlichen Schneidezahnes durch blosse Be-

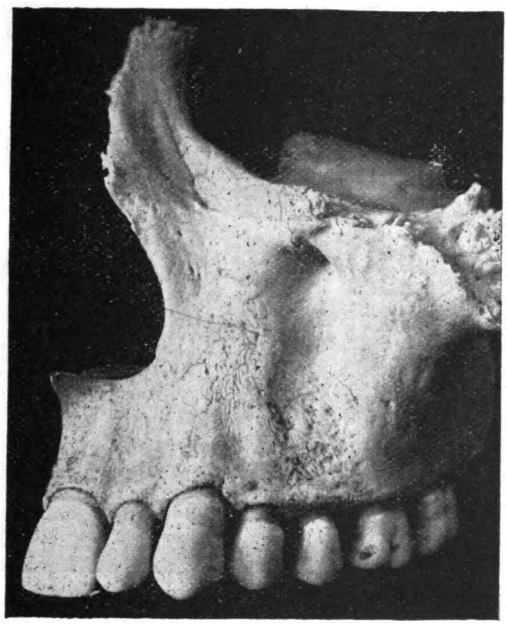

Fig. 2.

Das der Wurzel des seitlichen Schneidezahnes entsprechende Jugum fehlt.

sichtigung der labialen Fläche des Oberkieferfortsatzes ist infolgedessen unmöglich. Ein Einblick in die Alveolarfächer ergibt, dass die labiale Wand des dem grossen Schneidezahn und dem Eckzahn zugehörigen Faches dünn und durchscheinend ist, während sie beim Fach des seitlichen Schneidezahnes massiver und daher nicht mehr durchscheinend ist. Bei einem solchen Oberkiefer, dessen Zahnfächer durch Abtragung der labialen Corticalschichte eröffnet sind (Fig. 3), treten diese Verhältnisse

Digitized by Google

und ihre Ursachen besonders deutlich zutage. Während die Wurzel des grossen Schneidezahnes und des Eckzahnes vertikal stehen, verläuft die Wurzel des seitlichen Schneidezahnes schief nach oben und rückwärts, sie bettet sich sozusagen nach aufwärts zu immer tiefer in die Spongiosa des Alveolarfortsatzes. Dies ist in besonders starkem Masse der Fall, wenn diese

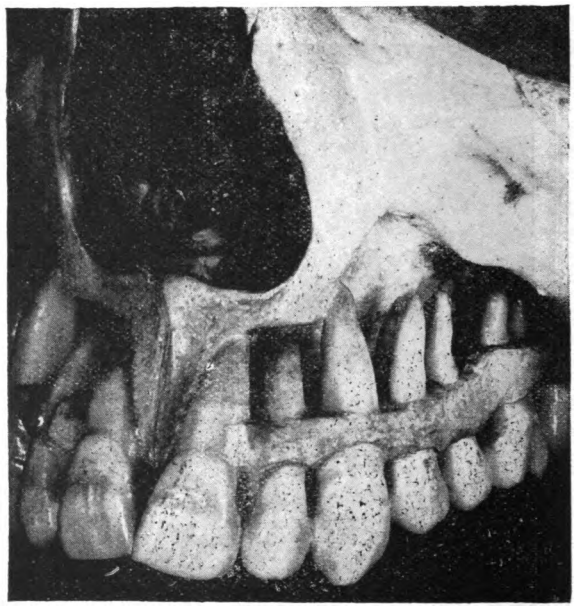

Fig. 3.

Die Wurzeln sämtlicher Zähne sind durch Abtragung der labialen Corticalis des Processus alveolaris freigelegt.

Wurzel, wie dies häufig vorkommt, noch dazu in ihrem obersten Anteile nach rückwärts gekrümmt ist (Fig 4).

Sagittalschnitte durch die einzelnen Alveolarfächer (eigentlich sind es sagittale Radialschnitte) bieten lehrreiche Abbildungen.

Solche durch das Alveolarfach des grossen Schneidezahnes und des Eckzahnes geführte Schnitte zeigen, wie oberflächlich die Wurzeln dieser Zähne in ihrem ganzen Verlaufe

Digitized by Google

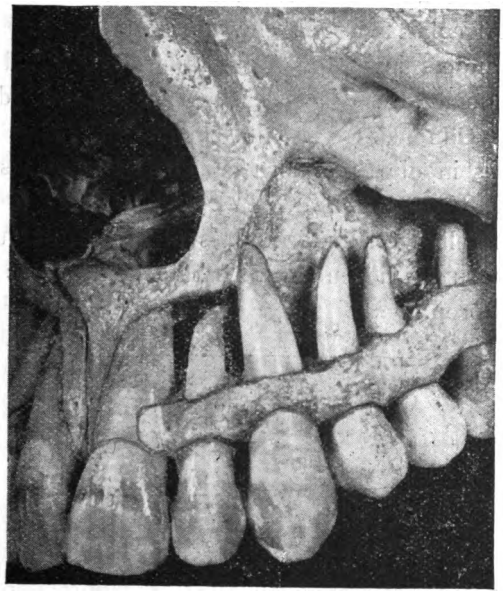

Fig. 4.

Die Wurzel des seitlichen Schneidezahnes ist in ihrem obersten Anteil nach rückwärts gekrümmt.

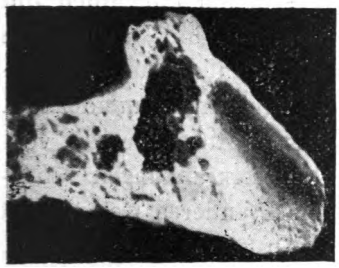

Fig. 5.

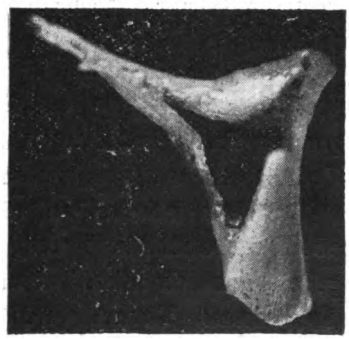

Fig. 6.

Sagittaler Radialschnitt durch das Alveolarfach des grossen Schneidezahnes (Fig. 5) und des Eckzahnes (Fig. 6). Die Spongiosa wurde teilweise abgetragen.

Digitized by Google

liegen (Fig. 5 und 6) und wie dünn die labiale Wand der betreffenden Alveolarfächer durchwegs ist.

Ganz anders liegen die topographischen Verhältnisse beim kleinen Schneidezahn. Fig. 7 enthebt mich wohl jeder näheren Erörterung. Ohneweiters ist ersichtlich, wie tief die Wurzel dieses Zahnes in die Spongiosa eingebettet ist. Das gleiche ist aus der Fig. 8 ersichtlich.

Es ist selbstverständlich, dass die den Abbildungen 5, 6, 7 und 8 zugrunde liegenden Präparate dem gleichen Oberkiefer angehören.

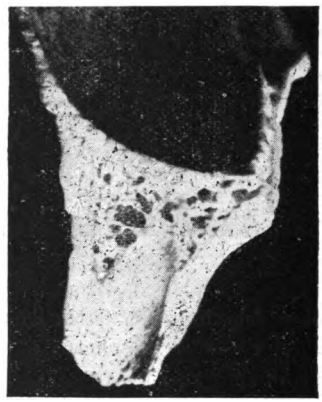

Fig. 7.

Sagittaler Radialschnitt durch das Alveolarfach des kleinen Schneidezahnes.

In jenen seltenen Fällen, wo es sich um Individuen mit besonders kräftigem Knochenbau handelt, sind auch beim grossen Schneidezahn und beim Eckzahn ähnliche anatomische Verhältnisse zu beobachten wie beim kleinen Schneidezahn.

Indem ich nun auf die pathologische Anatomie der von oberen Frontzähnen ausgehenden Kiefererkrankungen übergehe, kann ich mich auf meine bei einer anderen Gelegenheit über dieses Thema veröffentlichten Ausführungen[1] berufen.

[1] Dr. Lartschneider, Linz: Studien über die pathologische Anatomie und Therapie der Wurzelerkrankungen, Oesterr.-ungar. Vierteljahrsschrift für Zahnheilkunde, 1907, Heft II.

Digitized by Google

Ich muss nochmals betonen, dass für die Symptome und den Verlauf des betreffenden Alveolarprozesses, abgesehen von der Virulenz der Entzündungserreger, die Widerstände massgebend sind, die sich den Entzündungsprodukten bei ihren Ausbreitungs- und Durchbruchsbestrebungen entgegen stellen. Tritt z. B. in einem Alveolarfache eines der zur ersten Gruppe (graciler Knochenbau) gehörigen Oberkiefers irgend eine periapicale Infektion und Abszessbildung auf, so wird der Eiter gar bald durch die dünne und noch dazu von vielen Gefäss- und Nervenlöchern siebartig durchbrochene labiale Wand des Alveolarfaches durchbrechen und unter dem Perioste, resp. dem Zahnfleische erscheinen. Dies ist aber gleichbedeutend mit der

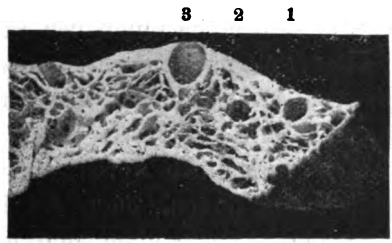

Fig. 8.

Horizontaler Querschnitt durch den Alveolarfortsatz eines Oberkiefers (1 grosser Schneidezahn, 2 kleiner Schneidezahn, 3 Eckzahn).

wichtigen Tatsache, dass sich rasch und ohne dass der Patient viel zu leiden hatte, ein fluktuierender Zahnfleischabszess oder eine Zahnfleischfistel gebildet hat. Die Gefahr einer folgenschweren Sekretstauung oder eines Durchbruches in die Spongiosa hinein ist hiemit abgewendet. Solche Fälle können durchwegs ohne operativen Eingriff zur Heilung gebracht werden (z. B. mit Trikresol-Formalineinlagen).

Im Hinblicke auf diese Verhältnisse finden wir es erklärlich, wieso es oft in ganz unglaublich kurzer Zeit am Oberkiefer zur Bildung grosser, fluktuierender (reifer), von ausgedehnten Oedemen umgebener Abszesse kommen kann.

Unglücklicher sind in dieser Beziehung Individuen mit kräftigem Knochenbau veranlagt. Bei ihnen sind die den Zahn-

Digitized by Google

wurzeln entsprechenden Juga wenig oder (wie beim seitlichen Schneidezahn) gar nicht entwickelt, die Wurzeln liegen tiefer im Kieferknochen eingebettet, die labialen Wände der Alveolarfächer sind massiver. Demnach werden solchen Patienten schon periapicale Entzündungen, welche vom grossen Schneidezahn oder vom Eckzahn ausgehen, viele Beschwerden verursachen. Besonders schwer aber müssen solche Prozesse verlaufen, wenn sie vom seitlichen Schneidezahn ausgehen! Und in der Tat, immer und immer wieder ist es der seitliche Schneidezahn, der allen unseren Bemühungen trotzt, er ist es, der uns meistens veranlasst, zur Operation zu schreiten.

Ein Blick auf die Fig. 7 und 8 zeigt uns, dass bei periapicalen Abszessen dieses Zahnes der Durchbruch des Eiters nach vorne (labialwärts) beinahe unmöglich ist. Denkbar wäre dies, wenn der Eiter sich nach abwärts in den Bereich des untersten Drittels des Alveolarfaches, also in die Nähe des Zahnhalses drängen könnte. Dort erst würde er günstige Bedingungen für einen Durchbruch durch die vordere (labiale) Wand des Alveolarfaches finden, denn sie ist erst in ihren tiefer (distal) gelegenem Anteile dünn und porös. Und tatsächlich finde ich, dass in den verhältnismässig wenigen Fällen, in denen es bei periapicalen Entzündungen seitlicher Schneidezähne zur Bildung von Zahnfleischfisteln kommt, dieselben meistens tief unten, nahe dem Zahnhalse, und zwar lateral von ihm, also zwischen seitlichem Schneidezahn und Eckzahn gelegen sind, so dass man manchmal zweifeln könnte, ob diese „Fisteln" nicht vom Eckzahn ausgehen. Häufig kann man am Skelett an dieser Stelle einige grössere „Gefässlöcher" (Poren) konstatieren (siehe Seite 347, Fig. 2). Derartig situierte Zahnfleischfisteln können meiner Erfahrung nach ohneweiters als zum seitlichen Schneidezahn gehörig diagnostiziert werden. Vom Eckzahn ausgehende Fisteln habe ich immer weiter oben, in der Nähe seines Apex getroffen. Desgleichen ist es erklärlich, dass die Etablierung solcher tief gelegener, vom seitlichen Schneidezahn ausgehender Fisteln meistens längere Zeit beansprucht. In einem Falle, der erst 11 Monate nach dem Beginn der Erkrankung in meine Be-

Digitized by Google

handlung kam, sah ich eben eine solche Fistel entstehen. Gerade dieser Umstand hat den Patienten, der früher die ganze Zeit hindurch wegen Rheumatismus behandelt wurde, bewogen, einen Zahnarzt aufzusuchen.

Während in solchen vom seitlichen Schneidezahn ausgehenden Fällen dem Eiterherde labial beinahe unüberwindliche Schranken gesetzt sind, kann man aus der Fig. 7 ersehen, dass diesbezüglich die Bedingungen nasalwärts viel günstiger liegen. Frei ragt die Kuppe des Alveolarfaches, von einer dünnen, porösen Knochenlamelle (Cribrum) umschlossen, in das zarte Gebälk der Spongiosa (Markhöhle des Oberkieferkörpers) hinein. Und tatsächlich kommt es häufig vor, dass vom seitlichen Schneidezahn ausgehende Alveolarabszesse nach oben durch das Cribrum in die Spongiosa durchbrechen und durch eitrige Einschmelzung der zarten Knochenbalken die Bildung grosser Knochenabszesse zur Folge haben. Bei der weiten Ausdehnung der Spongiosa ist es erklärlich, dass der Eiter in Gegenden vordringen kann, die weit von dem Ausgangspunkte des Krankheitsherdes entfernt sind.

Jahrelang können solche Abszesse im Innern des Oberkieferknochens, im Bereiche seiner Spongiosa ihr Unwesen treiben, bis der Eiter endlich spontan oder infolge eines operativen Eingriffes an irgend einer Stelle durch die Lamina corticalis des Oberkieferknochens hindurch nach aussen gelangt. Solche Fälle sind gar nicht so selten, sie kommen dem Zahnarzt gewiss öfter in die Hände als die vielbeschriebenen und in jedem Lehrbuche für Zahnheilkunde ausführlich behandelten Empyeme der Highmorshöhle. Ich vermute, dass manche „Gesichtsneuralgie“ auf solche Abszesse zurückzuführen ist und dass öfters, wenn uns die Angaben der Patienten immer und immer wieder veranlassen, an ein Empyem des Antrums zu denken, ohne dass wir trotz eingehender und wiederholter Untersuchung Anhaltspunkte für diese Annahme finden, solche im Mark des Oberkieferknochens gelegene Eiterherde vorhanden sind. Ihre Diagnose ist freilich nicht immer leicht, denn sie verlaufen häufig, ohne objektive Symptome (Schwellung, Fluktuation) zu bieten; der

Digitized by Google

Eiter kann eben nirgends durch die Lamina corticalis des Oberkieferknochens durchbrechen — der Verlauf ist quasi „latent". Mehr Anhaltspunkte bieten die subjektiven Symptome, die Anamnese und das Fehlen eines Antrumempyems. Die Patienten klagen über dumpfe halbseitige Gesichtsschmerzen, die, vom Oberkiefer oder von den Zähnen des Oberkiefers ausgehend, sich zeitweise zu rasender Heftigkeit steigern und gegen das Auge und die Schläfe ausstrahlen.

Wichtig für die Diagnose scheint mir das Vorkommen geschwollener Lymphstränge, die ich wiederholt in solchen Fällen an der apicalen Gegend des betreffenden seitlichen Schneidezahnes unter der Schleimhaut, an der Kuppe des Vestibulum oris, nahe der Umschlagsfalte, nachweisen konnte. Hüten muss man sich vor Verwechslungen mit submukös gelegenen Schleimdrüsenknötchen.

Ich erlaube mir, einige diesbezügliche Fälle aus meiner Praxis bekannt zu geben.

I. Grosser, hagerer, 48jähriger Patient. Seit 7 Jahren leidet er ungemein häufig an dumpfen, halbseitigen Gesichts- und Kopfschmerzen. Sie strahlen vom linken Oberkiefer gegen das Auge, die Stirne und die Schläfe aus, sind nicht intensiv, aber lästig und nehmen ihm jede Arbeitslust. Gemütsaffekte, Bücken, rasches Stiegensteigen, Wind und Kälte lösen sofort diese Schmerzempfindungen aus, die dann tagelang anhalten. Die verschiedensten therapeutischen Massnahmen erwiesen sich erfolglos. Vor 2 Jahren wurde dem Patienten geraten, die linke Gesichtshälfte bei Wind und schlechtem Wetter mit Vaselin einzufetten. Dies hat ihm angeblich noch am meisten genützt. Seither ging Patient bei schlechtem Wetter und im Winter überhaupt nur mehr mit eingefettetem Gesichte herum. Zeitweise kommt es ihm vor, als ob diese Schmerzen doch von den Zähnen ausgingen. Dies hatte ihn heute, wie schon früher öfters, veranlasst, zahnärztliche Hilfe in Anspruch zu nehmen. Patient hat wohlgepflegten Mund. Die Untersuchung zeigt, dass die intakten, oberen, linken, beiden Schneidezähne eine tote Pulpa haben und druckempfindlich sind. Nach der Trepanation durch die Foramina coeca entleert sich sofort rötliches, stinkendes Serum, und zwar unter anscheinend grossem Druck, denn die ersten Tropfen wurden geradezu herausgespritzt. Patient hat hierauf in die Operation eingewilligt. Querschnitt in der apicalen Gegend über beide Wurzeln ($\underline{|1}$ und $\underline{|2}$), Trepanation durch die Wurzelspitze des seitlichen Schneidezahnes in die Spongiosa hinein (Fig. 10). Sofort entleert sich Eiter. Ein starker Fissurenbohrer wird in die Trepanationsöffnung eingeführt und dieselbe medialwärts erweitert, bis auch die Wurzelspitze des mittleren Schneidezahnes in die jetzt querovale Trepanationsöffnung

Digitized by Google

einbezogen war. Ich konnte jetzt eine beinahe walnussgrosse Knochenhöhle überblicken! Tamponade der Höhle mit Vioformgaze. Nach mehrmaligem Tamponwechsel ging die Heilung in 8 Wochen anstandslos vonstatten. Patient ist seither (1½ Jahre) von seiner „Gesichtsneuralgie" vollständig geheilt.

II. 17jähriges, kräftiges Mädchen. Es kam am 29. Dezember 1905 zu mir. Die letzten 6 Tage und Nächte waren äusserst qualvoll und schlaflos. Schon seit Februar 1905 leidet sie häufig an rechtseitigen Gesichtsschmerzen, die vom Oberkiefer ausgehen. Alle therapeutischen Bemühungen waren erfolglos. Im September 1905 wurde sie deshalb nach Wien zu einem namhaften Spezialisten gebracht, der sie an einen Zahnarzt wies. Derselbe hat ihr mehrere Zähne plombiert. Im gleichen Zustand kam sie wieder nach Hause. Die letzte Zeit hat sie wieder unsäglich gelitten. Sie wurde von ihrem Hausarzt an mich gewiesen.

Status praesens: Kräftig gebautes, etwas blasses Mädchen, wohlgepflegter Mund. 38·6° Fieber. Am rechten Oberkiefer objektiv gar nichts nachzuweisen. Die ganze Zahnreihe auf Beklopfen empfindlich. Der seitliche Schneidezahn hat eine kleine Plombe, nicht verfärbt. Die elektrische Untersuchung ergibt Pulpatod! Trepanation durch die Plombe, sofort entleert sich dicker, gelber, stinkender Eiter. Da kein Nachlassen der Schmerzen eintrat, willigte Patientin am nächsten Tage in die Operation. Trepanation durch die Wurzelspitze des seitlichen Schneidezahnes hindurch in die Spongiosa. Sofort entleert sich dicker, gelber Eiter und Gewebsfetzen. Die Abszesshöhle ist sehr gross und reicht medialwärts hinter den grossen Schneidezahn bis zur Mittellinie und zieht sich lateral hinter den Eckzahn hin. Leichte Tamponade der Wunde (nicht Irrigieren!). Am Abend desselben Tages 40·2°! Die Heilung ging prompt vonstatten. In 6 Wochen war alles verheilt. Patientin ist seither gesund.

III. Einen ähnlichen Fall (kräftige, junge Frau, Turnerin) habe ich 4 Monate nach dem Beginne der angeblichen „Gesichtsneuralgie" operiert.

IV. Ich verweise noch auf den Fall, den ich bei einer anderen Gelegenheit veröffentlicht habe[1] und bei dem auffallenderweise die eröffnete grosse Knochenhöhle leer und an ihren Wänden von einer anscheinend glatten, von Gefässen durchzogenen Membran ausgekleidet war. Doz. Dr. v. Wunschheim hält diesen Fall für eine vereiterte Zahnzyste.

V. Einen jungen, kräftigen Mann mit starkem Gebiss habe ich vor einigen Monaten operiert, der einen sehr interessanten Befund darbot. Alle drei rechten oberen Frontzähne (Eckzähne und beide Schneidezähne) waren verfärbt (tot) und trugen je eine Zementplombe. Ueber den grossen Schneidezahn, ungefähr seiner Wurzelspitze entsprechend, war eine „Zahnfleischfistel", welche auf Druck seröse Flüssigkeit entleerte. Eine zweite solche

[1] Dr. Lartschneider: Behandlung von Fistelzähnen mit Trikresol-Formalin. Oesterr.-ungar. Vierteljahrsschrift für Zahnheilkunde, 1906, Heft III, Seite 353.

Digitized by Google

Fistel sass lateral vom seitlichen Schneidezahn, zwischen ihm und dem Eckzahn, tief unten nahe dem Zahnfleischrande. Der Patient gab an, dass er vor vielen Jahren oft an seinen Vorderzähnen zu leiden hatte und wiederholt eine geschwollene Oberlippe hatte. Seit mindestens 11 Jahren war der Zustand angeblich stationär, es traten seither niemals grössere Beschwerden auf, allein Patient hatte immer das Gefühl, dass an seinem Oberkiefer irgend etwas nicht in Ordnung wäre.

Die durch die Zementplomben hindurch ausgeführte Trepanation ergab, dass die Wurzelkanäle der drei erwähnten und vor vielen Jahren wurzelbehandelten Zähne jauchige Detritusmassen enthielten. Es wäre in diesem Falle wohl zwecklos gewesen, sich auf irgend welche medikamentöse Wurzelbehandlungen einzulassen. Patient hat in die vorgeschlagene Operation sofort eingewilligt. Die lateral vom seitlichen Schneidezahn gelegene Zahnfistel wird durch einen nach oben konvexen, die Weichteile bis auf den Knochen durchtrennenden Schnitt mit der am Apex des grossen Schneidezahnes ge-

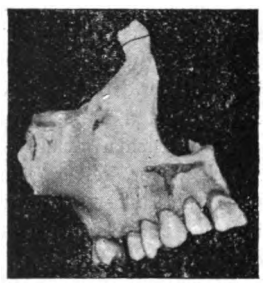

Fig. 9.

legenen Zahnfleischfistel verbunden und die Weichteile stumpf nach oben und unten zurückgeschoben. Da zeigte sich, dass entsprechend den Zahnfleischfisteln die Corticalis des Oberkieferknochens je ein hanfkorngrosses Loch hatte. Die knöcherne Umrandung desselben war morsch und porös und wurde mit dem scharfen Löffel und Rundbohrer abgetragen. Durch diese Löcher gelangte ich mit der Sonde in eine grosse, hinter den Wurzeln der Schneidezähne und des Eckzahnes gelegene Knochenhöhle. Jetzt wurde ein Fissurenbohrer in den lateral vom kleinen Schneidezahn befindlichen Knochendefekt (Fistel) eingesetzt und in nach oben konvexem Bogen die labiale Wand der erwähnten Knochenhöhle samt den Zahnwurzeln der beiden Schneidezähne abgetragen, bis ich mit dem Bohrer in der am Apex des grossen Schneidezahnes gelegenen Fistelmündung angelangt war (Fig. 9). Die Abszesshöhle, welche jetzt ausgiebig eröffnet und zugänglich war, konnte nun genau überblickt werden und stellte sich jetzt als eine über haselnussgrosse, hinter den Wurzeln der beiden Schneidezähne und des Eckzahnes im Bereiche der Spongiosa gelegene Höhle dar. Auch von der Eckzahnwurzel wurde das oberste Ende abgetragen. Die Abszesshöhle wurde mit Tupfern und dem

Digitized by Google

scharfen Löffel gereinigt. Leichte Tamponade mit Vioformgaze. Die ganze Operation dauerte 20 Minuten. Die Heilung erfolgte prompt nach mehrmaligem Tamponwechsel in 8 Wochen.

Es ist selbstverständlich, dass in jedem Falle nach der Operation die betreffenden Zähne und Zahnwurzeln entsprechend behandelt wurden.

VI. 26jähriges, gesundes, kräftiges Fräulein mit sehr schönen breiten Zähnen. Der $\underline{|2}$ war seinerzeit gaumenwärts disloziert und gedreht. Vor 17 Jahren (die Patientin war damals 9 Jahre alt) wurde sie deswegen in Behandlung genommen. Sie bekam eine „Maschine" und hat dieselbe ein Jahr lang getragen, jedoch ohne Erfolg. Im zehnten Lebensjahre kam Patientin nach Wien. Dort wurde sie von einem Zahnarzt diesbezüglich behandelt. Nach einem halben Jahre war der $\underline{|2}$ an die ihm gebührende Stelle gerückt, allein bald darauf bekam sie an diesem Zahne, ganz nahe am Zahnfleischrand. (Patientin macht diese bezeichnende Angabe spontan) eine Fistel, aus der immer Eiter abfloss, ohne dass es jemals zu Schwellungen oder Schmerzen gekommen wäre. Nach einigen Monaten wurde dieser Zahn durch das Foramen coecum trepaniert und eine langwierige Wurzelbehandlung eingeleitet. Die Fistel kam zwar schliesslich zur Heilung und der Zahn wurde mit einer Zementplombe verschlossen, die nach einigen Jahren durch eine Amalgamplombe ersetzt wurde. Durch die nächsten 15 Jahre hindurch geschah weiter nichts an dem Zahn, obwohl Patientin einigemale im Jahr von ihm beunruhigt wurde. Die Zahnfleischfistel hat sich zwar nicht mehr gezeigt, allein es traten jedes Jahr wiederholt leichte Gaumenschwellungen auf, die stets wieder zurückgingen. Der $\underline{|2}$ war zu solchen Zeiten „locker" und länger. So oft Patientin nach Wien kam, hat sie den betreffenden Zahnarzt aufgesucht, denn sie hatte immer das Gefühl, der Zahn werde nächstens verloren gehen. Sie wurde immer wieder vertröstet, es wurde ihr stets bedeutet, es wäre das beste, solche Zähne nicht anzurühren. 1906 im Frühjahr, also nach 17 Jahren, kam Patientin zu mir. Die Beschwerden waren damals besonders heftig.

Status praesens: Sehr schöne, breite, kräftig entwickelte, intakte Frontzähne. Nur der $\underline{|2}$ war dunkelbräunlich verfärbt. Entsprechend seinem Foramen coecum sass eine hanfkorngrosse, schwarze Amalgamplombe, die natürlich auch an der Verfärbung des Zahnes mit schuld war. Die labiale Fläche des Alveolarfortsatzes, entsprechend dem $\underline{|2}$, bot ein vollständig normales Aussehen, keine Fistel oder Narbe sichtbar, die ganze Gegend auf Druck unempfindlich, jedoch an der apicalen Gegend unter der Schleimhaut verschiebliche harte Stränge zu tasten (Lymphgefässe). Der Gaumen dem $\underline{|2}$ entsprechend geschwollen, die Gaumenfalten etwas ödematös geschwellt und stärker vortretend.

Der Zahn wurde durch die Plombe hindurch trepaniert. Sofort entleert sich übelriechender, dünnflüssiger Eiter. Die Spannung hat sofort nachgelassen. Der Zahn wurde offen gelassen. Nach einigen Tagen kam Patientin wieder, es ging ihr viel besser. Die Sekretion hat anscheinend ganz auf-

Digitized by Google

gehört. Daher entschloss ich mich, in den Wurzelkanal des $\underline{|2}$ einen Trikresol-Formalinfaden einzuführen und mit Fletcher zu verschliessen. Einige Stunden nachher kam Patientin wieder wegen heftiger Schmerzen, die seit dem Verschlusse des Zahnes wieder aufgetreten wären. Der Zahn wurde sofort eröffnet und der Wattefaden entfernt, worauf sich einige Tropfen dicken Eiters entleerten und die Schmerzen waren wieder behoben. Der Zahn wurde jetzt 2 Wochen offen gelassen und dann neuerdings nach einer Trikresol-Formalineinlage in den Wurzelkanal geschlossen. Jetzt traten keine Schmerzen mehr auf und nach weiterem Verlauf von einigen Wochen wurde der Wattefaden entfernt, Trikresol-Formalinpaste in die Wurzel gepresst und nach gründlicher Eröffnung und Reinigung des Kronenanteiles der Pulpakammer die ganze Kavität (einschliesslich Pulpakammer) mit weissem „Silicin" gefüllt. Die weisse Plombe hat die Farbe des Zahnes sofort günstig beeinflusst. Es traten zwar seither nie mehr grössere Beschwerden auf, aber ganz „ruhig" war der Zahn doch nicht. Die Patientin hat mich wiederholt wegen dieses Zahnes aufgesucht, so dass ich mich endlich doch entschloss (April 1907), den Krankheitsherd von der vorderen labialen Fläche des Oberkiefers aus zu eröffnen. Trepanation der Markhöhle des Oberkieferkörpers durch Corticalis und die Wurzelspitze des kranken Zahnes hindurch. Die Operation verlief anstandslos, in 10 Minuten war der Eingriff vorüber. Hinter der Wurzelspitze des $\underline{|2}$, nach ihrer Abtragung, gelangte ich mit dem Rosenbohrer in eine grössere, ganz im Bereiche der Spongiosa gelegene Abszesshöhle (Knochenlade). Ohne zu sondieren oder zu reinigen, habe ich diese mit einem Vioformgazestreifen leicht trainiert und nach mehrmaligem Tamponwechsel war nach 4 Wochen alles vollständig geheilt, die Beschwerden haben seit der Operation vollständig aufgehört, nachdem sie früher durch 17 Jahre hindurch der Patientin zu schaffen gemacht haben.

Instinktiv werden solche Patienten häufig veranlasst, neben ihrem Hausarzt auch den Zahnarzt aufzusuchen. Da aber, abgesehen etwa von einer entzündlichen Rötung des Zahnfleisches und einer mehr oder minder ausgesprochenen Druckempfindlichkeit aller Zähne des Oberkiefers der betreffenden Seite nichts nachweisbar ist, werden solche Patienten wieder ihrem Hausarzte zugewiesen und so geht die Sache weiter, bis endlich doch eine Zahnfleischfistel oder ein Gaumenabszess oder andere objektive Symptome die Diagnose ermöglichen. Man muss in solchen Fällen immer die oberen Frontzähne genau untersuchen und elektrisch prüfen. Sind einer oder mehrere von ihnen tot oder wurzelbehandelt, so müssen sie unbedingt trepaniert und die Wurzelkanäle energisch sondiert und auf eine etwa vorhandene Pulpagangrän untersucht werden. Ent-

Digitized by Google

leert sich aus der Trepanationsöffnung Eiter, so ist die Diagnose freilich sicher. Lassen jetzt nach der Trepanation die Schmerzen nicht bald nach, so ist es widersinnig, mit Wurzelbehandlungen Zeit zu verlieren. Das einzig Richtige ist nun die Trepanation der in der Spongiosa gelegenen Abszesshöhle durch die Corticalis und eventuell durch die Wurzelspitze des betreffenden Zahnes hindurch (Fig. 10). Die Abtragung der Wurzelspitze ist nicht das Hauptmoment, sondern die ausgiebige Eröffnung der Abszesshöhle! Um die Wurzelspitze kümmere ich mich nur dann, wenn sie mir bei meinem Vordringen zum Eiterherd im Wege steht.

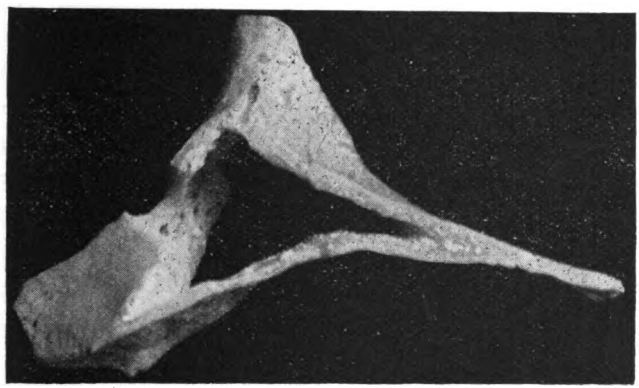

Fig. 10.

Die Spongiosa wurde abgetragen, um eine Abszesshöhle zu veranschaulichen. T = Trepanationsöffnung.

Die Operation ist einfach und unter Lokalanästhesie leicht mit dem Rundbohrer und scharfen Löffel auszuführen. Auch die grössten Knochenhöhlen heilen nach öfterem Tamponwechsel in längstens 8 Wochen. Der Heilungstrieb im Munde ist enorm. Sehen wir doch die furchtbaren Verletzungen, welche bei der Exstirpation des ganzen Oberkiefers gesetzt werden, in ganz kurzer Zeit vollständig verheilen.

Wiederholt bin ich bei derartigen Operationen in Knochenhöhlen geraten, deren Ausdehnung geradezu imponierend war, ja einigemale konnte ich es kaum glauben, dass ich nicht in

Digitized by Google

die Highmorshöhle geraten wäre. Man darf nicht vergessen, dass das zarte Gebälke der Spongiosa einem Vordringen der Entzündung, respektive einer eiterigen Einschmelzung sehr wenig Widerstand bietet. Sobald ein Alveolarabszess nach rückwärts in die Spongiosa des Oberkiefers durchgebrochen ist — und bei oberen seitlichen Schneidezähnen sind die Bedingungen für solche Komplikationen besonders günstig —

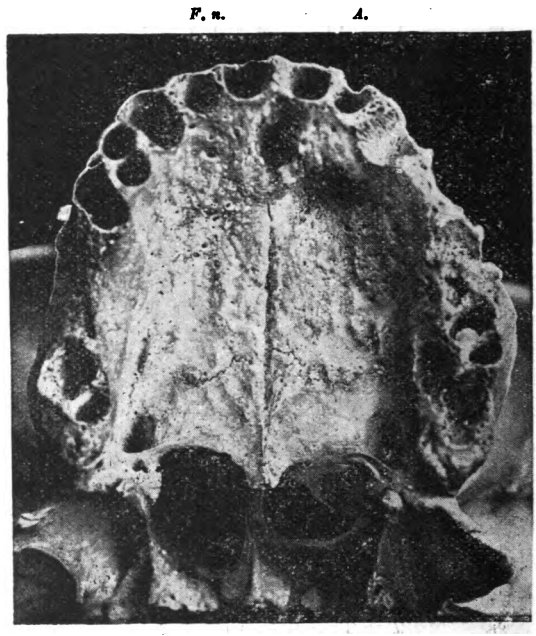

Fig. 11.

Rechts ein Gefässloch (*F. n.*) am Gaumen, links die Residuen eines abgelaufenen, vom seitlichen Schneidezahn ausgegangenen und gaumenwärts durchgebrochenen Alveolarabszesses (*A.*).

kann sich der Eiter im Bereiche der Spongiosa nach allen Richtungen ausbreiten, besonders nach rückwärts, im Inneren des geräumigen Gaumenfortsatzes (siehe Fig. 13).

Bei den Durchbruchsbestrebungen solcher Abszesse nach aussen (aus dem Bereiche der Spongiosa heraus) kommen dem Eiter meines Erachtens jene in der Corticalis des Oberkiefer-

Digitized by Google

knochens befindlichen Löcher sehr zu statten, welche den Durchtritt der Gefässe und Nerven vermitteln.

Diese Annahme ist gewiss nicht unberechtigt. Sehen wir doch z. B. bei Entzündungsprozessen der Kopfschwarte die Entzündungserreger den Blutgefässen entlang in das Innere der knöchernen Schädelkapsel vordringen, um daselbst auf die Hirnhäute und das Hirn überzugreifen.

Nicht unwichtig scheint mir ein häufig vorhandenes besonders grosses Loch zu sein, welches am harten Gaumen 2 Mm. bis 1 Cm. rückwärts vom Zahnhalse des kleinen Schneidezahnes, seiner Wurzel entsprechend, gelegen ist (Fig. 11 *F. n.*).

Am Kinderschädel ist dieses Loch besonders gross, liegt im Bereiche des Gaumenanteiles des Os incisivum und scheint für die ernährenden Gefässe dieses Knochens wichtig zu sein (Foramen nutritium).

Aus dem Vorkommen eines so grossen, hinter dem kleinen Schneidezahn gelegenen Foramen nutritium wäre die Tatsache wohl erklärlich, dass von diesem Zahne ausgehende Alveolarabszesse oft in auffallend kurzer Zeit unter die Schleimhaut des harten Gaumens durchbrechen und dort grosse fluktuierende Tumoren und später „Gaumenfisteln" bilden.

VII. Gaumenfistel. Patientin (Fräulein) leidet schon seit mindestens 10 Jahren an einer „Gaumenfistel". Patientin ist selbst zur Vermutung gelangt, dass dieselbe mit dem seitlichen, oberen linken Schneidezahn im Zusammenhange steht. Aus der Fistel ergiesst sich schon seit vielen Jahren Eiter, und zwar in besonders reichlicher Menge, während sie mit dem Finger in der Gegend der Nasenwurzel (links) drückt. Der linke, seitliche Schneidezahn wurde im Verlaufe der Jahre öfters behandelt und plombiert. Wegen der Fistel wurde sie stets vertröstet, „sie sei etwas ganz Nebensächliches und werde schon abheilen, wenn alles abgeflossen ist". In letzter Zeit hat Patientin jedoch am linken Auge, und zwar an seinem unteren Rande häufig spannende und ziehende Schmerzen verspürt, welche gegen die Nasenwurzel hin ausstrahlten. Ich betone, dass diese Angaben ganz spontan gemacht wurden. Vor einigen Tagen hatte sie sich den betreffenden Zahn ausgebissen, was die Veranlassung war, zahnärztliche Hilfe in Anspruch zu nehmen.

Status praesens: Gesunde, kräftig gebaute Patientin. Die oberen Frontzähne mit Ausnahme des linken, seitlichen Schneidezahnes vorhanden, mit Zementplomben versehen, jedoch lebend. Die Krone des linken, seitlichen Schneidezahnes im Niveau des Zahnfleisches abgebrochen, der Wurzelkanal

Digitized by Google

offen, mit gangränösen Detritusmassen gefüllt. Am harten Gaumengewölbe, 1½ Cm. über dem linken, seitlichen Schneidezahn, eine Fistelmündung, aus der sich dünner, rötlichgelber Eiter tropfenweise entleert, sobald Patientin mit dem Finger in der Gegend der linken Nasenwurzel drückt. Der linke Eckzahn intakt feststehend, der linke, erste Backenzahn in der Höhe des Zahnfleischrandes abgebrochen, seine Wurzel offen, Gangrän der Pulpa. Die sichelförmig gebogene Sonde gelangt durch die erwähnte Fistelmündung in eine grosse Höhle. Die Sonde gleitet leicht nach vorne und oben. Die Wurzelspitze des $\underline{|2}$ als frei hereinragende Zacke deutlich mit der Sonde zu tasten. Es war also ohneweiters zu konstatieren, dass ein von der Wurzel des linken, seitlichen Schneidezahnes ausgegangener, periapicaler Abszess seinerzeit in die Spongiosa des Oberkieferkörpers und des Gaumenfortsatzes eingebrochen ist, daselbst ziemliche Verheerungen zur Folge hatte und schliesslich gaumenwärts durch die orale Rindenschicht des Gaumenfortsatzes wahrscheinlich auf dem Wege eines Gefässloches unter das Zahnfleisch gelangt ist, dasselbe weithin von seiner knöchernen Unterlage als fluktuierenden Tumor abgehoben hat, bis endlich der Eiter nach Einschmelzung des Zahnfleisches nach aussen gelangte. Der Abszess konnte die langen Jahre hindurch infolge der Unzulänglichkeit des Abzugskanales nicht ausheilen, ja eine Heilung wäre in diesem Falle bei den bestehenden Verhältnissen wohl kaum jemals erfolgt.

Ueber die Therapie konnte in diesem Falle kein Zweifel obwalten. Novocaininjektion in die Umgebung der Gaumenfistel, Erweiterung der Fistelmündung mit dem Messer und dem Rundbohrer bis auf Erbsengrösse und vorsichtiges Auskratzen der Abszesshöhle („Knochenlade") mit dem scharfen Löffel. Da die Abszesshöhle weit nach vorne und oben reichte, war es wünschenswert, auch vom Vestibulum oris aus einen Zugang zu derselben zu schaffen. In diesem Falle habe ich von der typischen Trepanation durch die Lamina corticalis und Wurzelspitze des $\underline{|2}$ hindurch abgesehen, da ja das vorhin erwähnte Wurzelfragment des $\underline{|4}$ einen bequemen Zugang in Aussicht stellte. Nach der Extraktion dieses Fragmentes konnte ich mit dem kleinen scharfen Löffel leicht den Grund seines Alveolarfaches einstossen und nun war die Abszesshöhle auch von vorne offen. Mit der in das Alveolarfach des $\underline{|4}$ eingeführten weichen Sonde konnte ich jetzt durch die Mündung der Gaumenfistel in die Mundhöhle gelangen. Die genaue Untersuchung zeigte, dass die Abszesshöhle trotz ihrer imponierenden Grösse lediglich im Bereiche der Spongiosa des Oberkiefers gelegen war und nicht in die Highmorshöhle durchgebrochen war. Der Patientin konnte demnach baldigste Heilung ihres langjährigen Leidens vorausgesagt werden. Die Abszesshöhle wurde nun durch den Gaumendefekt und das Alveolarfach des $\underline{|4}$ leicht mit Vioformgaze tamponiert. Nach 3 Tagen Tamponwechsel. Die Gaumenfistel war nach 1 Woche bis auf eine rote Einkerbung des Zahnfleisches geheilt Nach 3 Wochen war auch der am Alveolarfache des $\underline{|4}$ befindliche Zugang zur Höhle durch feste Granulationsmassen geschlossen. Die Wurzel des $\underline{|2}$ wurde gleichzeitig mit Trikresol-Formalineinlagen behandelt. Nach einmaligem Tamponwechsel war der gangränöse Geruch vollständig geschwunden. 12 Tage nach der

Digitized by Google

Operation konnte in die Wurzel des $\underline{|2}$ schon ein Stiftzahn eingemauert werden. Vier Wochen nach der Operation war Patientin vollständig geheilt. Die Schmerzen am linken Auge waren sofort nach der Operation verschwunden.

Manchmal, allerdings in seltenen Fällen, dringt der Eiter, nachdem er in die Spongiosa durchgebrochen ist, nach aufwärts (naso-frontal). Die Spongiosa erstreckt sich ja auch in das Innere des Processus nasalis maxillae (Fig. 12 und 13).

Die verschiedenen, in der Nähe des inneren Augenwinkels konstant vorkommenden Gefäss- und Nervenlöcher (siehe

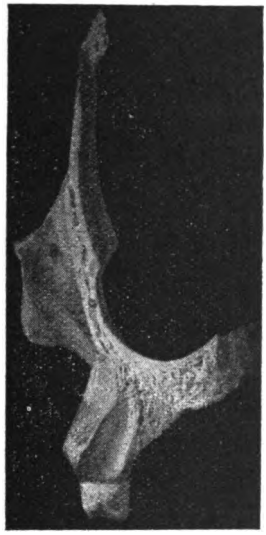

Fig. 12.

Sagittaler Radialschnitt durch das Alveolarfach des rechten seitlichen Schneidezahnes. Die innerhalb des Processus palatinus gelegene Spongiosa hat an einer Stelle ein festeres Gefüge (Sutura incisiva). Die Spongiosa dringt nach aufwärts in den Bereich des Processus frontalis maxillae. Eines der dort befindlichen Gefässlöcher ist durch den Schnitt eröffnet.

Fig. 1, 2, 3, 4) bilden geradezu präformierte Durchbruchsstellen für solche Eiterherde.

Diese Tatsachen erklären uns ohneweiters das auf den ersten Blick überraschende Vorkommnis, dass von oberen Frontzähnen ausgehende Kieferabszesse in der Nähe des inneren

Digitized by Google

Augenwinkels unter die Haut durchbrechen und daselbst kleine fluktuierende Tumoren und Augenwinkelfisteln bilden.

Ebenso ist es erklärlich nach den vorhergegangenen Ausführungen, dass solche dentale Augenwinkelfisteln meistens vom oberen seitlichen Schneidezahn ausgehen.

Auf eine Tatsache möchte ich noch aufmerksam machen, welche wahrscheinlich die Bildung von „Gaumenfisteln" und wohl auch von dentalen Augenfisteln begünstigt. Die Stelle,

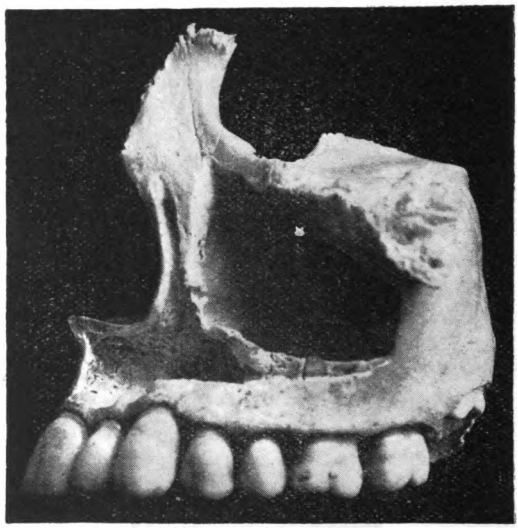

Fig. 13.

Durch Abtragung der vorderen (labialen) Lamina corticalis wurde die Markhöhle des Oberkieferkörpers eröffnet. Die Wurzeln der Zähne und die Substantia spongiosa wurden exstirpiert, um die Geräumigkeit der Markhöhle darzutun. Desgleichen ist das Anthrum durch Abtragung seiner facialen Wand eröffnet.

an welcher einstens die Verschmelzung des Incisivum mit dem Os palatinum stattgefunden hatte, ist häufig auch später noch durch ein festeres, beinahe corticales Gefüge der Spongiosa markiert und als Sutura incisiva ohneweiters erkennbar (Fig. 12, Sutura incisiva). Bei seinem Vordringen nach rückwärts sind

Digitized by Google

jetzt dem Eiter an dieser Stelle Schranken gesetzt, er wird deshalb um so energischer nach unten (palatinal) oder nach aufwärts (nasal) vordringen. In dem einen Falle wird es zur Bildung einer „Gaumenfistel" in dem anderen zur Bildung einer dentalen Augenwinkelfistel kommen.

Die von den Frontzähnen ausgehenden periapicalen Entzündungsprozesse greifen demnach sehr häufig auf die Spongiosa des Oberkiefers über; sie treten zur Markhöhle (Fig. 13) des Oberkieferkörpers ähnlich in Beziehungen, wie dies bei solchen von den prämolaren und molaren Zähnen ausgehenden Prozessen bezüglich der Oberkieferhöhle (Anthrum) der Fall ist. Die Aetiologie und die pathologische Anatomie der Anthrumempyeme ist schon seit langem bekannt, während die in der Markhöhle des Oberkiefers vorkommenden und oft durch viele Jahre persistierenden Abszesse, die meines Erachtens nicht minder interessant, oft nicht minder folgenschwer und auch nicht weniger häufig sind als die Anthrumprozesse, bisher völlig unbeachtet geblieben sind.

Diese beiden Erkrankungen des Oberkiefers, die Abszesse der Kieferhöhle (Anthrum) und die Abszesse der Markhöhle treten sogar nicht selten zueinander in Beziehungen, indem Markhöhlenabszesse in die Kieferhöhle durchbrechen und Kieferhöhleneiterungen zur Folge haben. In solchen Fällen kommt es dann zur Bildung einer riesig grossen Abszesshöhle, welche aus der Verschmelzung der Kieferhöhle (Anthrum) mit der im Bereiche der Substantia spongiosa des Oberkieferkörpers gelegenen Abszesshöhle entstanden sind. Das Röntgenbild eines solchen von mir operierten Falles (Fig. 14) im Zusammenhalt mit Fig. 13 ist die beste und einfachste Erklärung dieser interessanten Erkrankung. Natürlich ist es für den Verlauf und die Behandlung nicht gleichgiltig, ob ein einfaches oder ein mit Markhöhlenabszess kombiniertes Anthrumempyem vorliegt.

Ich erlaube mir des Interesses halber einen solchen von mir operierten Fall, welcher auch das nachstehende Röntgenbild geliefert hat, eingehend zu erörtern.

Digitized by Google

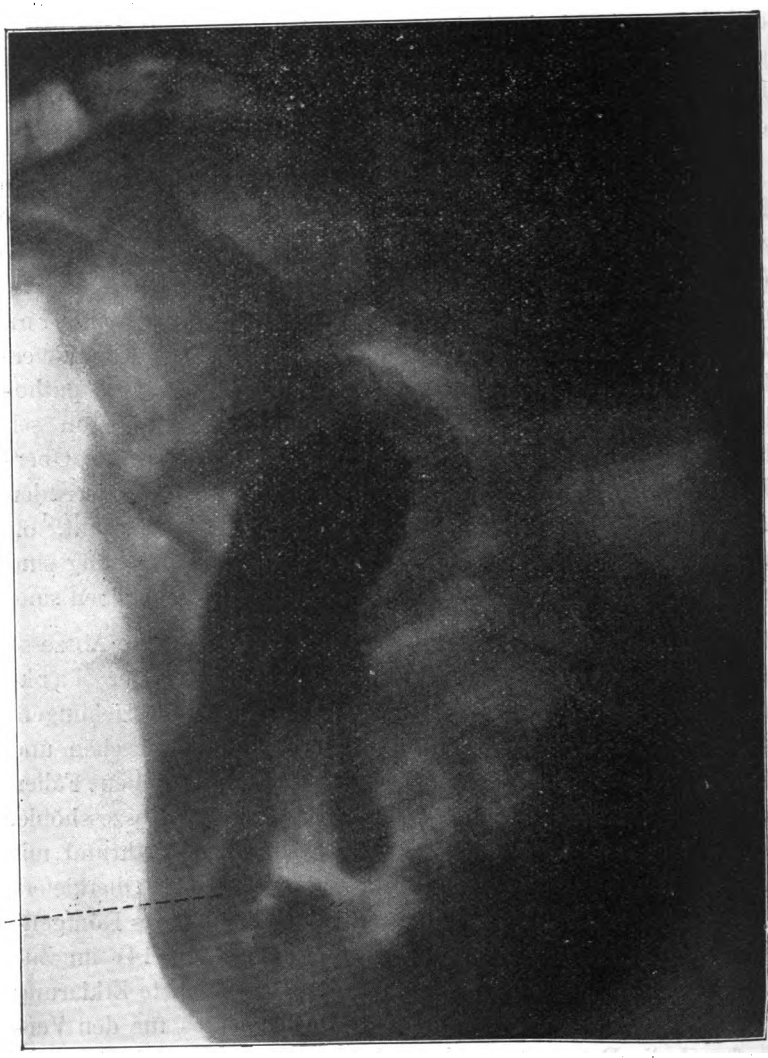

Fig. 14.

Das schöne Röntgenbild verdanke ich dem Herrn Dr. Riedl. Assistenten an der chirurgischen Abteilung des allgemeinen Krankenhauses in Linz. Vor der Röntgenaufnahme habe ich die Höhle mit in Wismut getauchtem Gazestoff (10·0 Gr. Bismutum subnitricum, 6 Gr. Mucilagogummi arab.) von der zwischen $\underline{|2}$ und $\underline{|3}$ gelegenen Fistel aus fest austamponiert.

Digitized by Google

VIII. Kombiniertes Anthrumempyem. 28jähriger, ziemlich indolenter Bindergehilfe. Anamnestisch konnte folgendes erhoben werden. Vor 6 Jahren hat sich Patient den linken oberen Schneidezahn „ausgebissen". Bald nachher traten grosse Schmerzen auf, Patient hatte wiederholt die linke Oberlippe und Wange geschwollen. Nach längerer Zeit war endlich das „Geschwür" durchgebrochen (zwischen $\underline{|^2}$ und $\underline{|^3}$, nahe dem Zahnhalse des $\underline{|^3}$, wo die „Fistel" auch zur Zeit der Operation noch bestand) und nun begann der „Zahnfluss". Schwellungen waren seither keine mehr aufgetreten. Vor 3 Jahren hat ein Arzt die Wurzel des $\underline{|^2}$ gezogen. Der „Zahnfluss" war dann ein halbes Jahr hindurch angeblich besser, dann hat er aber wieder begonnen und seit 1 Jahr ungefähr ist er besonders heftig. Patient ist über sein Leiden sehr bekümmert, um so mehr, als er in letzter Zeit häufig von Kopfschmerzen geplagt wird. Er hat schon verschiedene Aerzte konsultiert.

Status praesens: Kräftig gebauter Patient von etwas blasser Gesichtsfarbe. Die Frontzähne des Oberkiefers intakt, bis auf den fehlenden $\underline{|^2}$. Nahe dem Zahnhalse des $\underline{|^3}$ eine „Zahnfleischfistel", aus der sich auf Druck massenhafter, dünnflüssiger, gelber, nicht jauchiger Eiter ergiesst. Sonst am Oberkiefer nichts Abnormes zu konstatieren. Nasensymptome waren niemals vorhanden, offenbar infolge des genügenden Eiterabflusses durch die Fistel. Operation: Nach ausgeführter Lokalanästhesie Schnitt durch die Weichteile von der Fistel aufwärts gegen die Spitze des $\underline{|^3}$. Die Weichteile werden nach links und rechts zurückgeschoben, hierauf der Knochen (labiale Wand des Alveolarfaches des $\underline{|^2}$) von der Fistel aufwärts mit dem scharfen Löffel abgetragen, so dass man schliesslich durch ein grosses Loch in die riesig grosse Abszesshöhle gelangte. Dabei entleerte sich massenhaft Eiter. Mit der Sonde konnte ich $4^1/_2$ Cm. nach aufwärts und lateral vordringen, desgleichen konnte ich mit dem Instrument mesial hinter die Wurzel des $\underline{|^1}$ gelangen. Es war demnach klar, dass in diesem Falle der von der Wurzel des $\underline{|^2}$ ausgegangene „Markhöhlenabszess" in das Anthrum durchgebrochen ist, so dass es schliesslich nach eitriger Einschmelzung der seidenpapierdünnen Scheidewand zwischen beiden Höhlen (Fig. 15) zur Bildung einer grossen, birnförmigen Höhle gekommen ist. Der stumpfe Pol der Birne entspricht dem Anthrum Highmori, während der spitze, zapfenförmige Pol der Birne im Bereiche der mittlerweile eitrig eingeschmolzenen Substantia spongiosa des Oberkieferkörpers gelegen ist.

Bezüglich des Heilungsverlaufes solcher „kombinierter" Anthrumempyeme wäre zu bemerken, dass der der Markhöhle entsprechende Anteil der Abszesshöhle nach öfterem Tamponwechsel durch Granulation und Bindegewebsbildung zur Ausheilung gebracht werden muss. Der restliche, dem Anthrum entsprechende Anteil der Abszesshöhle muss weiter rückwärts durch den Alveolarfortsatz hindurch trepaniert und

Digitized by Google

dann mittels eines Zapfens aus Gold oder Kautschuk geschlossen und behandelt werden, wie dies bei gewöhnlichen Anthrumempyemen üblich ist.

Das Ergebnis dieser Ausführungen möchte ich in folgende Sätze kurz zusammenfassen:

Von den Wurzeln der Frontzähne des Oberkiefers ausgehende periapicale Entzündungsprozesse können auf das Mark (Substantia spongiosa) des Oberkieferkörpers übergreifen und Markhöhlenabszesse (Myelitis) verursachen.

Diese Markhöhlenabszesse verlaufen entweder

1. „latent", d. h. sie bleiben oft durch viele Jahre hindurch auf den Bereich der Substantia spongiosa beschränkt und werden endlich auf operativem Wege (Trepanation der Markhöhle durch die Corticalis und eventuell durch die betreffende Wurzelspitze hindurch) eröffnet oder

2. sie brechen schliesslich spontan irgendwo durch die Corticalis hindurch nach aussen. und zwar:

a) labialwärts: gewöhnliche Zahnfleischfistel;
b) palatinalwärts: Gaumenfistel;
c) naso-frontalwärts: dentale Augenwinkelfistel;
d) in das Anthrum Highmori hinein: kombiniertes Anthrumempyem;
e) Die Entzündungsprodukte benützen bei ihren Durchbruchsbestrebungen jene im Cribrum alveolare (Wände des Alveolarfaches) und in der Lamina corticalis des Oberkiefers befindlichen Löcher (Foramina nutritia, Poren), welche den Durchtritt der Gefässe und Nerven vermitteln.

Am Schlusse meiner Ausführungen fühle ich mich verpflichtet, meinem ehemaligen Chef, dem Herrn Hofrat Professor Dr. Karl Toldt, Vorstand der I. anatomischen Lehrkanzel in Wien, für die Bereitwilligkeit zu danken, mit welcher er mir

Digitized by Google

die reichhaltigen Sammlungen seines Institutes zur Verfügung gestellt hat.

Desgleichen danke ich seinem Assistenten, dem Herrn Dozenten v. Schuhmacher, für vielfach erwiesene Freundlichkeiten.

Nachdruck nur mit genauer Quellenangabe gestattet.

Ein naturgetreuer Artikulator.[1]

Von Dr. *Wilhelm Wallisch*, Zahnarzt in Wien.

Der neue Artikulator wurde von mir entsprechend den natürlichen Verhältnissen des Kiefergelenkes konstruiert. Derselbe ist ein einfacher Scharnierartikulator, der durch eine Schraubendrehung in einen Artikulator mit einer „im Raume fortschreitenden Achse" verwendelt werden kann. Die Achse gleitet auf einer Gelenkbahn, die der Form des Tuberculum articulare nachgebildet ist. Fig. 1 zeigt die Gelenkfläche des Tuberculum articulare und das Unterkieferköpfchen in der Ruhestellung des Unterkiefers. Diese Figur wurde dadurch gewonnen, dass eine Schädelgelenkfläche mit Gipsbrei ausgegossen und der Unterkiefer bei genauem Zahnschluss dem Schädel angepresst wurde. Der Gipsabdruck wurde mit Wachs ausgegossen, in der Bewegungsrichtung des Unterkieferköpfchens durchgeschnitten und gezeichnet.

Das Köpfchen lehnt sich an den absteigenden Teil des Tuberculum und wird in seiner Lage durch die aufeinander treffenden Zähne gehalten. Fehlen die Zähne, so rückt das Köpfchen gegen die Cavitas glenoidalis, ohne jedoch deren Boden jemals zu berühren, da in der tiefsten Stellung der äussere Teil beider Kondylen den äusseren Pfannenrand trifft.

Um im zahnlosen Munde Zähne einzusetzen, muss erst die in Fig. 1 gezeigte Ruhestellung des Unterkiefers festgestellt

---

[1] Vortrag, gehalten im Verein Wiener Zahnärzte.

Digitized by Google

werden. Dies geschieht durch das Einsetzen und Probieren der sogenannten Bissschablonen. Ich habe bereits in einer früheren Arbeit „Das Kiefergelenk und der zahnärztliche Artikulator" („Oesterr.-ungar. Vierteljahrsschrift für Zahnheilkunde", Heft II, 1903) die Lehren Parreidts und Bonwills zitiert, um diesen wichtigen Punkt durch die Ansichten erfahrener Praktiker zu beleuchten.

Durch den „naturgetreuen Artikulator" soll die Möglichkeit gegeben werden, mit dem Modelle die Bewegungen des Unterkiefers nachzuahmen, um die richtige Stellung der aufgestellten Zähne zu kontrollieren. Bleiben die Prothesen bei den verschiedensten Bewegungen des Kiefers fest sitzen, so ist die



Fig. 1.

Stellung der Zähne richtig, im entgegengesetzten Falle falsch. Dies hängt wieder von dem Druck ab, den die Zähne aufeinander ausüben. Trifft dieser Druck den Kiefer senkrecht oder von aussen nach innen, so bleiben die Prothesen auf ihrem Platze, wirkt der Druck jedoch von innen nach aussen, so werden die Prothesen auf der entgegengesetzten Seite von ihrer Unterlage abgehoben. Ein einfaches Beispiel hiefür ist der häufige Fall, bei dem die Zähne im Oberkiefer fehlen, derselbe ausserdem geschwunden ist, während im Unterkiefer nur die Vorderzähne stehen, die etwas nach vorne geneigt sind. Ersetzen wir dem Patienten die oberen Zähne und lassen die Vorderzähne hinter die unteren beissen, so wird das Stück bei allen Bewegungen fest sitzen. Der Patient wünscht jedoch, dass seine oberen Vorderzähne über die unteren beissen, wie es seine natürlichen Zähne getan hatten; in diesem Falle werden die unteren Zähne

Digitized by Google

die oberen immer abheben. Um dies zu verhindern, müssen wir dem Patienten auch die oberen und unteren Backen- und Mahlzähne ersetzen, und zwar in der richtigen Artikulationsebene. Schiebt der Patient dann den Unterkiefer vor, so rücken die höher gestellten unteren Backen- oder Mahlzähne auf die tiefer gestellten oberen Backen- oder Mahlzähne so weit, als die Vorderzähne übereinandergreifen; die unteren rückwärtigen Zähne drücken die obere Prothese direkt an den Gaumen an. Diese für das Aufstellen künstlicher Zähne richtige Artikulationsebene zeigt uns die Natur am schönsten beim offenen Biss oder bei Prognathie. Der erste Mahlzahn steht am tiefsten, von demselben steigen nach vorne die Backenzähne, nach rückwärts die Mahlzähne aufwärts. Beim normalen Biss, bei dem die oberen Vorderzähne die unteren überragen, findet sich diese Anordnung selten so gut ausgeprägt. Stehen die Vorderzähne mit ihren Schneiden aufeinander, so berühren die rückwärtigen Zähne sich meist gar nicht — wenn auch der Zwischenraum zwischen den Zähnen nach rückwärts immer geringer wird. Bei geringem Uebergreifen der Vorderzähne treffen beim Vorschieben des Unterkiefers die Weisheitszähne meist die zweiten oberen Molaren.

Wird der Unterkiefer bei einem vollständigen und gesunden Gebisse so vorgeschoben, dass der Unterkiefer dem Schädel angedrückt wird, bis die Schneidezähne mit ihren Schneiden aufeinanderstehen, so steht der Unterkiefer so viel tiefer als der Weg beträgt, den das Unterkieferköpfchen auf dem absteigenden Teile des Tuberculum articulare bis zum horizontalen Teile desselben zurückgelegt hat. Der Unterkiefer hat sich bei dieser Bewegung nicht gedreht, sondern er hat sich parallel zu seiner Ruhelage verschoben. Die Ursache hiefür liegt in der Entwicklung der Gelenkflächen. Beim Neugeborenen ist die Gelenkfläche des Schädels eine ebene Fläche, das Köpfchen des Unterkiefers ist trommelschlägelartig. Mit dem Durchbruch der Zähne wurde der Unterkiefer gleichsam von der Schädelgelenkfläche entfernt, diese folgt aber nach und bildet das Tuberculum, das sich im Wachstum den durch die Zähne und durch deren Formen gegebenen

Digitized by Google

Bewegungen anpasst, wobei auch die jetzt überflüssige kugelige Form des Unterkieferköpfchens in die für die Bewegungen zweckmässige querovale umgewandelt wird.

Auf Basis dieser wissenschaftlichen Grundlage wurde mein Artikulator konstruiert und das besondere Augenmerk darauf gerichtet, die für das Aufstellen der Zähne unbedingt notwendige Stabilität zu erzielen, weshalb auch von der An-

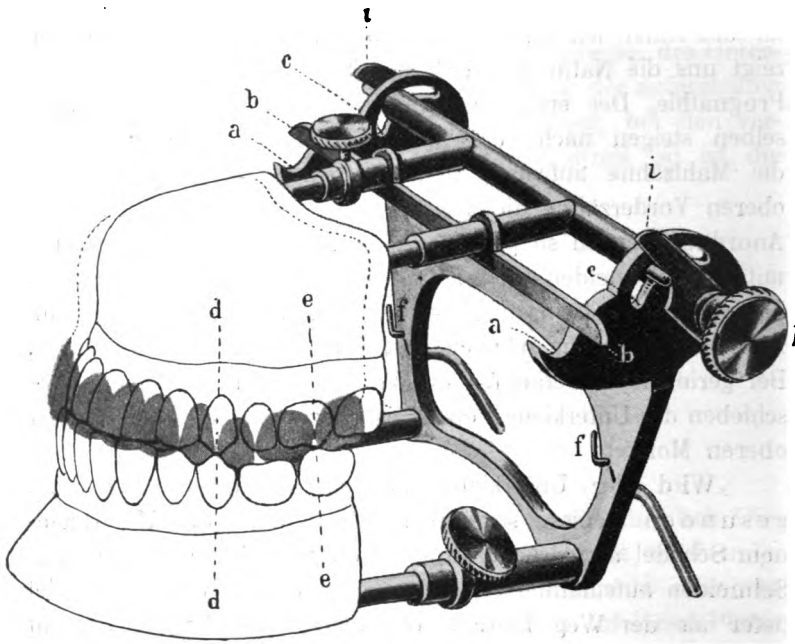

Fig. 2.

bringung von Federn abgesehen werden musste Der Artikulator (Fig. 2) besteht aus einem Körper und den zwei eingeschobenen Trägern für die Aufnahme der Modelle. Die Träger werden mittels Schrauben fixiert. Die Seitenwände des Körpers enthalten die der Form des Tuberculum articulare nachgebildeten Gelenkflächen *c*, auf welchen die Achse des Oberteiles sich bewegt. Um eine parallele Verschiebung des Oberteiles zu ermöglichen, wurden ausserdem zwei offene Gelenkflächen *a* angebracht, welche den ersten Gelenkflächen parallel und genau

Digitized by Google

gleichgeformt sind. Auf diesen offenen Gelenkflächen bewegt sich eine der Achse parallel gestellte Stange *b*. Durch diese Vorrichtung entfällt auch die Stellschraube, welche bei den anderen Artikulatoren den freien Anblick der lingualen Artikulation benimmt. Um den Artikulator in einen gewöhnlichen Scharnierartikulator zu verwandeln, werden die Blenden *i* gegen *c* gedrückt und durch die Schraube *k* festgestellt. Die Schraube ist links geschnitten, weshalb durch die Schraubendrehung die Blenden noch fester gegen die Achse angedrückt werden.

Fig. 2 zeigt die Modelle beider Kiefer mit den künstlichen Zähnen im Artikulator eingestellt, und zwar in dem Momente, in welchem die Kanten der Vorderzähne sich berühren. Gleichzeitig berühren sich die Höcker der oberen ersten Backenzähne mit den Höckern der zweiten unteren Backenzähne *dd* und die distalen Höcker der ersten oberen Molaren haben sich auf die mesialen Höcker der zweiten unteren Molaren *ee* geschoben. Durch diese Art der Zahnaufstellung ist ein Abheben der oberen Prothese beim Vorschieben des Unterkiefers ausgeschlossen. Die als Schatten gezeichnete obere Zahnreihe zeigt die Zahnstellung in der Ruhestellung des Unterkiefers. Die Abbildung zeigt auch deutlich, wie die Zähne zugeschliffen werden müssen, um den beabsichtigten Effekt zu erreichen.

Der Artikulator gestattet aber auch die Ausführung der seitlichen Bewegungen. Während auf der einen Seite der obere Eckzahn sich über den unteren Eckzahn schiebt — welche Bewegung die obere Platte auf der anderen Seite von ihrer Unterlage abhebeln würde — schieben sich bei dieser Zahnstellung auf der anderen Seite die schiefen Zahnflächen übereinander und halten die Platte am Gaumen fest.

Es drängt sich nun gewiss die Frage auf, ob diese schematische Gleitbahn für alle Fälle genügt und ob es nicht möglich ist, die jedem Falle entsprechende Gleitbahn herauszufinden.

Zur ersten Frage bemerke ich, dass ein ziemlich hohes Tuberculum gewählt wurde, das bei zahnlosem Munde eigentlich nie höher gefunden wird.

Digitized by Google

Was geschieht, wenn das Tuberculum niederer ist? Schiebt ein solcher Patient den Unterkiefer vor, so muss sich der Unterkiefer drehen, die Zähne werden vorne klaffen, was bei künstlichen Zähnen kein Nachteil ist. Das Klaffen der Vorderzähne kann aber auch anzeigen, dass die Entfernung der Kiefer voneinander zu gross genommen wurde, indem durch die zu hohen Bissschablonen das Unterkieferköpfchen dem horizontalen Teile des Tuberculum zu nahe gerückt wurde.

Was die zweite Frage betrifft, so muss ich hier wiederholen, dass bei Patienten, die ein vollständiges Gebiss haben, der Weg, den der Kondylus beim Vorschieben des Unterkiefers zurücklegt, genau bestimmt werden kann durch den Weg, den z. B. ein Zahn des Unterkiefers zurücklegt, da bei paralleler Verschiebung eines Systemes jeder Punkt dieses Systemes den gleichen Weg macht. Da für uns aber gerade beim zahnlosen Munde die Form des Tuberculum wichtig ist, so können wir dieses Hilfsmittel nicht anwenden, da wir nie wissen, ob der Unterkiefer nicht doch eine Drehung gemacht hat oder die Untersuchung wäre so kompliziert, dass wir sie für die Praxis nicht brauchen können.

Wenn Christensen glaubt, durch die verstellbare Gleitbahn seines Artikulators die Form des jeweiligen Tuberculums zu finden, so zeigt schon der einfache Blick auf das Tuberculum, dass dies ein Irrtum ist: er findet die gerade Verbindungslinie der ersten und der letzten Stellung des Kondylus, wobei der Unterkiefer sich ausserdem noch gedreht hat. Wenn die letzten Worte seines Aufsatzes: „. . . so wird sich beim Einprobieren zeigen, dass die Zähne genau so im Munde artikulieren, wie im Artikulator", richtig sind, so hat er gerade das Gegenteil von dem erreicht, was er wollte. Da bei seiner zweiten Bissnahme die Bissschablonen sich vorne berühren und rückwärts klaffen, so müssten also auch die Zähne sich so berühren und die obere Platte würde vom Oberkiefer abgehebelt.

Dass der Bonwillsche Artikulator mit seiner horizontalen Gleitstange unrichtig ist, haben schon viele Autoren hervorgehoben, doch sind Bonwills Studien über die geometrischen und mechanischen Gesetze der Artikulation der menschlichen

Digitized by Google

Zähne sehr wertvoll. Ich habe auch bei der Konstruktion meines Artikulators Bonwills gleichseitiges Dreieck verwendet, indem die Gelenkflächen des Artikulators 10 Cm. voneinander entfernt gehalten wurden. Um mit Hilfe des Dreieckes die Modelle richtig in den Artikulator einzustellen, wurde ein Rahmen (Fig. 3) gewählt, der an den Häkchen *f* des Artikulators fixiert wird und der an seiner vorderen Wand durch ein vor-



Fig. 3.

springendes Zäpfchen *h* die vordere Spitze des Dreieckes bezeichnet, die Stelle, wo die beiden unteren mittleren Schneidezähne sich berühren. Der Rahmen trägt ausserdem an beiden Seiten verschiebbare Nadeln *g*, welche im Verein mit der vorspringenden Ecke die Bissschablone mit dem Modell fixieren sollen. Man braucht dann bloss unter das Unterkiefermodell und über das Oberkiefermodell Gipsbrei zu geben, um die Modelle richtig in den Artikulator einzusetzen.

Digitized by Google

Besonders wichtig ist ein genaues Einstellen der Modelle, wenn man auf Grund des Dreieckes die künstlichen Zähne aufstellen will. Bonwill hat mit Hilfe des Dreieckes den Zahnbogen für den Oberkiefer konstruiert. Fig. 4 zeigt das gleichseitige Dreieck AAF mit der Senkrechten FT auf AA.

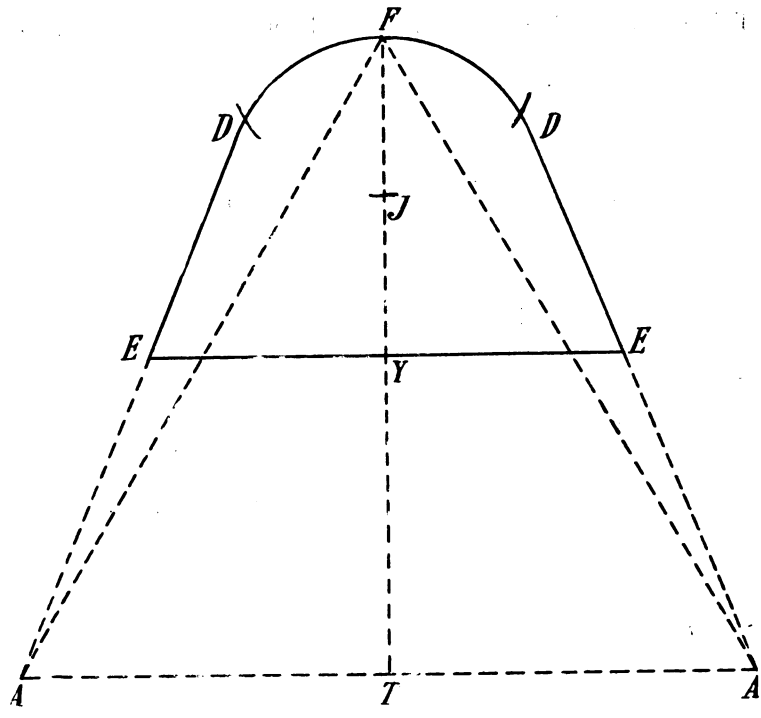

Fig. 4.

Um den Bogen für die künstlichen Zähne zu finden, nimmt man die Breite des ausgesuchten grossen und kleinen Schneidezahnes sowie des Eckzahnes in die Zirkelöffnung, setzt in F ein und beschreibt einen Kreis, der in J die Senkrechte schneidet. Dies ist der Mittelpunkt für einen zweiten Kreis mit demselben Radius. DFD gibt den Bogen für die oberen Vorderzähne. Verbindet man D mit A, so gibt dies die buccale Wand der Backen- und Mahlzähne. Bonwill bestimmt weiters

Digitized by Google

konstruktiv die Grösse und Stellung dieser Zähne, was mir sehr gekünstelt und ausserdem nicht richtig vorkommt. Ich habe nur gefunden, dass die Linie EYE. die Parallele zu AA durch Y, ungefähr die Grenze des zweiten Mahlzahnes gegen den dritten angibt. Da beim künstlichen Gebisse der dritte Mahlzahn fehlt, so ist damit die Grösse desselben gegeben. Zu den Rahmen passend, die zur Einstellung der Modelle



Fig. 5.

dienen, habe ich Bögen nach verschieden grossen Vorderzähnen herstellen lassen, die in die Häkchen des Artikulators eingehängt werden. Der Grösse der Vorderzähne entsprechend, sind Ausschnitte am Bogen angebracht. Hängt man den Bogen (Fig. 5) in den Artikulator ein, so kann man den Umfang des Bogens auf der Bissschablone des Ober- oder Unterkiefers abzeichnen und so die Zähne des Unter-, respektive Oberkiefers aufstellen.

Digitized by Google

Natürlich darf man nicht vergessen, dass dieser Bogen eine Schablone ist, die individualisiert werden muss. Insbesondere wird man die Mahlzähne etwas mehr nach innen rücken müssen, damit nicht ihr Druck nach aussen von der Alveolarleiste wirkt.

Um auch für die Bissschablone schon ein sicheres und bequemes Arbeiten zu haben, verwende ich auch da den



Fig. 6.

Bogen (Fig. 6), der aus einer Metallplatte ausgeschnitten ist und bis zum zweiten Mahlzahn inklusive reicht. Die Bissschablonen bekommen dadurch eine gleichmässige Form, was das Einprobieren im Munde sehr erleichtert.

Bei der Konstruktion des Artikulators habe ich es versucht, die Ideen Bonwills auf die richtige anatomische Grundlage zu stellen und sie in eine für den Praktiker passende Form zu bringen, so dass ich den Artikulator auch einen naturgetreuen Bonwill-Artikulator nennen könnte.

Digitized by Google

Nachdruck nur mit genauer Quellenangabe gestattet.

Zwei neue Instrumente zum Finieren von Füllungen.

Von Dr. *Hans Pichler*, Zahnarzt in Wien.

Wenn ich mit dieser kleinen Publikation den Kollegen zwei neue Instrumente vorlege und zur eigenen Erprobung empfehle, bin ich mir wohl bewusst, dass es sich dabei um keine sehr bedeutende Sache handelt und dass sich mit ihnen gewiss nichts wesentlich Besseres erzielen lässt, als mit manchen anderen gebräuchlichen Instrumenten. Ich weiss auch, dass es bedenklich ist, unser Instrumentarium noch vergrössern und komplizieren zu wollen. Ich bin jedoch nach mehrjährigem Gebrauch zur Ansicht gelangt, dass die beiden Instrumente mir ermöglichen, gewisse Details beim Finieren von Füllungen etwas leichter und bequemer und vielleicht sogar ein ganz klein wenig exakter auszuführen, als ich es ohne sie könnte. Wenn auch nur einige wenige Kollegen diese Hilfsmittel versuchen und zu demselben Schlusse gelangen, ist die Sache der Mitteilung wohl wert gewesen. Der nächste Anlass dazu war der, dass die Firma Weiss & Schwarz in Wien es jetzt übernommen hat, die Instrumente herzustellen und in den Handel zu bringen.

Bevor ich auf die Beschreibung der Instrumente selbst eingehe, sei es mir gestattet, etwas weiter auszuholen und einige allgemeine Bemerkungen über das Finieren von Füllungen vorauszuschicken. Mit dem Ausdrucke Finieren meine ich das Wegnehmen des Füllungsüberschusses, unter Polieren verstehe ich das Glätten der Füllungsoberfläche.

Es kommt beim Finieren erstens darauf an, dass dort, wo Füllung und Zahn aneinanderstossen, die Oberfläche der Füllung ganz glatt in die Zahnoberfläche übergeht, ohne dass die eine über die andere hervorragt, ohne dass eine Stufe oder eine Spalte besteht. Auch das geringste Uebergreifen der Füllung über die benachbarte Zahnoberfläche mit einem dünnen,

Digitized by Google

allmählich sich verjüngenden Rand ist verwerflich, weil solche dünne Füllungsteile bekanntlich bald abbröckeln, wodurch eine Stufe entsteht.

Es kann die Mahnung nicht oft genug wiederholt werden, jede fertige Füllung mit einer sehr spitzen Sonde in der Weise zu prüfen, dass man überall in beiden Richtungen über die Ränder geht. Nur wenn der Uebergang ein vollkommen glatter ist, soll man mit dem Resultat zufrieden sein. Für die Prüfung des gingivalen Randes approximaler Füllungen empfiehlt Dr. Black eine gerade oder fast gerade Sonde zu verwenden, die in einem sehr spitzen Winkel zur Zahnoberfläche geführt wird. Man ist damit viel weniger einer Täuschung

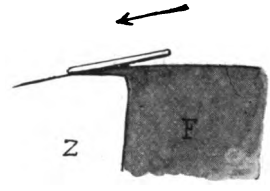

Fig. 1.

Entstehen eines dünnrandigen Amalgamüberschusses beim Abstreichen mit einem Spatel in der Richtung von der Füllung gegen den Kavitätenrand.

ausgesetzt, als bei Benutzung einer Sonde mit einem kurzen Haken am Ende.

Das zweite Erfordernis beim Finieren ist das, dass die Füllung dieselbe Wölbung habe wie jener Teil der ursprünglichen Zahnoberfläche, den sie ersetzt.

Bei plastischen Materialien — ich denke dabei vornehmlich an Amalgam, da die Zemente doch in den meisten Fällen für einen dauerhaften Konturersatz nicht formbeständig genug sind — geschieht das erste Finieren gewöhnlich durch Kondensieren und Glattstreichen mit Spateln oder ähnlichen stumpfen Werkzeugen. Eine genauere Beobachtung zeigt aber, dass auf diese Weise die eben angeführten Forderungen meist nur unvollkommen erreicht werden: Streicht man mit dem Spatel von der Füllung gegen den Zahn (Fig. 1), so zieht man etwas

Digitized by Google

Füllungsmaterial über die Schmelzoberfläche und lässt schliesslich fast stets eine Spur des oben beschriebenen dünnrandigen Ueberschusses zurück; streicht man dagegen von der Zahnoberfläche gegen die Füllung, so geschieht es erstens, dass dadurch das Füllungsmaterial von der Höhlenwand abgezogen wird, so dass der Randschluss leidet und zweitens, dass das Instrument im Moment, wo es von der harten Zahnoberfläche auf die nachgiebigere Füllung kommt, diese etwas eindrückt und so eine leichte Depression der Füllungsoberfläche gegenüber der Zahnoberfläche hervorruft. (Fig. 2.)

Führt man das Instrument mehr oder weniger parallel dem Kavitätenrand, so kommt man eigentlich am besten aus,

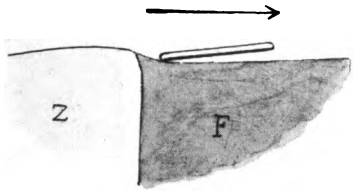

Fig. 2.

Entstehen einer Depression, wenn man mit dem Spatel von der Zahnoberfläche gegen die Füllung streicht.

erreicht aber ein exaktes Resultat auch nur dann, wenn der Spatel die Zahnoberfläche genau längs des Kavitätenrandes tangential berührend geführt wird (Fig. 3*a*; die Richtung, in der der Spatel bewegt wird, steht senkrecht auf der Papierebene).

Man kann also ein weiches Material mit dem Spatel nur ausnahmsweise wirklich genau finieren. Das Uebergreifen des Füllungsmaterials lässt sich dabei höchstens dort mit Sicherheit vermeiden, wo es nicht darauf ankommt, dass die Füllung ebenso stark gewölbt sei, wie die benachbarte Zahnoberfläche (z. B. an der Approximalfläche eins Zahnes, der auf dieser Seite keinen Nachbar hat). In diesem Falle dient der Rand der Kavität als Führung für das Instrument, etwa so, wie wenn man den Inhalt einer übervollen Küvette mit dem Gipsspatel

Digitized by Google

am Rande glatt abstreicht. Es bleibt also bei allen weichen plastischen Füllungen ziemlich viel Finierarbeit übrig, die erst nach beendigtem Erhärten mit Sandpapierscheiben, Steinen, Polierstreifen etc. gemacht werden kann. Daran liegt nicht viel, soweit die Füllungsoberfläche für rotierende Instrumente gut zugänglich ist, mit denen man rasch und ausgiebig arbeiten kann; es liesse sich höchstens einwenden, dass dabei auch

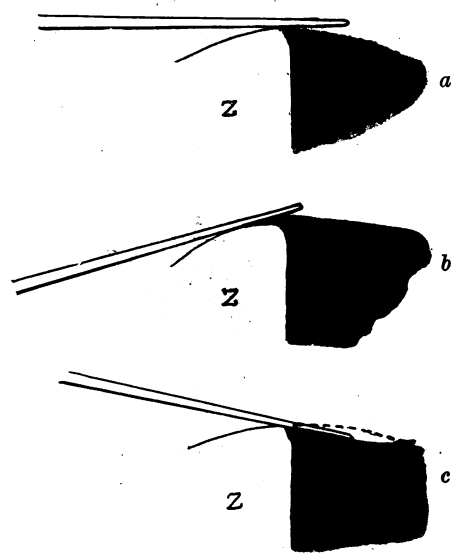

Fig. 3.

Führung des Spatels parallel zum Rande der Kavität; dabei exaktes Abstreichen des Ueberschusses, wenn der Spatel genau am Rande der Kavität tangiert (*a*), Entstehen eines Ueberschusses oder einer Depression, wenn dies nicht genau zutrifft (*b* und *c*).

ein ziemlich ausgiebiges Abschleifen des Schmelzes nicht ganz vermieden werden kann. In früherer Zeit ist man auch mit diesen Finiermitteln ganz gut ausgekommen. Seit man aber gelernt hat, auf den vollen Ersatz des approximalen Konturs Gewicht zu legen, seit man einsieht, dass eine approximale Füllung nur dann ihren Zweck ganz erfüllt, wenn sie einen wohlgeformten und geglätteten Berührungspunkt mit dem

Digitized by Google

Nachbarzahn hat, ist das Modellieren und Abschleifen approximaler Füllungsoberflächen schwieriger geworden. Wenn man nicht eigens zu diesem Zweck exzessiv separiert, ist es ausgeschlossen, den gingivalen Rand oder den Kontaktpunkt etwa mit rotierenden Scheiben zu glätten.

Hier kommt daher eine andere Methode des Finieres zu Ehren, welche viel genauer ist als die früher beschriebene des Abstreichens von überschüssigem Füllungsmaterial, nämlich die Methode des Wegschneidens.

Wir verwenden sie bei hartem Material, z. B. bei Gold oder voll erhärtetem Silikatzement; am allerbesten aber eignet sich dazu ein Material von solcher Konsistenz, dass es sich

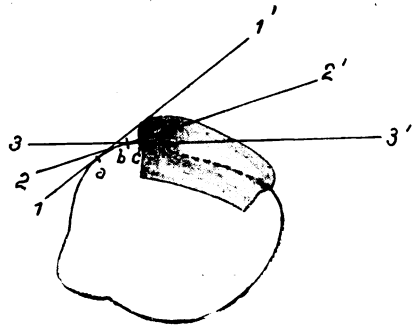

Fig. 4.

leicht schneiden lässt, ohne dabei plastisch zu sein. Es ist das z. B. die Konsistenz des halb erhärteten Amalgams, so wie sie ein schnell härtendes Amalgam gleich nach Beendigung des Stopfens hat. Ich habe schon oft hervorgehoben, wie vorteilhaft es ist, diese glückliche Konsistenz beim Finieren auszunützen.

Ich will hier zunächst nur das Finieren an den axialen Flächen der Zähne behandeln. Ueber das Finieren an den Kauflächen folgen einige Bemerkungen später.

Beim Wegschneiden führt man immer das Messer in der Richtung vom Zahn gegen die Füllung mehr oder weniger senkrecht auf den Kavitätenrand. Dabei muss es stets tangential zur Krümmung der Zahnoberfläche gehalten werden.

Digitized by Google

Man wird natürlich nicht den ganzen Ueberschuss mit einem Schnitt wegnehmen wollen, sondern wird in dünnen Spänen immer mehr davon wegnehmen, indem man anfangs das Messer an einem vom Kavitätenrand entfernt gelegenen Punkt (Fig. 4 *a*) tangieren lässt und die Neigung allmählich ändert, so dass man erst nach mehreren Schnitten den Tangierungspunkt wirklich an den Rand der Kavität selbst verlegt (Fig. 4 *c*). Beim Finieren von Gold ist das selbstverständlich, da man dieses nur in dünnen Spänen schneiden kann, bei Amalgam ist es ein Gebot der Vorsicht: es könnte sonst gelegentlich ein Teil der Füllung herausbrechen.

Solange es sich um konvexe Teile der Zahnoberflächen handelt, ist es klar, dass sich am besten eine Ebene als

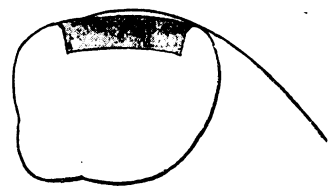

Fig. 5.

Tangente eignet. Das ist der Grund, warum die Finiermesser am besten eine flache Klinge haben. Gebogene Klingen „schmiegen sich mit ihrer konkaven Seite der Zahnoberfläche" allerdings besser an, sind aber deshalb gefährlich, weil man leicht damit in die Füllung zu tief einschneidet, sobald der Krümmungsradius ihrer Biegung kleiner wird als der der betreffenden Zahnoberfläche. Wir finden an den Approximalflächen fast immer Partien, die eben sind und an solchen Stellen ist die konkave Klinge gefährlich. Es kann z. B. leicht geschehen, dass das hohle Messer den Zahn an einer Stelle sehr schön tangiert, dabei aber an einer anderen Stelle mit der Spitze in die Füllung hineinschneidet (Fig. 5).

Schon die ebene Klinge erfordert eine besondere Aufmerksamkeit bei der Führung dort, wo die Approximalfläche konkav ist, wie z. B. regelmässig an der mesialen Fläche

Digitized by Google

oberer Bicuspidaten. Für das Finieren an diesen Stellen muss man in der Tat konvexe Schneiden verwenden. Ich benütze eine konvexe Feile oder einen grossen Löffelexkavator.

Theoretisch genommen wäre es daher von diesem Standpunkte aus am richtigsten — wenn man ein Instrument sucht, das sich überall universell anwenden lässt — die konvexe Seite eines gebogenen Messers zu benützen.

Dabei ergeben sich aber einige Nachteile:

1. Ist es viel leichter, bei einem flachen Messer sich in jedem Moment über die Neigung zum bearbeiteten Teil der Zahnoberfläche richtig Rechenschaft zu geben;

2. ist die Schneide einer ebenen Klinge viel leichter gerade und scharf zu erhalten und

3. müsste man einer gebogenen Klinge für die Verwendung an stark distal gelegenen Approximalflächen eine besonders starke Neigung gegen den Schaft geben, die ihre Verwendbarkeit an anderer Stelle wieder beeinträchtigen würde.

Es ist also besser, die Konkavität des zu ersetzenden Konturs als einen Ausnahmsfall zu betrachten, bei dem spezielle Vorsicht und spezielle Instrumente von nöten sind, um so mehr, als die Konkavitäten an den Axialflächen an ganz typischen Stellen liegen und keine grosse Breitenausdehnung haben, so dass es nicht so schwer ist, bei einiger Aufmerksamkeit das Hineinschneiden in den Kontur mit der flachen Klinge zu vermeiden.

Dies sind also die Gründe, warum ich glaube, dass die Finiermesser ebene Klingen haben sollen.

Aus ähnlichen Gründen ist die Schneide gerade und nicht sichelförmig konkav. Es kommt ja natürlich vor allem darauf an, wie die Schneide, also eine Linie, nicht eine Fläche, die Zahnoberfläche tangiert. Denn beim Schneiden wird ja die Klinge immer ein wenig gegen die Oberfläche geneigt und parallel zu sich selbst, aber nicht genau in ihrer eigenen Ebene fortbewegt, etwa wie die Klinge eines Hobels, eines Rasiermessers etc. bei ihrem gewöhnlichen Gebrauch. Wenn man eine ebene Klinge mit konkaver Schneide gegen die Zahn-

Digitized by Google

oberfläche geneigt führt, erzielt man natürlich dieselbe gewölbte Schnittfläche wie mit einer gebogenen Klinge, die man mit der konkaven Seite flach aufgelegt führt.

Sehr nützliche Finiermesser mit ebenen Klingen sind die anbei abgebildeten Messer von Black (Fig. 6). Während ich sie für leichter zugängliche Stellen bevorzuge, schien es mir zweckmässig, ein Paar Messer zu konstruieren, mit welchen auch die weiter hinten im Munde gelegenen approximalen Flächen der Zähne bequem zu finieren wären. Zu diesem Zweck habe ich der Klinge, die in Form und Dimensionen den Blackschen Messern genau nachgebildet ist, eine derartige 45gradige Neigung gegen den Schaft gegeben, dass sie eine Mittelstellung einnimmt zwischen einer Klinge, die um 45° über die Kante und einer solchen, die um 45° über die Fläche gebogen ist, ähnlich wie sie z. B. die Flächen des Vajnaschen Spatels (Fig. 7) haben.

Diese Neigung ermöglicht es, die Klinge sowohl in die Sagittal- wie in die Frontalebene einzustellen, ohne dass dabei der Schaft des Instrumentes um mehr als 45° von der Sagittalaxe abweicht. Man kann also alle axialen Flächen auch der letzten Mahlzähne damit tangieren, wie es zum korrekten Finieren nötig ist, ohne mit den Wangen in Konflikt zu kommen oder die Mundwinkel übermässig auszudehnen. Natürlich ist ein Instrumentenpaar (Fig. 8) (je eines rechts und links) notwendig, die an einem Schaft zu einem doppelendigen Instrument vereinigt sein können, aber wegen der Gefahr von Verletzungen durch das unbenützte Ende wohl besser getrennte Handgriffe haben.

Ich will jetzt noch auf eine weitere gemeinsame Eigenschaft aller dieser Messer näher eingehen. Es ist das die Kompensationskrümmung, der Contra-angle, wie es englisch heisst.

Diese hat den Zweck, den working point des Instruments, das ist die Stelle, an der der Widerstand beim Arbeiten angreift, ungefähr in die gerade Fortsetzung des Handgriffes zu verlegen.

Digitized by Google



Fig. 6.
Finiermesser nach Black.

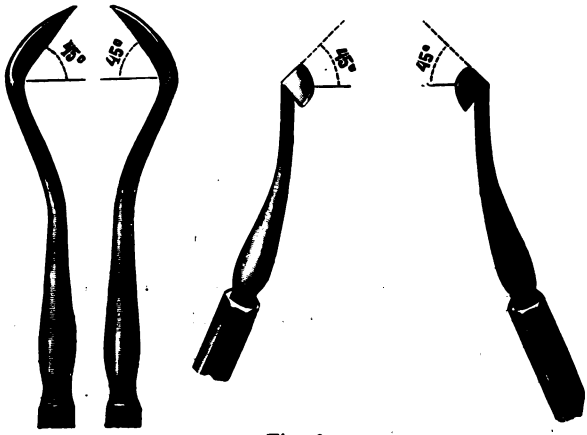

Fig. 8.
Das Finiermesserpaar des Autors.



Fig. 7.
Spatel ‚Protektor' nach Vajna.

Digitized by Google

Fig. 9 stellt ein starres System dar; der längere Arm sei um seine eigene Axe drehbar festgehalten; auf den kürzeren Arm wirke eine Kraft in der Papierebene in der Richtung eines der Pfeile ein. Dann befindet sich das System in labialem Gleichgewichtszustand: In dem Momente, wo die Kraft im geringsten schräg gegen die Papierebene wird, wird das kurze

Fig. 9.

Ende umkippen, indem sich das lange um 180° um seine Axe dreht.

Auf die Praxis übertragen heisst das: Wenn ich mit einem analog gebauten Instrument arbeite, dreht es sich mir in der Hand. Das Drehmoment wird grösser mit der Entfernung des Angriffspunktes der Kraft von der Drehungsaxe, es wird

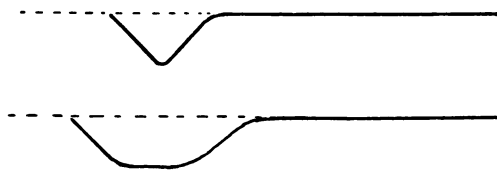

Fig. 10.
Zwei verschiedene Formen von Kompensationskrümmung.

gleich Null, wenn diese Entfernung gleich Null wird. Das bedeutet, dass ich die Tendenz zum Drehen in der Hand verschwinden machen kann, wenn ich dem Instrument eine derartige Kompensationskrümmung gebe, dass seine Spitze in die gerade Fortsetzung des Schaftes zu liegen kommt (Fig. 10).

Ein zweites, weniger vollkommenes Gegenmittel ist das, die Handgriffe recht dick und kantig zu machen. Das beseitigt natürlich nicht die Tendenz zum Drehen, gibt aber immerhin

Digitized by Google

die Möglichkeit, dieser Tendenz durch Festhalten wirksam zu begegnen.

Das Prinzip der Kompensationskrümmung ist natürlich uralt und findet seine Anwendung bei allem möglichen Werkzeug; wenn ich nicht irre, begegnet man ihm schon bei den primitiven Instrumenten der Steinzeit. Ich weiss mich sehr gut zu erinnern, dass ich schon als Kind die Beobachtung machte, dass ich mit meinen kleinen Spielzeug-Gartenwerkzeugen viel ungeschickter arbeitete als mit den grossen, schweren, meinen Körperkräften viel weniger angemessenen Werkzeugen der Landleute. Ich wusste mir freilich die Ursache damals nicht zu erklären. Meine Schaufel sah so aus (Fig. 11), die des Arbeiters so (Fig. 12). Die Krümmung des Stieles kompensiert

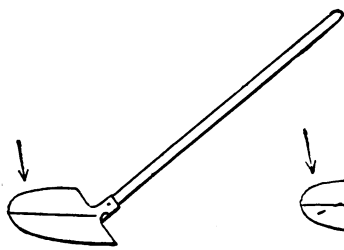

Fig. 11.

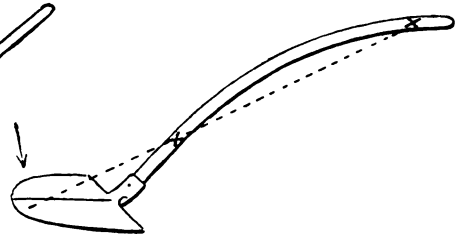

Fig. 12.

die winkelige Stellung des Schaufelblattes zum Stiel derart, dass der Angriffspunkt der Last in die Fortsetzung der Verbindungslinie jener Punkte kommt, an denen die beiden Hände des Arbeiters den Stiel anfassen.

Ich weiss nicht, wer dieses alte Prinzip zuerst klar formuliert hat. Ich selbst kenne es aus den Lehren Blacks, der es stets hervorhebt und bei allen seinen Instrumenten angewendet hat. Jedenfalls sind sich viele Zahnärzte und Fabrikanten zahnärztlicher Instrumente dessen nicht klar bewusst. Beweis dafür, dass sehr viele Instrumente in Gebrauch sind und noch immer gemacht werden, die ganz unnötigerweise diesem Prinzip nicht Rechnung tragen und daher nur unvollkommen brauchbar sind. Aus diesem Grunde dürfte es nicht überflüssig gewesen sein, an dieser Stelle wieder einmal

Digitized by Google

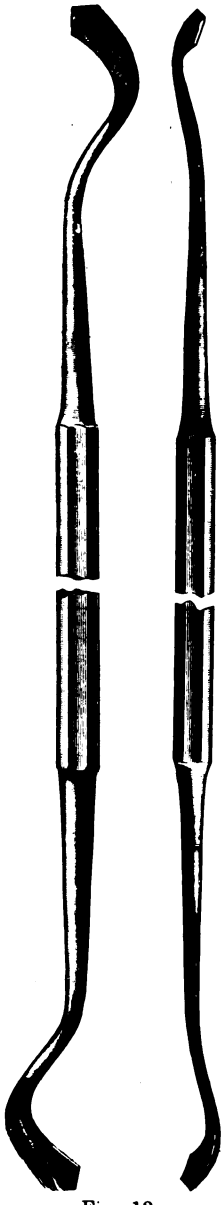

Fig. 13.
Kauflächen-Modellierinstrumente des Autors.

darauf hinzuweisen. Man vergleiche, um nur ein Beispiel zu nennen, die Sicherheit und Bequemlichkeit des Arbeitens mit dem S. S. Whiteschen Contra-angle-Handstück mit der Unhandlichkeit des einfachen Rechtwinkelstücks. Dieser Vergleich dürfte genügen, um jeden von dem Wert der Kompensationskrümmung im allgemeinen zu überzeugen. Je grösser die angewendete Kraft, je grösser die Abweichung des Instrumentenendes von der Schaftrichtung und je dünner der Handgriff, desto notwendiger ist sie.

Das zweite Instrument (Fig. 13), das ich hiemit den Kollegen vorlege, habe ich mir zum Modellieren und Finieren der Kaufläche bei grossen Amalgamfüllungen angefertigt. Es ist ein Instrumentenpaar, zweckmässig an einem gemeinsamen Griff vereinigt und sieht etwa aus wie ein Paar übergrosser, rechts und links gekrümmter Löffelexkavatoren. Nur ist die Schneide nicht rund, sondern zeigt in der Mitte eine rechtwinkelige Ecke. Dieser rechte Winkel entspricht ungefähr dem Winkel, in dem die geneigten Flächen der Kauhöcker in den Kauflächenfurchen aneinanderstossen (Fig. 14). Der Winkel von 45°, in dem die Klinge zum Schaft steht, ermöglicht es, sowohl die Längs- als auch die Querfurchen bequem aus dem Amalgamüberschuss der Kaufläche herauszuschneiden. Dabei bekommt man unmittelbar eine Neigung der schrägen Flächen von 90° gegeneinander. Steilere als rechtwinkelige Furchen braucht man niemals nachzuahmen, flachere lassen sich leicht herstellen, wenn man ab-

Digitized by Google

wechselnd nur mit einer der beiden Kanten schneidet und das Instrument jedesmal etwas anders neigt. Hat man die Furchen zur gehörigen Tiefe ausgekratzt, so modelliert man noch die einzelnen Höcker genauer aus, wobei es zustatten kommt, dass man immer eine der vier zur Verfügung stehenden Schneiden bequem in der gewünschten Neigung halten kann.

Zum Schlusse prüft man mit einer sehr spitzigen Sonde die Ränder der Füllung; der geringste Füllungsüberschuss ist daran kenntlich, dass die von der Schmelzoberfläche gegen den Rand geführte Sonde hängen bleibt. Er wird durch sorg-

Fig. 14.

fältiges Wegschneiden oder -schaben in der angegebenen Richtung abgetragen. Dabei muss man für konkave Stellen natürlich ein Instrument mit konvexer Schneide, in der Regel einen gewöhnlichen Löffelexkavator zu Hilfe nehmen. Diese Arbeit lässt sich in dieser Weise schnell und so genau machen, dass das nachträgliche Polieren mit Bimsstein- und Kreidepulver nur mehr sehr wenig Mühe macht.

Mit Hilfe meines Instrumentes lässt sich die Kaufläche wirklich recht rasch in scharf ausgeprägtem Relief modellieren. Das ist insoferne oft eine Erleichterung, als man so schon, ohne den Aufbiss zu prüfen, ziemlich leicht die richtige Höhe der Füllung annähernd herausbringt und dadurch die langweilige und bei schnellhärtendem Amalgam für die Füllung

Digitized by Google

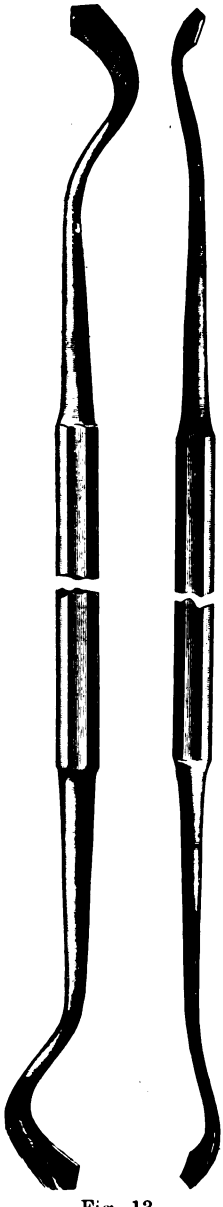

Fig. 13.
Kauflächen-Modellierinstrumente des Autors.

darauf hinzuweisen. Man vergleiche, um nur ein Beispiel zu nennen, die Sicherheit und Bequemlichkeit des Arbeitens mit dem S. S. Whiteschen Contra-angle-Handstück mit der Unhandlichkeit des einfachen Rechtwinkelstücks. Dieser Vergleich dürfte genügen, um jeden von dem Wert der Kompensationskrümmung im allgemeinen zu überzeugen. Je grösser die angewendete Kraft, je grösser die Abweichung des Instrumentenendes von der Schaftrichtung und je dünner der Handgriff, desto notwendiger ist sie.

Das zweite Instrument (Fig. 13), das ich hiemit den Kollegen vorlege, habe ich mir zum Modellieren und Finieren der Kaufläche bei grossen Amalgamfüllungen angefertigt. Es ist ein Instrumentenpaar, zweckmässig an einem gemeinsamen Griff vereinigt und sieht etwa aus wie ein Paar übergrosser, rechts und links gekrümmter Löffelexkavatoren. Nur ist die Schneide nicht rund, sondern zeigt in der Mitte eine rechtwinkelige Ecke. Dieser rechte Winkel entspricht ungefähr dem Winkel, in dem die geneigten Flächen der Kauhöcker in den Kauflächenfurchen aneinanderstossen (Fig. 14). Der Winkel von 45°, in dem die Klinge zum Schaft steht, ermöglicht es, sowohl die Längs- als auch die Querfurchen bequem aus dem Amalgamüberschuss der Kaufläche herauszuschneiden. Dabei bekommt man unmittelbar eine Neigung der schrägen Flächen von 90° gegeneinander. Steilere als rechtwinkelige Furchen braucht man niemals nachzuahmen, flachere lassen sich leicht herstellen, wenn man ab-

Digitized by Google

wechselnd nur mit einer der beiden Kanten schneidet und das Instrument jedesmal etwas anders neigt. Hat man die Furchen zur gehörigen Tiefe ausgekratzt, so modelliert man noch die einzelnen Höcker genauer aus, wobei es zustatten kommt, dass man immer eine der vier zur Verfügung stehenden Schneiden bequem in der gewünschten Neigung halten kann.

Zum Schlusse prüft man mit einer sehr spitzigen Sonde die Ränder der Füllung; der geringste Füllungsüberschuss ist daran kenntlich, dass die von der Schmelzoberfläche gegen den Rand geführte Sonde hängen bleibt. Er wird durch sorg-

Fig. 14.

fältiges Wegschneiden oder -schaben in der angegebenen Richtung abgetragen. Dabei muss man für konkave Stellen natürlich ein Instrument mit konvexer Schneide, in der Regel einen gewöhnlichen Löffelexkavator zu Hilfe nehmen. Diese Arbeit lässt sich in dieser Weise schnell und so genau machen, dass das nachträgliche Polieren mit Bimsstein- und Kreidepulver nur mehr sehr wenig Mühe macht.

Mit Hilfe meines Instrumentes lässt sich die Kaufläche wirklich recht rasch in scharf ausgeprägtem Relief modellieren. Das ist insoferne oft eine Erleichterung, als man so schon, ohne den Aufbiss zu prüfen, ziemlich leicht die richtige Höhe der Füllung annähernd herausbringt und dadurch die langweilige und bei schnellhärtendem Amalgam für die Füllung

Digitized by Google

manchmal gefährliche Arbeit mit dem Artikulationspapier abkürzt. Im übrigen ist das oft eine blosse Spielerei. Aber es gibt Fälle genug, bei denen natürlich modellierte Kauflächen mit scharf ausgeprägten Höckern und Furchen für die Wiederherstellung und die dauernde Erhaltung der Artikulation von sehr wesentlicher Bedeutung sind. Schliesslich ist auch die ästhetische Ueberlegenheit einer hübsch modellierten Krone gegenüber einem formlosen Klumpen nicht ganz ausser acht zu lassen, ob es sich jetzt um eine grosse Amalgamfüllung, eine Amalgamkrone, eine Gold- oder Porzellankrone handelt.

So wie beim Modellieren des Amalgams, ist mir mein Instrument nämlich auch eine Erleichterung beim Modellieren der Kaufläche von Gold- und Porzellankronen. Ich pflege für Metallkronen die Kaufläche der Artikulation gemäss in Gips zu modellieren und danach den Deckel zu stanzen. Ebenso wird der Porzellanteig, wenigstens der schwer schmelzbaren Massen, weniger mit Spateln als mit dem Messer und mit diesem Amalgamfinierer geformt.

Ein ähnliches, kleineres und zarteres Instrumentenpaar, wie das meine, hat zu ähnlichen Zwecken Herr Dr. Zeliska konstruiert und gelegentlich einer Demonstration im Zentralverband der österreichischen Stomatologen vorgeführt.

Digitized by Google

Nachdruck nur mit genauer Quellenangabe gestattet.

Notizen aus der Praxis.

Von Dr. *Erich Baumgartner*, Zahnarzt in Graz.

Orthodontie.

Ueber Empfehlung meines sehr geehrten Lehrers, des Herrn Prof. Scheff, dem ich dadurch zu grossem Danke verpflichtet bin, kam am 3. November 1903 ein hochinteressanter Fall von pathologischer Prognathie, kompliziert durch Stellungsanomalie einzelner Zähne, Fehlen der zweiten Schneidezähne im Oberkiefer und aller ersten Molaren, in meine Ordination. Die Abbildung Fig. 1, nach einem Gipsmodell von Prof. Scheff, zeigt die Artikulation und Fig. 2 veranschaulicht die Stellung der Zähne des Oberkiefers.

Die Patientin — ein Fräulein von ungefähr 14 Jahren — trug eine Richtmaschine von Prof. Scheff angebracht, zur Regulierung der abnormen Stellung der Eckzähne. Molaren und Prämolaren waren überkappt, der Biss durch den auf diese Kappen aufvulkanisierten Kautschuk erhöht. Von diesen Schienen führten beiderseits Metallstäbchen mit Schraubengewinde zu einer die beiden Schneidezähne einhüllenden Kappe. Auf den Eckzähnen waren ebenfalls Kappen angebracht mit Ringen, welche die oben beschriebenen, ungefähr mesio-distal verlaufenden Schrauben umgriffen und durch Schraubenmuttern distal geschraubt werden konnten. Nachdem die Canini, soweit es die Ueberkappung gestattete, den Prämolaren genähert waren und eine Pause von 14 Tagen verstrichen war, nahm ich den Regulierungsapparat am 19. März 1904 ab. Nun bot sich mir das in den Fig. 3, 4 und 5 dargestellte Bild dar. Die grossen Schneidezähne sind stark vorragend, mit ihren mesialen Flächen nach vorne gedreht, die Achsen der Zähne nach abwärts stark divergent. Die Eckzähne sind mit ihren mesialen Kanten palatinal gedreht, die Längsachsen nach oben konvergent. Die ersten

Digitized by Google

Prämolaren sind mit ihren oralen Flächen mesial um nahezu 45° rotiert. Die oberen Molaren artikulieren nur mit einer kleinen distal gelegenen Partie ihrer Kaufläche mit ihren

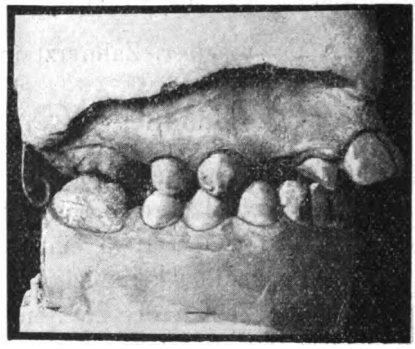

Fig. 1.

Antagonisten und sonst treffen nur noch die Eckzähne mit den zweiten Schneidezähnen des Unterkiefers zusammen. Der Gipsabdruck wurde 24 Stunden nach Entfernung des Regulierungs-

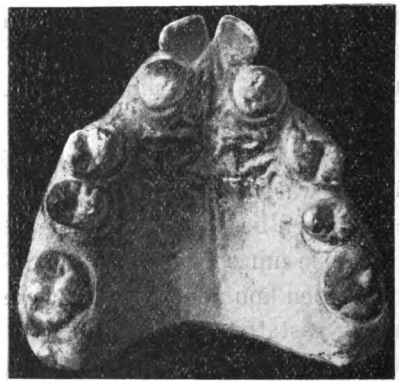

Fig. 2.

apparates genommen, er zeigt jedoch schon, dass diese kurze Frist genügte, die Canini mesial von den Prämolaren abzudrängen. Die Lippen konnten nicht geschlossen werden. So rasch als möglich wurden nun über den zweiten Prämolaren

Digitized by Google

und Molaren aus einem Stücke Gold gestanzte Kappen befestigt, an deren buccaler Seite sich kleine Röhrchen befanden zur Aufnahme des Bogens B nach Edward H. Angles Treatment of Malocclusion of the Teeth, Phila-

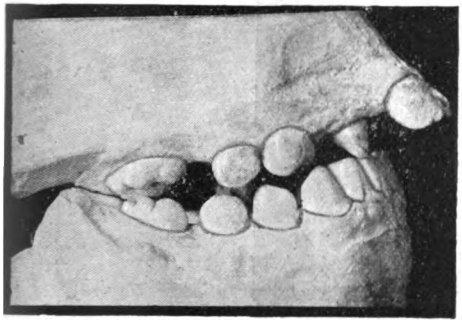

Fig. 3.

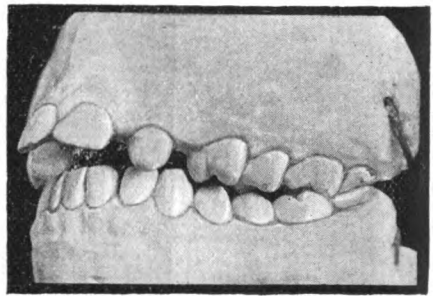

Fig. 4.

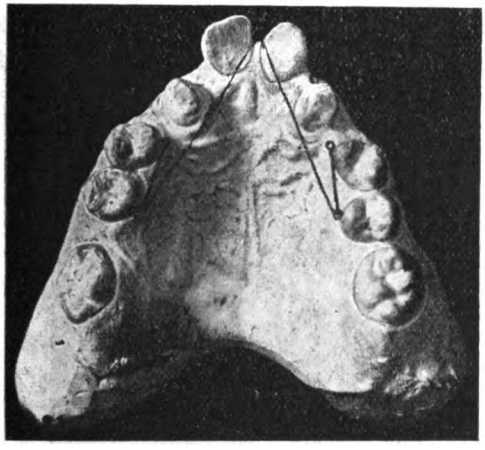

Fig. 5.

delphia 1900, pag. 236, Fig. 231. Dieser Bogen ruhte vorne in einer Rinne, die an den die grossen Schneidezähne einzeln umfassenden Bändern angelötet war. Die Prämolar-Molarkappen erhöhten den Biss nahezu gar nicht. Auf den Kappen der Eckzähne befanden sich Ringe ungefähr an deren mesialen Kanten

Digitized by Google

(vgl. Fig. 5). Um die ersten Prämolaren waren ebenfalls Bänder gelegt, mit Ringen in der Mitte der oralen Flächen. Die Behandlung bestand im Tragen des Angleschen Kopfnetzes und

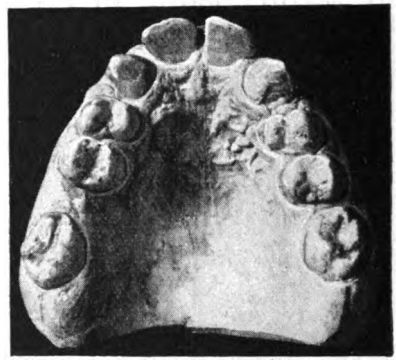

Fig. 6.

der Zugstange. Von den Ringen an den Eckzahnkappen zogen Ligaturen distal-labial zu den Röhrchen an den Prämolar-Molarkappen, um eine Rotation der Eckzähne herbeizuführen. Die

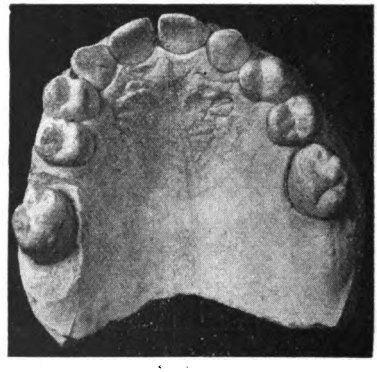

Fig. 7.

Ringe der ersten Prämolaren wurden zunächst mit festen, häufig gewechselten Ligaturen nach rückwärts zu den Ringen der Prämolar-Molarkappen gezogen. Diese Ringe waren so angebracht, dass die Verbindungslinie zwischen beiden Ringen rechts und

Digitized by Google

links senkrecht auf die Sutura palatina mediana zu stehen kam. Nach kurzer Zeit wurden elastische Ligaturen anstatt der festen verwendet, jedoch mit einer Abweichung in der Anbringung. Von den Ringen der ersten Prämolaren wurden sie nach rück-

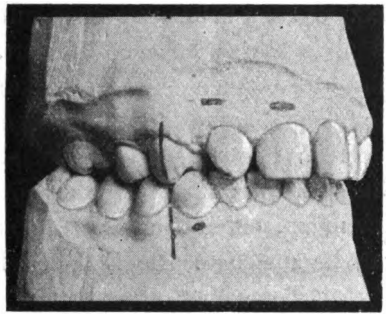

Fig. 8.

wärts durch die der Prämolar-Molarkappen gezogen und von hier mittels Seidenligaturen nach vorne zwischen den Schneidezähnen hindurch an dem Knopfe des Retraktionsbogens befestigt (vgl. Fig. 5, schwarze Linie). Durch diese Vorrichtung

Fig. 9.

wurden die oralen Flächen der ersten Prämolaren in einer palatinal-distalen Richtung gedreht, ohne die Stellung dieser Zähne wesentlich zu verändern. Die Anheftung am Bogen unterstützte erfolgreich die Wirkung, welche durch die Zugstange ausgeübt wurde, gleichzeitig aber wirkte die Befestigung am

Digitized by Google

zweiten Prämolaren, der, wenn auch durch Glühen geminderten, federnden Kraft des Bogens entgegen und verringerte gleichzeitig die Gaumenbreite. Rechts wurden stärkere Schnüre verwendet wegen der bestehenden Asymmetrie. Infolge der grösseren Kraftentfaltung an dieser Stelle hätte hier der Ring weiter distal gesetzt werden sollen; so aber wurde (siehe Fig. 6) der Molar rechts oben etwas buccal disloziert.

Am 14. Juli — also nach einer Einwirkung von $3^1/_2$ Monaten — wurde der Regulierungsapparat entfernt, da die Patientin in ihre Heimat reiste und sie dortselbst infolge besonderer Verhältnisse keine auffallende Maschine tragen konnte. Ich war also gezwungen, einen leicht abnehmbaren Kautschuk-Retentionsapparat herzustellen. Die Einbissstellen der Unterkieferzähne waren an demselben abgeschrägt, um den Unterkiefer in toto mesial zu bewegen. Die Behandlung war bis Mitte Oktober unterbrochen.

Im Herbste wurden wieder Bogen und Kappen verwendet und zu Weihnachten eine Stellung, wie sie Fig. 7 zeigt, erreicht. Wegen abermaliger Heimreise der Patientin wurde diese Maschine abgenommen und musste neuerdings ein abnehmbarer Retentionsapparat aus Kautschuk konstruiert werden. Ein weiter Ausschnitt in demselben in der Gegend des rechten Molaren ermöglichte die Anbringung eines Keiles aus Hickoryholz, um diesen Zahn palatinal zu drängen. Konstruiert man das Diagramm, die richtige Stellung der Zähne betreffend, wie es C. A. Hawley in einem Vortrage am 4. April 1906 zu New-York beschrieb, so wird man sofort erkennen, dass die erreichte Zahnstellung unhaltbar war. Im Jahre 1904 aber war es mir natürlich nicht bekannt und war ich auch einigermassen enttäuscht, als sich die Stellung änderte. Mitte Jänner 1905 wurde ein Apparat, ähnlich dem von McBride, 1902, zur Verschiebung des Bisses beschriebenen, zur Behandlung verwendet. Wangenseits war ein mittels Schrauben distal verengbarer Bogen angebracht, eine Einbissstelle für die unteren Frontzähne bestimmte die Stellung des Unterkiefers und ermöglichte gleichzeitig die Verlängerung der rückwärtigen Zähne. In der Molarengegend befand sich ein weiter Ausschnitt.

Digitized by Google

Das erzielte Resultat zeigen die Fig. 8 und 9. Vergleicht man die Modelle zu den Fig. 7 und 9, so fällt die richtigere Stellung der Molaren und Prämolaren des letzteren auf. Durch

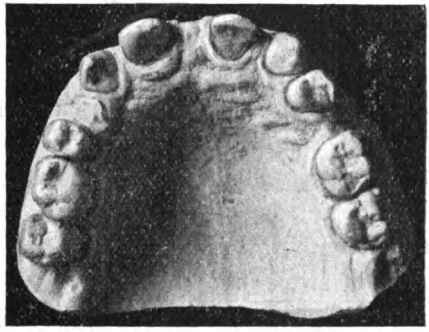

Fig. 10.

Anziehen des Bogens wurden die Frontzähne nach rückwärts geschoben. Die Artikulation war durch entsprechende Stellung der Molaren und Prämolaren gesichert. Der erste Prämolar



Fig. 11.

steht einem Eckzahne entsprechend. (Leider fehlt mir ein Abdruck am Ende der Behandlung.) Durch das Vorziehen des Unterkiefers war der line of harmony (Angle) Rechnung getragen. Die freudige Ueberraschung der Angehörigen war Ge-

Digitized by Google

währ genug, dass die Regulierung zur Verschönerung des Gesichtes bedeutend beigetragen hatte. Eine Retentionsmaschine nach Sachs befestigte die Stellung der Zähne.

Die Dauer der ganzen Behandlung, die Unterbrechungen abgerechnet, betrug zirka 1 Jahr.

Ein zweiter Regulierungsfall sei hier wegen der Kürze der Zeit, die benötigt wurde, und dem verhältnismässig hohen Alter der behandelten Person, 28 Jahre, noch mitgeteilt. Die beiden grossen Schneidezähne (Fig. 10) standen in grösserer Distanz, als einer derselben breit war. Zweite Schneidezähne waren nicht vorhanden. Da Aufbiss vorhanden war, konnten die Zähne innerhalb zweier Monate durch einfache Ligaturen einander vollkommen genähert werden (Fig. 11). Ein Ersatzstück war gleichzeitig der Retentionsapparat.

Brücken und Kronen.

Angeregt durch Kronfelds Referat über G. Robins Arbeit „Sollen gesunde Zähne, welche als Brückenpfeiler dienen, devitalisiert werden?“ (in der vorletzten Nummer dieser Zeitschrift), entschloss ich mich zur Veröffentlichung folgenden Falles, da mir der von Robin aufgestellten Satz: „Bei abnehmbaren Brücken müssen die Pfeiler devitalisiert werden etc.“ durchaus nicht so unbedingt giltig erscheint.

Fig. 12 zeigt den Gipsabguss eines Oberkiefers. Die beiden rechten oberen Molaren haben keine Antagonisten. Links war die Wurzel des $\underline{|8}$ vorhanden. Der nächste Zahn dieser Kieferhälfte und eigentlicher Stützpunkt der Artikulation war $\underline{|4}$. Im Unterkiefer waren vorhanden $\overline{|8\ 7\ .\ .\ 4}$. Der $\overline{|7}$ hatte öfters periostale Reizungen verursacht. Rechts waren vor Jahren die Radices von $\overline{4|}$ und $\overline{5|}$ und die vordere Wurzel von $\overline{6|}$ überkappt worden (siehe Fig. 13), jedoch waren die Kappen so niedrig gehalten, dass zwischen ihnen und ihren Antagonisten bei geschlossenem Bisse ein Zwischenraum von nahezu 2 Mm. vorhanden war.

Digitized by Google

Um besser kauen zu können, wünschte der Patient einen Zahnersatz, doch ohne einen Zahn opfern zu wollen. Nach Behandlung von $\underline{|8}$ und $\overline{|7}$ wurde für die Wurzel des $\underline{|8}$ eine Vollkrone ausgeführt; desgleichen für den ersten Prämolaren,

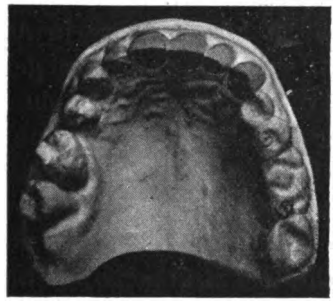

Fig. 12.

dessen Pulpa lebte, nach entsprechender Präparierung des Zahnes.

Da der Prämolar infolge Ueberbelastung stark mesial geneigt war, anderseits die Krone auf dem Weisheitszahne nur

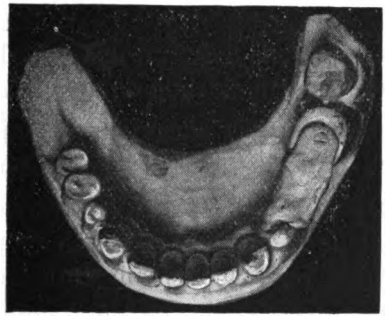

Fig. 13.

distal, wenn auch in geringem Masse geneigt, aufgeschoben werden konnte, lag die einzige Möglichkeit zur Anfertigung einer Brücke in einem aufschraubbaren Brückenstücke. Die schematische Zeichnung (Fig. 14) veranschaulicht diese Verhältnisse. An die Kronen wurden Röhren aus starkem Gold-

Digitized by Google

blech mit Schraubengewinde gelötet. Das Brückenstück, welches peinlich genau gearbeitet werden musste, besass an den entsprechenden Stellen Bohrlöcher, durch welche die Schrauben in die Schraubengewinde eingefügt werden konnten. Der Prämolar wurde nicht devitalisiert. Die Möglichkeit, den Brückenbogen abschrauben zu können, war in Anbetracht des Umstandes, dass der $\overline{|7}$ sich bisher rebellisch gezeigt hatte, für den Wiederholungsfall von Bedeutung, da durch Entfernung des Brückenstückes der Zahn ausser Artikulation gesetzt werden konnte. In die Krone, die diesem Zahne aufgesetzt worden war, wurde eine Röhre mit Schraubengewinde versenkt. Das Röhrchen war mit einem dünnen Goldplättchen abgeschlossen. Vom lebenden $\overline{|4}$ reichte ein Brückenbogen bis ungefähr in die Mitte der Krone des $\overline{|7}$, in eine leichte Vertiefung derselben



Fig. 14.

passend. Für eine allenfalls notwendige Wiederbehandlung bot das Schraubengewinde den Zugang zu den Wurzelkanälen.

Die beiden Brücken, die allein den ganzen Kaudruck aushalten, haben sich bisher $1^1/_4$ Jahre tadellos bewährt.

Um der Unannehmlichkeit, eine Brücke nach Zerstörung der Stützkrone behufs Reparatur eines geborstenen Porzellanzahnes auszuweichen, verwende ich mit Vorliebe abschraubbare Brücken.

Fig. 15 zeigt den Gipsabdruck von einem Oberkiefer, dessen Frontzähne durch einen Hufschlag verloren gegangen waren. $\underline{|3}$ und $\underline{|4}$ wurden devitalisiert, auf die Wurzelstümpfe Kappen mit in die ausgebohrten Pulpakanäle hineinragenden Röhrchen mit Schraubengewinde aufzementiert und das Brückenstück, aus 7 Zähnen bestehend, aufgeschraubt. Während der Patient früher mit seinem Kautschuk-Ersatzstück nie zufrieden

Digitized by Google

war, weder gut beissen noch reden konnte — infolge der Deformierung des Oberkiefers und der dadurch bedingten Form des Ersatzstückes — wurden nach Anbringung der Brücke beide

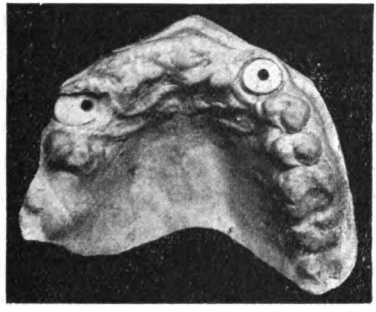

Fig. 15.

Funktionen zur Zufriedenheit ausgeführt. Sogenannte Kaisersemmeln und auch härteres Obst können gebissen werden.

Nach einem Jahre musste ein Zahn erneuert werden. Seitdem wird die Brücke schon das fünfte Jahr anstandslos ge-

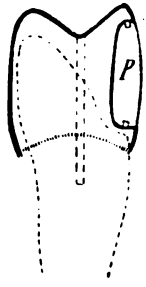

Fig. 16.

tragen. Wie Patient mir mitteilt, hat er keinerlei Empfindung eines Fremdkörpers im Munde. Die Wurzeln sind fest.

Eine andere, in gleicher Weise ausgeführte Brücke, vom $\underline{1}|$ bis $|\underline{3}$ reichend, wird nun auch schon das fünfte Jahr getragen. In der ganzen Zeit mussten zweimal die Schrauben in

Digitized by Google

1| und 3| angezogen werden, einmal wurde eine Schraube erneuert.

Statt Zähnen verwende ich, wie aus Fig. 16 ersichtlich, besonders bei Kronen für Prämolaren, die zugleich als Stützpunkt für Brücken benützt werden, Porzellanfüllungen. Es wird eine Vollkrone ausgeführt und mit Gips ausgegossen, dann schneidet man buccal ein zahnförmiges Stück aus der Krone aus und entfernt auch aus dem Gipsausgusse ein Stück von der Dicke eines Porzellanzahnes. Ein dem Grunde der so entstandenen Höhle entsprechendes gestanztes Goldplättchen wird zur Erzielung eines allseits dichten Abschlusses in die Krone eingelötet. In diese „Goldkavität" wird eine lege artis bereitete Porzellanplombe einzementiert. Sollte durch unberechenbares Missgeschick diese Füllung verloren gehen, ist die Reparatur bei Belassung der Krone im Munde jederzeit leicht ausführbar.

Digitized by Google

Nachdruck nur mit genauer Quellenangabe gestattet.

Bericht über eine grössere Anzahl von Silikatfüllungen.

Von Dr. *Josef Lartschneider*, gewesener Assistent am k. k. anatomischen Institute in Wien und gewesener Operateur an der ersten chirurgischen Klinik in Wien, Zahnarzt in Linz a. d. Donau.

Die dankenswerten Ausführungen des Prof. Sachs über „Silikatzement" („Deutsche Monatsschrift für Zahnheilkunde", März 1907) haben mich veranlasst, mit meinen diesbezüglichen Erfahrungen nicht länger zurückzuhalten, obwohl ich deren Veröffentlichung für eine spätere Zeit bestimmt hatte. Die Tatsache, dass ich mich auf eine Beobachtungszeit von immerhin nahezu 2 Jahren berufen kann und dass meine mit diesen Füllungen gemachten Erfahrungen mit denen Sachs' sich nahezu decken, liessen mir diesen Schritt weniger voreilig erscheinen. Es ist zwar kein Mangel an Veröffentlichungen über Silikatzemente. Aufsatz über Aufsatz erscheint in den reichsdeutschen Fachblättern — in unserem heimischen Blätterwalde ist es auffallend ruhig geblieben. Ich brauche nicht näher auf alle die Berichte einzugehen. Prof. Sachs hat sich der Mühe unterzogen, über die ganze diesbezügliche Literatur im Auszuge zu berichten. Ich will nur bemerken, dass die betreffenden Publikationen mit wenigen Ausnahmen geradezu trostlos lauten. Es gibt kaum einen Nachteil, der den Silikaten nicht schon nachgesagt worden wäre. Die haarsträubendsten Dinge wurden da mitunter berichtet. Es gehört wirklich ein hohes Mass von Selbstvertrauen dazu, um in dieser Frage nicht irre zu werden. Es war die höchste Zeit, dass endlich von berufenster Seite in dieser Angelegenheit das Wort ergriffen wurde. Die Untersuchungen Morgensterns,[1] welche — wie auch Sachs betont — gewiss auf wissenschaftliche Bedeutung Anspruch machen können, beschränken sich ledig-

[1] Oesterr.-ungar. Vierteljahrsschrift für Zahnheilkunde, 1905, Heft IV.

Digitized by Google

lich auf Laboratoriumsversuche und mussten alle jene, welche im Sinne hatten, mit Silikatzementen Versuche zu machen, eher abschrecken als ermuntern. Seine Angaben, dass Aschers künstlicher Zahnschmelz II in 0·5prozentiger Milchsäure nach 40tägiger Einwirkung 64·4 Prozent seines Gewichtes verliert, hat mich nicht wenig bestürzt. Ich konnte mich durch eigene Versuche bald von der Richtigkeit dieser Angabe überzeugen. Allein das sind Versuche, die für die Praxis wenig Bedeutung haben, deren Ergebnisse auf die im Munde in Betracht kommenden Verhältnisse kaum übertragbar sind. Im Munde sind die Silikatplomben dem Mundspeichel ausgesetzt, einer schwach alkalischen, wässerigen Flüssigkeit, und da ist vor allem die Frage wichtig, wie verhalten sich die Silikatplomben in alkalischen Lösungen? Ich habe vor 11 Monaten eine Ascher- und eine Silicinkugel, nachdem sie $^1/_2$ Stunde in gewöhnlicher Zimmertemperatur getrocknet waren, in verdünnte Kalilauge ($^1/_2$ %) gelegt und verkorkt darin belassen. Die Kugeln zeigen heute keine Spur irgendeiner Veränderung ihrer Härte oder ihrer Oberfläche, noch zeigt sich irgendein Niederschlag in der klaren Flüssigkeit. Man kann wohl annehmen, dass Ascher und Silicin in verdünnten Alkalien, also auch im Speichel, absolut nicht angegriffen werden. Diese Tatsache betont übrigens auch Morgenstern.

Säuren, welche auf ihrem Wege in den Magen die Mundhöhle passieren, sind ja von Haus aus schon sehr verdünnt, so dass an der Mundschleimhaut, der Zunge und den Zähnen haften gebliebene Säuremengen vom Speichel sofort verdünnt und neutralisiert werden. Und je schärfer (konzentrierter) die in den Mund gelangte Säure ist, desto stürmischer ist die Speichelsekretion, desto häufiger und heftiger sind die Reflexe, welche Schluckbewegungen etc. auslösen, so dass in jedem Falle in kürzester Zeit die physiologische Beschaffenheit des Mundspeichels wieder hergestellt sein wird. Ich verweise übrigens auf die Tatsache, dass unter normalen Verhältnissen im Munde eines Erwachsenen innerhalb 24 Stunden nach den Versuchen von Bidder, Schmidt und Tuczek 1500 Gr., i. e. $1^1/_2$ Liter Speichel abgesondert werden.

Digitized by Google

Die Säuren, welche sozusagen unter normalen Verhältnissen in den Mund gelangen und somit auf eventuell vorhandene Silikatplomben einwirken könnten, gehören hauptsächlich zur Gruppe der organischen Säuren. Es sind: Die Essigsäure, die grosse Gruppe der Fruchtsäuren und die Milchsäure.

Die Essigsäure kommt in 3- bis 6prozentiger wässeriger Lösung als „Essig" sehr häufig und in reichlicher Menge in den Mund, könnte daher für Plomben am ehesten gefährlich werden. Ich habe vor 11 Monaten eine Ascher- und eine Silicinkugel, nachdem sie $^1/_2$ Stunde in gewöhnlicher Zimmertemperatur trocknen konnten, in 6prozentige Essigsäure gelegt und sie darin seither in verkorkter Eprouvette liegen gelassen. Ich konnte bis heute irgendeine chemische Einwirkung der 6prozentigen Essigsäure auf die Kugeln nicht beobachten. Die Essigsäure in der hier in Betracht kommenden Konzentration kann den Ascher- und Silicinfüllungen absolut nicht gefährlich sein. Und dies darf ohneweiters von allen Fruchtsäuren angenommen werden, die ja ohne Ausnahme chemisch viel schwächer sind als die Essigsäure und kaum jemals in so hoher Konzentration wie die Essigsäure in den Mund kommen. Ich betone dies deshalb, weil jemand angeblich beobachtet hat, dass die gegenwärtig so beliebten „Zitronenkuren" eine Auflösung und Zerstörung der Silikatplomben zur Folge haben.

Was die Milchsäure anbelangt, so ist dieselbe den Silikatzementen — wie Laboratoriumsversuche zeigen — allerdings sehr gefährlich. Die Anwesenheit von Milchsäure im Munde in solcher Menge und Konzentration, dass von einer Gefahr überhaupt gesprochen werden kann, ist unter normalen Mundverhältnissen kaum anzunehmen. Meistens ist die im Munde auftretende Milchsäure ein Produkt bakterieller Einwirkung (Bacillus acidi lactici) auf Speisereste, die zwischen den Zähnen und in kariösen Zähnen angesammelt sind. Obwohl die Anwesenheit grösserer Mengen von Milchsäure gewiss eine vorübergehende neutrale oder sogar leicht saure Reaktion des Speichels bedingen kann, so handelt es sich doch jedenfalls in der Regel nur um geringe und sich allmählich abspaltende Mengen von

Digitized by Google

Milchsäure, die sofort sozusagen in statu nascendi vom Speichel verdünnt und neutralisiert werden, so dass es kaum zu einer ernstlichen Gefährdung eventuell vorhandener Silikatplomben kommen dürfte. Gerade an approximalen Silikatfüllungen müssten sich am ehesten solche von Milchsäureeinwirkungen herrührende Schäden bemerkbar machen, denn trotz aller Vorsicht sind gerade die Zwischenräume zwischen den approximalen Füllungen häufig Prädilektionsstellen für die Ansammlung von Speiseresten. Allein ich konnte an den von mir ausgeführten approximalen Silicinfüllungen niemals irgendein Zeichen einer Destruktion — bis heute wenigstens — entdecken.

Allerdings können sich bei Erkrankungen, welche mit länger andauernder Somnolenz und Bewusstseinsstörungen verbunden sind (Typhus, Apoplexie, Psychosen), grössere Mengen von Milchsäure im Munde bilden, so dass selbst grosse Speichelmengen nicht mehr das Auftreten einer saueren Reaktion verhindern können. Solche Kranke schlucken in den Mund eingeführte Speisen oft nur teilweise oder überhaupt nicht, so dass der Zungengrund, die Backentaschen etc. tagelang mit gärenden und faulenden Speisen belegt und erfüllt sind. Da ist es eben Sache der Umgebung des Kranken, eine entsprechende Mundpflege zu veranlassen.

Bei Pseudohyperacidität des Mageninhaltes, wie sie bei Magenerweiterung, Pylorusstenosen etc. öfters vorkommt, können ebenfalls vorübergehend grössere Mengen von Milchsäure in den Mund kommen.

Desgleichen ist bekannt, dass bei länger andauernden fieberhaften Zuständen und bei organischen Erkrankungen (Diabetes, Karzinom) der Speichel öfters eine neutrale oder schwach sauere Reaktion aufweist. Daher möchte ich die Beobachtung Zanders, dass eine Anzahl grösserer und kleinerer Ascherfüllungen nach 2 bis 3 Monaten „grösstenteils geschwunden wären“ bei einem Herrn, der „starkem Alkoholgenuss huldigt und besonders unheimlich viel Kognak trinkt“, nicht auf eine direkte Einwirkung des Kognaks auf die Plomben, sondern vielmehr auf eine infolge einer Alkoholkachexie ein-

Digitized by Google

getretene Veränderung der chemischen Beschaffenheit des Speichels und vielleicht auch des Zahnbeins zurückführen. Ich habe übrigens vor 7 Monaten eine Silicin- und eine Ascherkugel in Kognak gelegt und sie wohlverkorkt darin verwahrt — konnte aber bis heute nicht die geringste Veränderung an den Kugeln beobachten.

Von anorganischen Säuren, die gelegentlich in den Mund kommen können, wäre hauptsächlich die Salzsäure zu erwähnen. Sie wird als Heilmittel bei verschiedenen Magenerkrankungen und manchmal bei Gicht verordnet in 10prozentiger wässeriger Verdünnung („Acidum hydrochloricum dilutum" offizinell). Davon werden gewöhnlich mehrmals täglich 3 bis 6 Tropfen in einem halben Glas Wasser genommen, kommt also in kaum 1‰ wässeriger Lösung in den Mund und kann für eventuell vorhandene Silikatplomben kaum gefährlich werden.

Die Schwefelsäure kommt für uns nicht mehr in Betracht, seitdem die Essigsäure aus allen möglichen Substanzen auf die billigste Weise gewonnen werden kann und sich daher die Fälschung des „Essigs" durch Schwefelsäure nicht mehr rentiert. Hie und da wird sie in minimalen Quantitäten bei der Herstellung von Mixturen verwendet, um eine vollständige Auflösung des betreffenden Mittels (z. B. Chininum sulfuricum) zu ermöglichen.

Das gleiche gilt von der Phosphorsäure, welche als „Acidum phosphoricum dilutum" hie und da als durststillendes Mittel bei Fieberzuständen den Getränken (z. B. Himbeeraufguss) beigefügt wird.

Absolut unlöslich sind nach meinen Versuchen Ascher und Silicin auch in 12prozentigem Wasserstoffsuperoxyd (auch die Farbe wird nicht alteriert), ferner in 5prozentigem Chlorkali. Wohl aber bildet sich im Levicowasser (starke Quelle) nach Einlage einer Silicin- oder Ascherkugel ein starker, weisser, flockiger Niederschlag, der nach einigen Wochen eine grüngelbe Farbe annimmt (Gehalt an Eisen). Der Niederschlag besteht aus Aluminium und kleinen Mengen von glashellen Kieselsäureblättchen. Nach vier Wochen ist die Oberfläche der eingelegten Kugel nicht mehr glatt, sondern rauh und lässt sich mit dem Fingernagel

Digitized by Google

als sandige Schichte abkratzen. In geringerem Grade ist dies auch bei der Guberquelle und der Franzensbader Franzensquelle der Fall. Bei der Häufigkeit und der grossen Menge, in welcher solche Wässer genommen werden, sind jedenfalls gewisse Vorsichtsmassregeln während der Trinkkur (ausgiebige Mundspülungen, Anwendung der Glasröhre etc.) angezeigt.

In Tinctura Fowleri (20 Tropfen in einem Löffel Wasser) eingelegte Silicinkugeln zeigen auch nach vielen Wochen nicht die geringste Veränderung.

Natürlich gehören jene Fälle, in denen entweder absichtlich oder durch einen unglücklichen Zufall stark konzentrierte Säuren in den Mund gelangen, nicht hieher. Daher sind auch alle diesbezüglichen Laboratoriumsversuche mit stark konzentrierten Säuren praktisch vollständig wertlos. Hat man doch versucht, aus der Tatsache, dass Ascherkugeln einem Auskochen in konzentrierter Salzsäure nicht standhalten, eine geringe Haltbarkeit der Ascherfüllungen abzuleiten. Mit Recht hat Ascher daraufhin erwidert, dass nicht nur die Plombe allein, sondern auch der Zahn selbst durch Auskochen in konzentrierter Salzsäure vollständig zerstört wird.

Unter allen den Anklagen, die gegen die Ascherfüllungen seither erhoben wurden, war eine ganz besonders geeignet, die Einführung dieser Plomben in die Zahnheilkunde von vorneherein in Frage zu stellen. Es kamen und kommen nämlich noch immer von vielen Seiten Klagen über Pulpareizungen und Pulpatod an Zähnen, welche mit „Ascher" plombiert wurden. Wenn auch die Nachrichten vielfach unbestimmt lauten und den Stempel der Uebertreibung an sich tragen (berichtet doch z. B. ein Autor, dass in mehreren Fällen trotz Zement- und Guttapercha-Unterlagen die Pulpa unter Ascher abgestorben wäre) und wenn auch gewiss Sorglosigkeit oder sonst nicht ganz einwandfreies Vorgehen die Ursache mancher gemeldeter Misserfolge sein dürfte, so habe ich doch in meiner Praxis einige Fälle beobachtet, in denen eine Einwirkung auf die Pulpa nicht ohneweiters von der Hand gewiesen werden kann. Ich möchte erwähnen, dass ich von Anbeginn bei der Vorbereitung der für die Aufnahme der Silikatplomben bestimmten

Digitized by Google

Kavitäten vorsichtig, jedoch nicht überängstlich war. In zweifelhaften Fällen habe ich Fletcherunterlagen gemacht, anscheinend ungünstige Fälle wurden früher einer Nervbehandlung unterzogen. Immerhin habe ich verhältnismässig selten Fletcherunterlagen gemacht.

Auf welche Momente sind diese unangenehmen Zwischenfälle zurückzuführen?

Dass Ascher II oder Silicin arsenhältig wären, wie vielfach heute noch behauptet wird, kann kaum angenommen werden. Denn es ist einerseits kein Grund vorhanden, den ganz bestimmten Erklärungen der betreffenden Fabrikanten zu misstrauen und anderseits sind diese Präparate wiederholt von verschiedenen Chemikern untersucht worden und niemals konnte die Anwesenheit auch nur einer Spur von Arsen oder arseniger Säure konstatiert werden.

Sachs führt diese unangenehmen Zwischenfälle auf die noch in der Mischung belassene freie Säure (es ist wohl die Zementflüssigkeit darunter zu verstehen) zurück. „Es sollte deshalb ganz besonders darauf geachtet werden, dass Pulver und Flüssigkeit innig miteinander vermengt werden, so dass keine freie Säure in der Mischung bleibt." Diese Ansicht hat manches für sich, denn es wäre wohl möglich, dass die in der Zementflüssigkeit vorhandenen Spuren von Ortophosphorsäure — die übrigens an und für sich schon sehr wenig ätzt und um so weniger jedenfalls in der starken Verdünnung, wie sie in der Silicinflüssigkeit vorkommt, als Aetzmittel angesehen werden kann — die Pulpa irgendwie reizen könnte. Um dieser Frage näher zu kommen, habe ich in mehreren Fällen, in denen ich sonst eine Arseneinlage gemacht hätte, in die Kavität ein kleines in Silicinflüssigkeit getauchtes Wattebäuschchen gelegt und mit Fletcher verschlossen. In diesen Fällen traten hie und da Schmerzen auf, die aber nach einigen Stunden längstens aufhörten. In den meisten Fällen traten überhaupt keine Schmerzen auf und in keinem Falle konnte ich Pulpatod, eitrigen Zerfall der Pulpa oder periostitische Symptome beobachten, obwohl ich z. B. in einem Fall diese „Säureeinlage" 9 Wochen unter Fletcherverschluss liegen liess. Dass es sich

Digitized by Google

bei allen diesen unangenehmen Zwischenfällen um Reizungen und Mortifikation der Pulpa durch chemische Verätzung handelt, kann nach diesen Versuchen kaum mehr angenommen werden. Auch meine statistischen Notizen sprechen nicht für diese Annahme.

Ich unterscheide zwischen Pulpareizung und Pulpatod. Unter Pulpareizung fasse ich alle jene Fälle zusammen, in welchen nach Anlegung einer Ascher- oder Silicinfüllung am betreffenden plombierten Zahn Schmerzen auftreten, die meistens sehr bald vorübergehen, hie und da aber einige Stunden dauern. Kleine, kurze Zeit anhaltende Pulpareizungen konnte ich bei Ascher- und Silicinfüllungen öfters, meiner Schätzung nach in mindestens 6 bis 8 Prozent der Fälle, beobachten. Solche Reizungen waren oft ganz unabhängig von der Tiefe der betreffenden Kavität; gerade in Fällen, in denen ich sie nie erwartet hätte, wo das Ausbohren vollständig schmerzlos war und die Pulpa nichts weniger als nahe schien, traten manchmal solche Reizungen auf. Wohl aber konnte ich konstatieren, dass jugendliche, schwächliche und besonders anämische Patienten am öftesten unter diesen Fällen vertreten sind. Bezeichnend ist in dieser Hinsicht die Angabe einer schwächlichen, sehr anämischen Lehrerin, der ich vor $1^3/_4$ Jahren einige Ascherplomben gemacht habe. Während des Verlaufes der Behandlung antwortete sie mir eines Tages, als ich sie fragte, wie es ihr gehe: „Danke, gut. Habe zwar gestern bis abends (vormittags hatte ich ihr am $\underline{6}|$ eine Ascherplombe ohne Unterlage gemacht) Zahnschmerzen gehabt. Das hat mich aber nicht beunruhigt, denn das weiss ich jetzt schon, diese Plomben sind schön, aber am ersten Tage tun sie immer weh". Den schwersten, aber auch in seiner Art einzigen Fall von Pulpareizung nach Silikatfüllungen, den ich erlebt habe, möchte ich des Interesses halber erwähnen. Er betraf eine 38jährige, auffallend blasse, aber wohlgenährte, kinderlose Beamtensgattin. Die Untersuchung ergab ein prachtvolles Gebiss, das Zahnfleisch war beinahe blutleer, wachsartig. Die Anamnese ergab, dass Patientin infolge Uterusmyomen an kolossalen Blutverlusten leide, sich aber nicht zur Operation

Digitized by Google

entschliessen könne. Ich konnte an den Zähnen nichts finden, habe aber die Patientin auf einen beginnenden, dreieckigen Defekt am Zahnhals des $\underline{6}|$ und $\underline{4}|$ aufmerksam gemacht. Da Patientin von auswärts kam und im Sinne hatte, sich doch einmal operieren zu lassen, daher gar nicht wusste, ob sie in absehbarer Zeit wieder kommen könne, habe ich ihrem Ersuchen nachgegeben und beide Defekte sofort plombiert. Die kaum stecknadelkopfgrossen Kavitäten an den beiden Zahnhälsen wurden mit Silicin (weiss) gefüllt. Nach zwei Wochen kam Patientin wieder und klagte furchtbar darüber, dass sie fortwährend Zahnschmerzen habe, seitdem ich ihr die Zähne plombiert habe. Die Untersuchung ergab gar keine Anhaltspunkte für irgendeine Erkrankung des $\underline{6}|$ und $\underline{4}|$, ich habe solatii causa mit Jod gepinselt und die Patientin entlassen. Bald darauf kam sie wieder, klagte furchtbar über schlaflose Nächte infolge Zahnschmerz, heiss und kalt verursache ihr an den letzthin plombierten Zähnen derartige Schmerzen, dass sie sich kaum noch zu essen oder zu trinken getraue. Obwohl die neuerdings vorgenommene Untersuchung absolut nichts ergab, habe ich ihr doch die beiden kleinen Silicinplomben entfernt und die Kavitäten mit Fletcher gefüllt. Patientin kam wieder und beklagte sich in eindringlichster Weise über ihre schmerzhaften Zähne und schliesslich musste ich mich, 8 Wochen nachdem ich ihr die beiden Füllungen gemacht habe, entschliessen, unter Aethylchlorid-Spray die beiden kleinen Zahnhalskavitäten genügend zu vertiefen, um Arseneinlagen zu machen und eine Nervbehandlung einzuleiten. Die Pulpen waren nicht eitrig zerfallen. Dieser Fall hat mir viele Mühen verursacht, oft habe ich dabei an Hysterie gedacht. Da aber nach der Mortifikation der Pulpen die Schmerzen aufhörten, muss wohl ein ursächlicher Zusammenhang zwischen den wenn auch nur hirsekorngrossen Plomben und den Schmerzen angenommen werden!

Pulpatod nach Ascher- und Silicinfüllungen habe ich in den von mir beobachteten Fällen sechsmal beobachtet. Zwei dieser Fälle sind allerdings nicht ganz einwandfrei. Es handelte sich dabei um vor Jahren plombierte Prämolaren, welche am Rande der Füllungen (in einem Falle war es eine mittelgrosse

Digitized by Google

mesiale Amalgamplombe, in dem andern eine ebensolche Goldplombe) gegen den Zahnhals hin eine sekundäre Karies aufwiesen. Ich habe den Defekt nach genauer Untersuchung und Präparation mit Silicin gefüllt, allerdings ohne dass ich die alte Plombe entfernt hätte. Ich gebe gern zu, das dies vielleicht hätte geschehen sollen. Immerhin bleiben noch vier Fälle (unter 776 Ascherfüllungen einer und unter 3900 Silicinfüllungen drei), in denen nach einer Silikatplombe Pulpatod auftrat. Alle diese vier Fälle betrafen obere Schneidezähne. In zwei Fällen wurde 1 Woche, in einem Falle 4 Monate und in einem Falle $5^1/_2$ Monate nach Anfertigung der Füllung der betreffende Zahn plötzlich, nachdem er sich bisher in keiner Weise bemerkbar gemacht hatte, auf heiss sehr empfindlich. In ganz kurzer Zeit traten dann schon periostale Erscheinungen auf. In jedem Falle konnte nach vorgenommener Trepanation jauchiger Zerfall der Pulpa konstatiert werden. Diese vier Fälle betrafen wieder durchwegs jugendliche Patienten: einen schwächlichen, blutarmen Gymnasialschüler und drei Mädchen mit deutlichen Anzeichen von Chlorose. Auch in diesen Fällen war die Kavität gewiss nicht besonders tief oder nahe an den Nerv heranreichend, sonst hätte ich jedenfalls eine Fletcherunterlage gemacht.

Nicht unwichtig scheint mir die auffallende Tatsache, dass sämtliche von mir nach Silikatplomben beobachteten Fälle von Pulpareizung und Pulpatod jugendliche, anämische Individuen betrafen. Es liegt die Vermutung nahe, dass die bestehende Anämie in irgendeinem Zusammenhange steht mit diesen Zwischenfällen, welche vielleicht auch z B. nach Amalgamplomben aufgetreten wären. Vielleicht bedingt sie eine Veränderung der Struktur der Zähne (Erweiterung der Dentinröhrchen auf Kosten des Dentins, grösserer Gehalt der Zähne an Gewebssäften, Schwankungen im Blutdruck, Tanzers interdentärer Blutdruck) oder trophoneurotische Störungen etc.? Jedenfalls wären in dieser Hinsicht noch Untersuchungen anzustellen. Vorläufig mögen uns diese Beobachtungen eine Mahnung sein, bei anämischen Patienten an diese Eventualitäten zu denken!

Digitized by Google

Jedenfalls sind diese Zwischenfälle glücklicherweise äusserst selten, wenn auch deshalb nicht minder bedauerlich. Seit 5 Monaten wische ich bei lebender Pulpa natürlich jede Kavität, welche für die Aufnahme einer Silikatplombe bestimmt ist, vorher mit einem in „Varnish" getauchten Schwämmchen aus und warte mit dem Plombieren, bis der „Varnish" getrocknet ist. Die Kavität ist jetzt mit einer dünnen Lackschichte ausgekleidet. Dieses Verfahren, das mir Dozent Dr. Weiser (Wien) mitgeteilt hat, scheint genügenden Schutz zu bieten gegen üble Folgen, denn ich habe — bis heute wenigstens — keinen derartigen Zwischenfall mehr erlebt, seitdem ich die Kavitäten „lackiere".

Weiser befreit nach dem Eintrocknen des Lackes die Kavitätenränder mit einem Finierer von der Lackschichte, damit an diesen für den Dauererfolg der Füllungen wichtigsten Partien das Silikatzement mit den Wandungen der Kavität direkt in Berührung kommt.

Es wird natürlich die Frage interessieren: Welches von den vielen, oft in überschwänglicher Weise angepriesenen Silikaten ist das beste oder sind sie alle gleich gut? Der Markt wird jetzt auf einmal geradezu überschwemmt mit Silikaten! Ich kann nur raten, bei der Auswahl des Präparates mit grösster Vorsicht vorzugehen; ich habe in dieser Hinsicht die traurigsten Erfahrungen gemacht. Am Beginne meiner Versuche mit Silikaten liess ich mich, ängstlich gemacht durch die fortwährenden Nachrichten über Pulpatod etc. nach Ascherfüllungen, verleiten, ein anderes Präparat — Smaltid — zu verarbeiten, trotzdem ich eigentlich keine Ursache gehabt hätte. Dasselbe wurde damals von einer reichsdeutschen Firma auf den Markt gebracht und wärmstens empfohlen. Ich habe 270 Smaltidplomben gemacht und die haben alle in ganz kurzer Zeit ein schauerliches Ende genommen! Ich habe viele Verdriesslichkeiten gehabt wegen dieser Smaltidplomben, musste mir manche wenig schmeichelhafte Beurteilung gefallen lassen und habe überdies verschiedene Patienten auf Nimmerwiedersehen verloren! Sofort war mir die äusserst trockene Konsistenz der angerührten Smaltidmasse aufgefallen. Bei der Verarbeitung hat sich dieser

Digitized by Google

Umstand sehr unangenehm bemerkbar gemacht. Ich habe übrigens diese trockene Konsistenz bei mehreren anderen Silikaten (Nomina sunt odiosa), die ich zu Versuchszwecken zugeschickt bekommen habe, beobachtet!

Zu jener Zeit war es auch, wo ich mit „Silicin" zu arbeiten begonnen habe. „Silicin" lässt sich von Ascher II äusserlich absolut nicht unterscheiden; beide haben genau die gleiche Konsistenz, genau die gleichen Farben. Silicinfüllungen sehen auch genau so aus wie Ascherfüllungen. Ich habe mich bald so an Silicin gewöhnt, dass ich seit 1¼ Jahren überhaupt nur mehr Silicin verarbeite, wenn ich Silikatplomben mache — obwohl ich, wie schon erwähnt, eigentlich keine Ursache gehabt hätte, dem Ascher II untreu zu werden — ich bin mit beiden Präparaten in gleicher Weise ausserordentlich zufrieden.

Was die Verarbeitung dieser beiden Präparate betrifft, so wird jedem bald auffallen, dass die Flüssigkeit viel mehr Pulver aufnimmt, als dies bei Phosphatzementen der Fall ist und trotzdem haben die Silikatzemente im allgemeinen ein viel geringeres spezifisches Gewicht als die Phosphatzemente. Das Vermengen des Pulvers mit der Flüssigkeit geschieht am besten mit dem Beinspatel, da vernickelte Eisenspatel schwarz abfärben, falls die Vernickelung nicht ganz tadellos ist. Ich lasse immer der Flüssigkeit so lange Pulver beimengen, bis die ganze Masse die Konsistenz von Kitt oder Schweizerkäse hat und sich gut schneiden lässt. Ascher und Silicin sind in dieser Konsistenz ungemein plastisch, fühlen sich leicht fettig an und picken am Glaswürfel, an den Instrumenten und den Wänden der Kavität, ohne zu schmieren. Am besten scheint mir das Mischungsverhältnis getroffen, wenn während des Stopfens jedesmal beim Abheben des Instrumentes von der Füllungsmasse infolge der Klebekraft derselben ein kleines, schnalzendes Geräusch entsteht. Trotzdem soll man sich bei der Präparation der betreffenden Kavität nicht auf die Adhäsionskraft verlassen, sondern dabei so vorgehen, als ob es sich um eine Amalgamfüllung handeln würde. Nach Vollendung der Füllung muss durch mindestens 10 Minuten der Speichel von derselben abgehalten werden. In den Fällen, wo Kofferdam angelegt

Digitized by Google

wurde, ist dies leicht zu erreichen. Es gibt aber viele Fälle, besonders im Oberkiefer, wo ich mir die Anlegung der Gummiplatte ersparen kann und da muss der Patient mit offenem Munde, Klammern, Watteeinlagen u. dgl. sitzen bleiben. Ich betupfe die Füllungen sofort nach ihrer Vollendung mit Mastix und halte dies für genügend. Ueberdies bietet ja das Vaselin, mit welchem man die Füllungsmasse am Schlusse zusammendrückt und formt, auch einen Schutz gegen Feuchtigkeit.

Sehr wichtig ist bei der Verarbeitung des Ascher und des Silicin, dass der Zeitpunkt des „Hartwerdens" nicht verpasst wird. Ascher und Silicin werden früher hart als Phosphatzemente, und zwar geschieht dies ganz plötzlich. Die Füllung muss unbedingt fix und fertig sein, ehe noch die Erstarrung einsetzt. Sie bildet jetzt plötzlich einen zähen, halbstarren Klumpen, welcher sich von den Wänden der Kavität abhebt, wenn man jetzt noch an ihr herumdrückt und herummodelliert. Die vielfachen Klagen über schlechten Randschluss sind meiner Meinung nach grösstenteils auf solche Vorkommnisse zurückzuführen. Kollegen, welche mit Assistenz arbeiten, werden sich leichter in die Verarbeitung von Silikatplomben hineinfinden.

Mit dem Abschleifen und Polieren der Füllungen warte ich noch weitere 5 Minuten, also im ganzen 15 Minuten. Da die Füllungen in kurzer Zeit ungemein hart werden, ist es gut, sich schon vorher über die Artikulation zu orientieren, damit man mit dem Abschleifen nicht zu viel Zeit verliert. Die Artikulation ist genau zu beachten und muss in jedem Falle mit dem Blaupapier kontrolliert werden. Denn während bei Amalgamfüllungen sich der gegenüberstehende Zahn mit seinen Kauhöckern in das Amalgam einwühlen und sich so die Artikulation selbst regulieren kann, ist dies bei Silikatplomben ganz unmöglich. Sie sind schon bald nach ihrer Vollendung steinhart. Ein Aufbiss auf sie wird vom Patienten sehr unangenehm empfunden und hat beinahe immer die Absprengung eines Plombenstückes zur Folge. Ich möchte die grösste Achtsamkeit beim Abschleifen und ein verständnisvolles Regulieren des Bisses zu den Hauptbedingungen für die Haltbarkeit dieser

Digitized by Google

Plomben hinstellen. Die Klagen über Abbröckeln und Absplittern und über die geringe Widerstandsfähigkeit gegen den Kaudruck sind meiner Ueberzeugung nach wohl beinahe immer auf irgendwelche, bei der Anfertigung der Plomben unterlaufene Fehler oder auf eine mangelhafte Kontrolle des Bisses zurückzuführen. Jeder, der ein paar Dutzend solcher Plomben gemacht hat, wird allmählich zur Ueberzeugung gelangen, dass mancher Fehler, den man früher dem Füllungsmaterial zugeschoben hat, ganz anderswo zu suchen ist. Die Anfertigung dieser Plomben muss eben auch gelernt und geübt werden. Wenn ich erwähne, dass ich in den letzten 2 Jahren 772 Ascher- und 3900 Silicinfüllungen gemacht habe, so brauche ich wohl nicht besonders hervorzuheben, dass ich mit diesen beiden Präparaten zufrieden bin. Ich verwende die erwähnten Präparate sowohl an Frontzähnen als auch an Prämolaren und Molaren, an Kauflächen der Molaren, baue mit ihnen Ecken und Konturen, mache mit ihnen, ähnlich wie Witzel mit Amalgam, „Silicinkronen" mit möglichst dicken, in die Wurzeln verankerten Stielen — aber Achtung auf die Artikulation!

Ich möchte noch die Verwendung von Silikatplomben bei Brückenarbeiten erwähnen. Ich habe vor 1¼ Jahren in einem Falle, wo an einer nicht abnehmbaren Brücke eine Porzellanfacette ausgesprungen war, eine Silicinfacette gemacht, die sich vorzüglich bewährt hat. Auch Carlsson, Bruck und Misch betonen die vorzügliche Verwendbarkeit der Silikate zu Facetten bei Brückenarbeiten. Zweimal habe ich bei Brücken Zähne, die mir infolge des Bisses besonders gefährdet schienen, in der Weise ersetzt, dass ich ihnen entsprechend Goldkronen angefertigt habe. Die labiale Wand der Goldkrone wurde ausgeschnitten nach Art der gefensterten Kronen und dann habe ich das Innere der Krone mit Silicin ausgefüllt und eine entsprechende labiale Facette modelliert. Solche Zähne sehen vielleicht nicht so elegant aus wie Porzellanfacetten — aber ich kann den Patienten ruhig entlassen, ohne befürchten zu müssen, dass er mir bald mit ausgebissener Facette wiederkehrt. Müller-Wädensweil beschreibt übrigens in seinem schönen Atlas

Digitized by Google

sogar Stiftzähne mit Silikatzementfacetten. Ich glaube, es werden sich noch mancherlei Gelegenheiten und Situationen ergeben, in denen wir dieses neue Füllungsmaterial gut brauchen können.

Ich möchte zu Versuchen ermuntern und bin überzeugt, die übergrosse Aengstlichkeit, die uns heute vielfach bannt. wird sich bald verlieren.

Angesichts des Misstrauens, das heute noch der dankenswerten Erfindung Aschers entgegengebracht wird, ist mir der Enthusiasmus unverständlich, mit welchem seinerzeit die Porzellanplomben aufgenommen wurden. Die Ascher- und die Silicinplombe braucht vor der Jenkinsplombe nicht zurückzustehen. Wenn ich auf den Biss nicht achte, werden die Jenkinsplomben ebenso zugrunde gehen wie die Ascherplomben, und die Patienten, die in der Provinz leider nicht durchwegs den oberen Zehntausend angehören, werden uns nur danken, wenn wir möglichst wenige Porzellanplomben machen. Meiner Erfahrung nach gefallen übrigens den Leuten die Ascherplomben viel besser als die Porzellanplomben.

Was die Königin der Plomben, die Goldplombe, betrifft, so bin ich überzeugt, auch sie wird langsam ziemlich verdrängt werden. Wir haben es übrigens im Interesse unserer Gesundheit nicht zu bedauern, wenn wir zukünftig nicht mehr so oft in die Lage kommen, Goldplomben machen zu müssen. Ich habe beobachtet, dass die Leute sich das Plombieren der Frontzähne mit Gold nicht mehr gefallen lassen wollen — ihr ästhetisches Empfinden ist seit der Einführung der Porzellanplomben entschieden geschärft worden.

Wir können und dürfen uns derartigen Regungen nicht verschliessen. Wer einmal die ästhetischen Vorzüge dieser neuen Plomben kennen gelernt hat, kann sich nicht mehr von ihnen lossagen und es wird ihm eines Tages der Gleichmut unbegreiflich sein, mit welchem er früher so manchen Mund an allen Ecken und Enden, ohne Wahl und Qual, mit Amalgamplomben ausgestattet hat! Dass niemand mehr Frontzähne mit Amalgam plombiert, sollte eigentlich selbstverständlich sein. Die Unmasse von schlechten Amalgam-

Digitized by Google

plomben, die gewiss jedem Praktiker im Laufe der Jahre zu Gesichte kommen, soll übrigens eine dringende Mahnung sein für jeden, nur die besten und teuersten Amalgame zu verarbeiten. Nur dann wird man an seinen Amalgamplomben Freude erleben.

Ganz unverständlich ist mir aber, dass man immer noch soviele Phosphatzementplomben macht. Seit einem Menschenalter weiss man doch schon, dass Zementplomben meistens in ganz kurzer Zeit sich „auswaschen". Patienten, die viele Zementplomben im Munde haben, kommen vom Zahnarzte überhaupt nicht mehr los. Noch einen Uebelstand haben die Phosphatzemente, mit dem man sich meines Erachtens viel zu leicht abfindet — nämlich sie gehen im Munde faulige Zersetzungen ein! Alle alten Zementplomben toter Zähne stinken faulig! Ebenso fault Zement unter Brücken und Kronen und häufig auch unter Porzellanplomben, und wären sie noch so sorgfältig und kunstvoll gearbeitet. Daher möchte ich einen kleinen Zusatz von Trikresol-Formalin nochmals empfehlen, es schadet der Klebekraft und Dauerhaftigkeit des Zements absolut nicht. Es wäre an der Zeit, die Phosphatzemente als Füllungsmaterial möglichst ganz auszuschalten und sie nur mehr zum Aufmauern bei Kronen und Brücken zu benützen.

Meiner Ueberzeugung nach gehört die Zukunft den Silikaten! Wir haben alle Ursache, Ascher für seine geniale Erfindung dankbar zu sein.

Digitized by Google

Nachdruck nur mit genauer Quellenangabe gestattet.

Die Retention gebrannter Porzellanfüllungen.

Von Dr. *Guido Fischer* in Greifswald.

Im Heft 1 der vorliegenden Zeitschrift, pag. 120—122, referierte Herr Kollege Frey über meine Arbeit: „Eine neue Verankerungsmethode für gebrannte Porzellanfüllungen“[1] und sah sich am Schlusse des kurzen Referates gleichzeitig veranlasst, die neue Methode auf Grund **eines** missglückten Vorversuches für unbrauchbar zu erklären. An und für sich ist das Unternehmen, eine Neuerung auf Grund eines Vorversuches sowie nach theoretischen Erwägungen, die der tatsächlichen Begründung entbehren, abzulehnen und auf diese Weise Nachprüfungen von anderer Seite förmlich zu inhibieren, nicht Gepflogenheit eines gerechten Kritikers und ich muss meiner Verwunderung darüber Ausdruck geben, dass der Referent unter solchen Umständen die Verantwortung für seine verurteilende Kritik übernommen hat. Wenn zwar die Methode dem Geübten als „einfach zu handhaben“ erscheinen wird, so müssen doch eine Anzahl sorgfältiger und exakter Manipulationen zu einem geschlossenen Ganzen zusammentreten, um einen Erfolg zu erzielen und es wäre darum doch besser gewesen, ich hätte in meiner Arbeit[1] die besondere Aufmerksamkeit etwas mehr auf die einzelnen technischen Schwierigkeiten gelenkt. Denn auch bei Ausführung dieser Methode soll in bezug auf Exaktheit und Gewissenhaftigkeit das gleiche geleistet werden, wie in den anderen Zweigen unserer feinen Präzisionsarbeiten. Die vom Referenten erhobenen Bedenken dürfen bei sachgemässer Ausübung der Methode nach meinen jetzt anderthalbjährigen Erfahrungen für dieselbe bedeutungslos sein. Es sei mir daher gestattet, auf die technischen Einzelheiten des Verfahrens hier etwas näher einzugehen.

[1] Deutsche Monatsschrift für Zahnheilkunde, 1906, pag. 461—484.

Digitized by Google

Der Kernpunkt desselben gipfelt darin, „einen bestimmten Bezirk auf der Füllungsrückseite, und zwar zentral auf dem Boden derselben anzurauhen, während der Füllungsrand mindestens bis zur halben Tiefe der Kavität genau anschliessen muss. Hier soll die Porzellanmasse unmittelbar auf der Folie angeschmolzen werden. In dem zentralen rauhen Bezirk wirkt die dickere Zementschicht polsterartig als Unterlage und als kräftiges Retentionsmittel, am Rande dagegen füllt sie nur den Zwischenraum der von der Einlage abgelösten Folie aus. Das Zementpolster, welches am getrockneten, gesunden Dentin gleich einer Zementfüllung fest zu haften vermag, nimmt dann die Porzellanfüllung mit ihren Kanälen, Ausbuchtungen und Stiften in sich auf".[1]

Nachdem man die zur Porzellanfüllung bestimmte Höhle kunstgerecht vorbereitet hat, wird ein genügend grosses Plättchen Herbstscher Platingoldfolie Nr. 30 über die Kavität gelegt und vom cervicalen Rand aus mit einem weichen Stückchen Feuerschwamm vorsichtig in dieselbe gepresst. Ist diese schliesslich durch stückweises Nachstopfen vom Schwammpelets mit denselben angefüllt so drückt man die aus der Zahnhöhle hervorragende Folie wiederum mit Hilfe eines Stückchens Schwamm ringsum scharf über den Schmelzrand hinweg an diesen an. Darauf entfernt man vorsichtig, am besten einzeln, die eingelegten Schwammstückchen und kontrolliert zunächst, ob die Folie auch allseitig den Rand scharf überdeckt. Des weiteren wird eine weiche Kugel aus unvulkanisiertem Kautschuk (roter Pariser Kautschuck), die etwas grösser als die Höhlung sein muss, langsam und mit grossem Druck in die Folienkavität eingepresst, bis die gummiartige Kautschukmasse sich hart über den Rand umgelegt hat. Auch diese Abdruckform wird wieder vorsichtig entfernt und schliesslich eine etwas erwärmte Kugel rosa Modellierwachs in die Folie so lange

[1] Deutsche Monatsschrift für Zahnheilkunde, 1906, pag. 461—484.

Digitized by Google

gedrückt, bis auch das Wachs ringsum am Rande überquillt. Nach völligem Erhärten dieser Einlage kann man durch Einstich in das Wachs den Abdruck aus der Zahnhöhle entfernen, ohne befürchten zu müssen, dass irgend eine Verzerrung der Folie beim Herausnehmen eintritt. Diese wird nun in einem Gemisch von Gips $^2/_3$ und Kieselgur (feinstes geschlämmtes Pulver[1]) $^1/_3$ **Volumprozent** eingebettet, indem man die Pulvermischung mit Wasser zu einem sahneartigen Brei verrührt. Das Pulvergemisch muss aber (wie sich nachträglich herausgestellt hat), um Verfärbungen [illegible] Porzellaneinlagen durch organische Bestandteile sowie durch Verunreinigungen im Pulver zu vermeiden, vor dem Gebrauch im Tontiegel intensiv durchgeglüht werden. Nach völliger Erhärtung der Einbettungsmasse (je nach Grösse des Gipsblockes 15–45 Minuten) geht man daran, auf dem Boden der Folienkavität einen Gipskieselgurkern zur sicheren Retentionsfähigkeit der Porzellaneinlage anzubringen und verwendet hiezu das gleiche **geglühte** Gipskieselgurgemisch wie oben.

Auf den Boden der Höhle bringt man mit einem feinen Pinsel soviel von dem sahneartig mit Aqua dest. angerührten Kieselgurgemisches, dass der innere Folienrand ringsum in einer Breite von zirka 1 Mm. unberührt erhalten bleibt (Fig. 1, 2, 3). Dass der Kieselgurkern auch nach oben hin nur eine geringe Ausdehnung annehmen darf, sei beiläufig erwähnt. Diese Einlage im Innern der Folie kann nunmehr jeder beliebigen Modellierung unterworfen werden, am besten indem man mit einer Sonde Einstiche und Kanäle auf ihr ausführt, in welche die später darüber aufzutragende Porzellanmasse sich einlagern soll. Am zweckmässigsten erreiche ich diese Ausgestaltung des Kernes auf folgende Weise: Vom Rande ausgehend führt man radiär zum Zentrum gerichtete kurze Blindkanäle ringsum in den nahe vor dem Erhärten befindlichen Kern, dessen Oberfläche ausserdem noch durch Einstiche in den ver-

[1] Nur allein erhältlich bei: Vereinigte deutsche Kieselgurwerke Hannover, Prinzenstrasse 1a.

Digitized by Google

schiedensten Richtungen siebartig durchlöchert wird (Fig. 1 Durchschnitt, Fig. 2 Aufsicht).

Hat man grössere Kavitäten, wie in Fig. 3 beziehungsweise Fig. 4, so ist es durchaus zweckmässig, in die Kieselgureinlage ausserdem noch einen feinen Platinstift zu versenken, und zwar solange die Mischung noch die Konsistenz dicker Sahne besitzt. Man rührt die Mischung am besten in dieser Form an und bringt sofort nach Applikation des Gipskernes den Stift in demselben an Ort und Stelle. Ich benütze Platinstiftchen von 0·4 Mm. Stärke, die in drei Grössen 1·5, 2 Mm. mit einer kleinen Kuppe, 2·5 Mm. mit Kuppen an beiden Enden zu verwenden sind. Die Stiftachse ist ausserdem durch Zusammendrücken gezackter Flachzangenbranchen angerauht. Die Stiftchen kann man sich sehr leicht selbst herstellen.

Dieses Stiftchen oder bei ausgedehnten Defekten deren mehrere werden nun in der Folie so aufgestellt, dass sie zur Hälfte in der Einlage verankert sind, zur Hälfte frei in die Kavität hineinragen (Fig. 3). Den so vorbereiteten Gipskieselgurkern muss man nunmehr bei Zimmertemperatur **gründlich trocknen** lassen (zirka 1 Stunde), bevor die erste Schicht der Porzellanmischung aufgetragen wird. Diese mische ich jetzt mit **reichlich** Alcohol absolutus (98% Prozent) und trage eine äusserst dünne Mischung davon zur Formierung oder richtiger zur Einlagerung der ersten Brennschicht **wiederholt** auf, und zwar bei kleinen Kavitäten **über die ganze Höhle gleichmässig verteilt**, bei mittleren und grösseren dagegen zunächst immer erst ringsum am **Rande auf der Folie.** Bei kleinen Kavitäten nimmt diese erste zum Brennen fertige Schicht etwa drei Viertel des gesamten Höhlenraumes ein, bei grösseren dagegen erscheint nur die Folie ringsum dicht besät, während die Oberfläche des Kieselgurkernes **unberührt** geblieben sein muss. Von der Peripherie aus wird derselbe von der Pulverschicht wie mit einem Wall umgeben und nur die kleinen Radiärkanäle (Fig. 2), die wie Gräben in eine Mauer vorgeschoben sind, werden von der Porzellanmasse ausgefüllt. Auch diese

Digitized by Google

erste Schicht muss ganz gründlich ausgetrocknet sein, ehe man den Brennakt selbst beginnen kann. Hierbei nun kommt es besonders auf **peinliche Sorgfalt** und **Genauigkeit** an, da eine zu schnelle Hitzewirkung bei Beginn des Brennprozesses Veranlassung zur Blasenbildung der Porzellanmasse gibt, die noch durch Anwesenheit von ungenügend getrockneter Gipsmasse erhöht werden kann. Indes lässt sich dieser schädigende Einfluss verhüten, wenn man den Brennakt mit einer ganz langsamen Erwärmung beginnt und ganz allmählich die Glut mit Hilfe einer feinen Stichflamme bis zum Schmelzeffekt des Porzellanpulvers steigert. Diese ganz allmählich verstärkte Hitzeintensität kann man nach meinen Erfahrungen in ganz hervorragender Weise durch den Jenkinsschen Gasofen erreichen, während der elektrische Brennapparat trotz Regulierung der Stromstärke durch einen Rheostaten sich nicht so zuverlässig zu erweisen pflegt. Es empfiehlt sich, wie schon gesagt, die ersten Schmelzschichten nur mit Hilfe der feinen Stichflamme herzustellen, während man bei den letzten Brennserien die grosse Brauseflamme in Anwendung zu bringen hat, die besonders bei Aufbau von Konturen notwendig ist, um möglichst schnell den höchsten Grad der Schmelzhitze zu erreichen.

Die gebrannte Porzellanschicht hat sich nach dem ersten Schmelzakt gewöhnlich vom Rande nach der Mitte der Kavität zusammengezogen, so dass bei kleinen Kavitäten der Gipskern gleichmässig überdeckt wird, während die Goldfolie am Rande wieder völlig entblösst erscheint. Auch bei grösseren Kavitäten macht sich dieses Bestreben des geschmolzenen Porzellans, sich kugelig abzurunden, insoferne bemerkbar, als die erste Schmelzmauer zwischen Folienrand und Gipskern eingelagert ist. Wir müssen also auch noch bei der zweiten Brennschicht die dünnste Pulvermischung auftragen, eventuell auch noch nach dem dritten Brennen so lange, bis die Schmelzmasse überall der Goldfolie anliegt. Erst dann kann die Verwendung eines dicken Porzellanbreies erfolgen und die Füllung beendet werden.

Digitized by Google

Ist der Abdruck nach dem ersten Schmelzprozess völlig abgekühlt, so trägt man die zweite Schicht des Porzellanpulvers auf, und zwar wieder in der gleichen, sehr dünnen Konsistenz wie beim erstenmal. Denn, „um der Porzellanrückseite die erwünschte Beschaffenheit zu sichern, müssen wir in Anbetracht der vorliegenden zierlichen Verhältnisse mit grösster Exaktheit die (über dem Gipskern) erste Schicht des Porzellanpulvers aufbauen. Eine besonders dünne Mischung (des Pulvers in Alc. absol.) ist deshalb unumgänglich nötig, weil der an und für sich poröse Gipskern, an dessen Oberfläche eine Anzahl siebartig angelegter Kanäle zur Aufnahme von Porzellanmasse vorhanden sind, infolge seiner hygroskopischen Eigenschaft den Alkohol der Mischung als Flüssigkeit rapid aufsaugt, während dieser ausserdem noch einer schnellen Verdunstung unterliegt. Die im Alkohol suspendierten Porzellankörnchen sind aber darauf angewiesen, durch die Flüssigkeitsbewegung in die Tiefe zu gelangen. Von dort aus basal also, muss die sedimentäre Tätigkeit der Alkoholflüssigkeit gleichmässig fortschreiten, was nur dann möglich ist, wenn die Mischung stets genügend alkoholische Flüssigkeit enthält, um einen durch dauernde Verdunstung entstehenden Mangel derselben zu verhüten.“

Wird auf diese Erscheinungen keine Rücksicht genommen oder erfolgt der Schmelzprozess von Beginn an zu rasch, dann muss die Folge davon Blasenbildung und Porosität der Porzellaneinlage sein. Ich bin daher genötigt, den Misserfolg Freys der Nichtbeachtung eines der zahlreichen Faktoren zur Erzielung eines vollen Erfolges zuzuschreiben.

Was das Abheben der gebrannten Porzellanmasse von der Gipsunterlage anlangt, so muss hierzu bemerkt werden, dass dieser Uebelstand nur auf ungenügende Austrocknung des Gipskernes oder auf zu schnelle Glutentwicklung zurückzuführen ist und vermieden wird, wenn das Verfahren genau in der geschilderten Weise unter Beobachtung sämtlicher Finessen verläuft. Bei einiger

Digitized by Google

Uebung wird dann die Methode mit ihren technischen Feinheiten leicht ausgeführt, zumal wenn man aus einem Misserfolg ihre Schwierigkeiten überwinden gelernt hat. Die fertige Porzellaneinlage wird auf ihrer Rückseite das negative Bild der Präparation des Folienkernes aufweisen, indem die divergent geführten Einstiche und die Radiärkanäle sich markant als zierliche, nach verschiedenen Richtungen sich erstreckende Emporwölbungen charakterisieren. Bei genauer Lupenbetrachtung kann man dementsprechend zahlreiche unter sich gehende und die Retention vermittelnde Hohlräume entdecken. Die Oberfläche der Porzellanmasse selbst ist warzenartig und wellig gestaltet und gewinnt dadurch den Habitus einer rauhen Fläche, wenn auch nicht geleugnet werden soll, dass in ihrer feinsten Ausdehnung die Wandungen doch eine gewisse Glätte, die allen glasartigen Schmelzmassen eigen ist, besitzen. Diese ist aber für unsere Zwecke keineswegs von Bedeutung, sondern die Retention soll einzig und allein durch das unter sich gehende komplizierte Röhren- und Hohlraumsystem auf der Füllungsrückseite bewirkt werden, und **das können wir mit Hilfe meiner Methode zweifellos erreichen.** Das habe ich auch nur versprochen, wenn ich in meiner Arbeit, pag. 476, sagte: „Die Porzellanrückseite zeigt jetzt die gewünschten Hervorragungen und Vertiefungen, welche den anfänglich im Gipskern modellierten Einkerbungen und Erhabenheiten entsprechen. Am Rande dagegen weist die Porzellaneinlage überall eine scharfe und glatte Konturierung auf, weil sie ja unmittelbar auf der glatten Goldfolie aufgeschmolzen wurde." Es kommt nicht so sehr darauf an, ob die Rückfläche mehr oder weniger matt gerauht ist, sondern **wie** die Kanäle geformt sind, um dem Zement möglichst **viele** wirksame Haft- und Verankerungspunkte zu schaffen. Darin stimmt auch De Terra[1] mit mir über-

[1] De Terra: Die Verwendung der Moldine bei Porzellaneinlagen. Deutsche Monatsschr. f. Zahnheilk., 1906, pag. 690.

Digitized by Google

ein. „Nach längerem Verweilen in Wasser kann die Füllung mit leichter Mühe aus dem Folienmantel herausgeschält werden. Der darin formierte Gipskern ist durch die erlittene Hitzewirkung morsch und sandig geworden und lässt sich mit einer feinen Bürste und einem kräftigen Wasserstrahl bis auf das letzte Stäubchen entfernen.

Die Läsion der Folie innerhalb des Abdruckes wurde übrigens bisher beim Auftragen von Porzellanmasse im allgemeinen wenig oder gar nicht in Berücksichtigung gezogen, als man eben in solchen Fällen die Pulvermischung keineswegs besonders verdünnte, in der Absicht, die Porzellankörnchen der rauhen Oberfläche des Gipses unmittelbar auflagern zu lassen, sondern man verfuhr ebenso, als ob man eine geschlossene Goldunterlage vor sich hatte und berücksichtigte **nicht** die energische Beteiligung der porösen Gipsmasse bei der Flüssigkeitsentziehung aus dem alkoholischen Porzellanpulverbrei. Bevor derselbe überhaupt die Gipsoberfläche gleichmässig zu bedecken vermag, hat er eben durch den Flüssigkeitsverlust, von der ersten Berührung mit dem Gipsgemisch ab, an Beweglichkeit eingebüsst und verfestigt sich bereits mehr oder weniger weit über der tiefsten Gipsschicht, dazwischen lufthaltige Räume bildend. Dieser Zustand kann beim Schmelzprozess noch obendrein durch das Bestreben der Porzellanmasse, sich beim Schmelzfluss kugelig zusammen zu ballen, erhöht werden und begünstigt somit eine ausgedehnte Blasenbildung. Deshalb habe ich auch in meiner Arbeit auf die Fälle besonders hingewiesen, in denen die Folie im Bereiche des Kavitäteninnern lädiert ist, und dadurch eine Kommunikation mit dem Gipsblock unter der Folie besteht. „Bringen wir eine Gipsmischung zur Formierung des Gipskernes in eine solche Kavität, so würde der hygroskopischen Wirkung des erhärteten porösen Einbettungsgemisches unter der Folie zufolge der weiche Gipsbrei ungemein rasch, fast momentan erhärten und besonders die eventuelle Verankerung eines Stiftes vereiteln. Ich lasse in solchen Fällen Wasser in den unter der Folie erhärteten Gipsblock bis zur Sättigung eindringen, worauf

Digitized by Google

die Präparation der Folienkavität in der beschriebenen Weise ohne Störung ausgeführt werden kann."

Dass die von mir angeregte Idee, in der Porzellanrückseite eine wirksame Retentionsschicht anzubringen, auch schon von anderer Seite aus unabhängig von mir in die Praxis Aufnahme gefunden hat, beweist vielmehr, dass durch die Methode doch eine Verbesserung erzielt werden kann. So ergibt sich aus der Arbeit De Terras, dass sich auch bei ihm dieses Prinzip meines Verfahrens schon seit Jahren bestens bewährt hat.

„Mein System unterscheidet sich", sagt De Terra in seiner Arbeit, „im Grunde genommen von dem Fischers nur durch das zur Unterlage dienende Material, wozu ich nämlich Moldine verwende. Es genügt eben nicht nur, dass eine grosse Fläche rauh sei, sondern zwischen Füllungsrückfläche und Kavität muss ein Hohlraum zur Aufnahme des Zementes existieren. Darin wird jeder erfahrene Porzellanfüller Fischer beistimmen und seine darauf basierende Methode als willkommene Verbesserung begrüsssen.

Man nimmt eine kleine Portion Moldine, die schon einige Tage der Zimmerluft ausgesetzt war, und trocknet sie, indem man sie zwischen Seidenpapier hin- und herrollt, bis das Papier nicht mehr fettig wird. Dann formt man sie in der jeweilen passenden Form und legt sie mit sanftem Druck auf den Boden der Abdruckfolie, die bereits abgekühlt sein muss. Alsdann wird die erste Lage Porzellanbrei aufgetragen, der sehr flüssig sein soll (ich verwende Alkohol) und wobei man darauf zu achten hat, dass der auftragende Pinsel den Ton nicht berührt, da dieser eventuell an ihm hängen bliebe. Man lässt den flüssigen Brei erst um die Moldine herumfliessen und füllt so die Rinne zwischen ihr und dem Rand des Abdruckes, dann überschwemmt man die Moldine und trägt etwas dickere Masse auf. Jetzt folgt der schwierigste Teil der Arbeit, die, wenn man nicht mit Geduld und Vorsicht ans Werk geht, misslingen kann.

Digitized by Google

Das Erwärmen der Muffel muss langsam geschehen. Ich benütze den Christensenschen Ofen und hüte mich, die Muffel gleich in den Ofen bei brausender Gasflamme zu bringen; in diesem Falle würde nämlich die noch restierende Feuchtigkeit in der Moldine zur Blasenbildung führen und die Porzellanmasse abgeworfen werden. Das wäre an und für sich kein Unglück, aber dieselbe Moldine eignet sich dann nicht mehr zur Unterlage, da sie krümelig geworden ist. Ich lasse daher erst den Alkohol verbrennen und schiebe allmählich die Muffel in den Ofen und brenne die erste Lage bei offener Ofentüre. Das geschmolzene Porzellan bildet nun über der Moldine ein Deckelchen und das weitere Brennen kann ungestört vor sich gehen. Man hat also darauf zu achten, dass die Moldine trocken, die Folie abgekühlt sei und die Erhitzung allmählich geschehe. Ferner darf man auch nicht zuviel von dem Ton unterlegen. Wenn man diese Punkte beachtet und auch sonst rationell arbeitet, wird man nur Erfolge haben. Die Moldine kann aus der gebrannten Füllung mit einem spitzen Exkavator entfernt werden und es entstehen dadurch in der Porzellanmasse Höhlen mit Unterschnitten, entsprechend der Bearbeitung der Moldine.

Bei einer seichten Füllung hat man sich darauf zu beschränken, ihre Rückfläche rauh zu gestalten, was man folgendermassen erreicht: Man dreht eine Anzahl winzig kleiner Moldinekügelchen und bringt soviel als möglich davon auf den Boden der Folie; soviel, dass immerhin nur noch ein genügend breiter Rand des Abdruckes frei bleibt. Hier muss das Auftragen des Porzellanbreies besonders vorsichtig ausgeführt werden, damit die Kügelchen am Platze liegen bleiben. Nach dem Brennen weist die Rückfläche der Füllung an den Stellen, wo die Kügelchen eingebettet sind, braune Flecken auf, die man mit einem Exkavator aufzukratzen hat, um so kleine Näpfchen frei zu legen. Nun sprengt man auch die zwischen den Löchern liegenden Porzellanbrücken ab, wodurch man ein Gewirr von Kanälchen erhält."

Soweit die Darlegungen De Terras, die in allen Punkten bis ins genaueste das Prinzip der von

Digitized by Google

mir oben geschilderten Methode erkennen lassen und selbst bei Angabe technischer Feinheiten eine auffällige Uebereinstimmung mit den von mir gestellten Postulaten erkennen lassen. Ich habe die De Terrasche Methode nachgeprüft und kann die vom Verfasser angegebenen Erfolge bestätigen, muss aber trotzdem konstatieren, dass die Verwendung von Moldine eine nicht geringere Sorgfalt und Exaktheit der Arbeit erheischt als mein Gipskieselgurverfahren. Ich glaube sogar, dass die Verankerungsfläche bei der variablen Gipskernfläche dem jeweiligen Fall entsprechend geeigneter vorgenommen werden kann als bei Moldine.

Zum Schluss verweise ich noch auf Nr. 38[1] der „Deutschen Zahnärztlichen Wochenschrift", 1906, sowie Nr. 11 und 12 der „Odontologischen Blätter", 1906/07, wo meine oben geschilderte Retentionsmethode sich einer günstigeren Kritik erfreuen durfte, als in vorliegender Zeitschrift von seiten des Herrn Kollegen Frey. Auch Herr Kollege Mamlok (Berlin), der gewiss eine reiche Erfahrung auf dem Gebiet der Porzellanfüllung aufzuweisen hat, hat kürzlich in Hamburg (Zentralverein deutscher Zahnärzte) an der Methode eine günstige Kritik geübt.

Durch diese meine Darlegungen glaube ich die Bedenken, welche gegen das Verfahren geltend gemacht wurden, zerstreut zu haben und darf hoffen, dass dasselbe trotz einer abfälligen Kritik die bisher fraglos recht unsichere Haftkonstruktion bei gebrannten Porzellaneinlagen zu verbessern geeignet ist!

* * *

[1] Zahnärztlicher Verein für Niedersachsen. Diskussion nach dem Vortrag Dr. Guido Fischer: Eine neue Verankerungsmethode für gebrannte Porzellanfüllungen.

[2] O. K. referiert über Dr. Guido Fischer: Eine neue Verankerungsmethode für gebrannte Porzellanfüllungen, pag. 169—171.

Digitized by Google

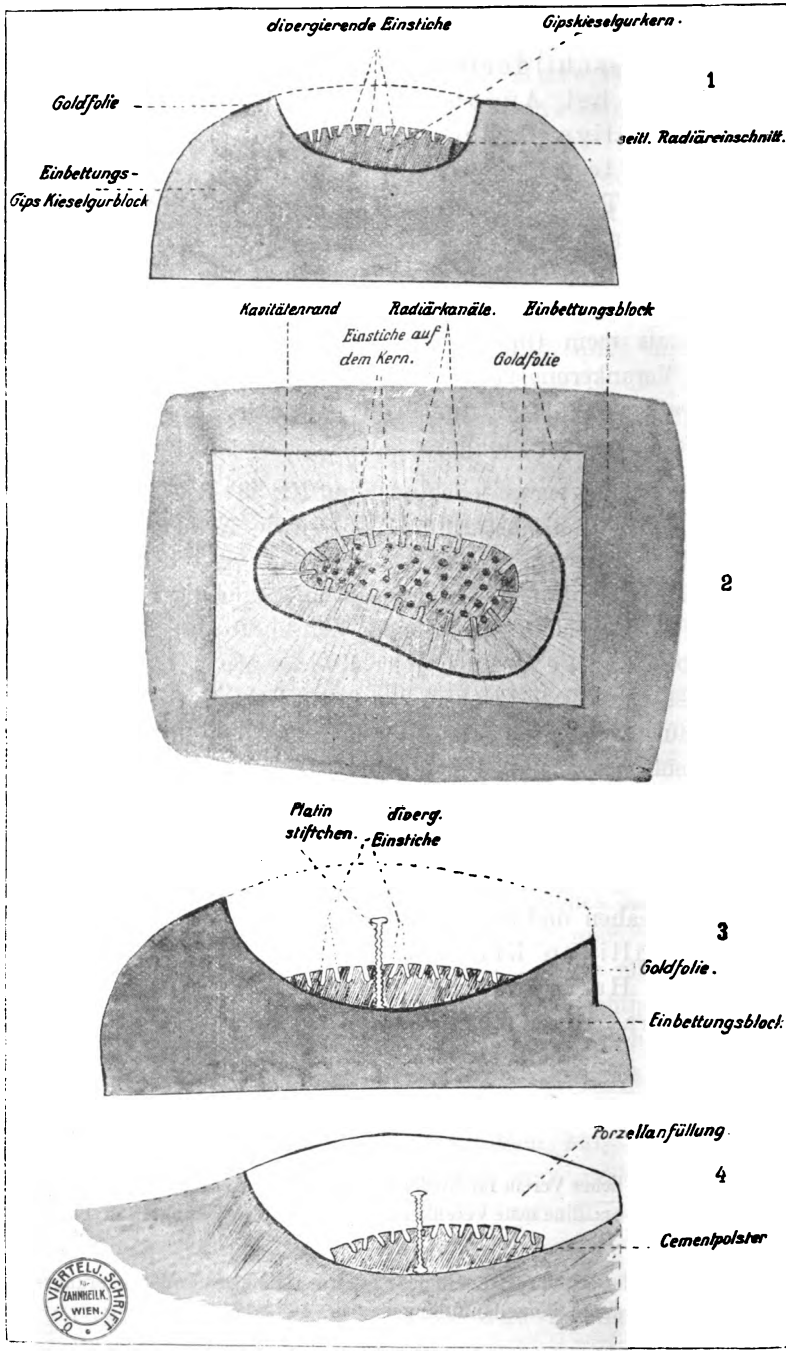

Digitized by Google

Tafelerklärung.

Fig. 1. Durchschnittsbild des in der Folie modellierten Gipskieselgurkernes (kleine Kavität).

Fig. 2. Aufsichtsbild desselben.

Fig. 3. Durchschnittsbild des für eine grössere Konturfüllung vorbereiteten Gipskieselgurkernes mit Stiftchen.

Fig. 4. Die Konturfüllung in der Zahnhöhle einzementiert.

Nachdruck nur mit genauer Quellenangabe gestattet.

Erwiderung auf Dr. Guido Fischers Artikel: Die Retention gebrannter Porzellanfüllungen.[1]

Von Dr. *Viktor Frey*, Zahnarzt in Wien.

Um das Verhalten der Jenkinsmasse zum Gipskieselgurgemisch deutlicher beurteilen zu können, habe ich folgende Versuchsreihe neuerdings angestellt. Das Ergebnis dieser Versuche war mir schon zur Zeit, als ich das Referat schrieb, bekannt und darauf beziehen sich die von mir angeführten „theoretischen Erwägungen".

Man bringt die Einbettungsmasse in drei Einbettungsschälchen, glättet die Oberfläche und lässt das Gemisch trocknen.

Schälchen Nr. 1 bleibt einstweilen unberührt; bei Nr. 2 wird, wenn der Gipskieselgurbrei im Erhärten begriffen ist, mit einem eingefetteten Instrument (Wurzelkanalstopfer oder Spatel) eine Sternfigur eingeritzt; bei Nr. 3 wird der Kopf eines eingefetteten Kugelstopfers in die Masse eingedrückt, so dass ein halbkugelförmiger Hohlraum entsteht. Die Instrumente wurden eingefettet, um glatte Wände zu erzielen. Ist dann die Masse vollkommen erhärtet, wird Jenkinsmasse dünn angerührt und

---

[1] Vgl. die dazu gehörigen Artikel in der „Deutschen Monatsschrift für Zahnheilkunde", September 1906, pag. 461—484, und in der „Oesterr.-ungar. Vierteljahrsschrift für Zahnheilkunde", Jänner 1907, pag. 120—122.

Digitized by Google

direkt auf das Gemisch aufgetragen und nach Verflüchtigung des Alkohols gebrannt. (Elektrischer Ofen. Ueberhitzen der Masse wurde selbstverständlich vermieden.)

Die Basalflächen (das sind die dem Gipskieselgurgemisch zugewendeten Flächen) des Porzellanscherbchens sind im Vergleich zur hochglänzenden Oberfläche von etwas matterem Aussehen (etwa samtartig), aber immerhin nicht glanzlos; sie sind der Form nach im ersten Falle so ziemlich eben; im zweiten tritt die Sternfigur hervor, deren Leisten aber nicht so hoch sind, als die in das Gemisch eingegrabenen Rinnen tief waren. Die Leisten sind teilweise unterbrochen und zeigen unter der Lupe glänzende Höckerchen. Nr. 3 liefert kein vollständig halbkugeliges, sondern ein annähernd ähnliches Gebilde, das, mit der Lupe betrachtet, mit einzelnen glänzenden Höckern versehen ist. Diese Versuche habe ich zu wiederholten Malen angestellt und stets dieselben Resultate erzielt. Ferner habe ich eine ganze Serie von Porzellanfüllungen nach Dr. Fischers Methode hergestellt (Phantomarbeit) und stets das nämliche Resultat, wie ich es in meinem Referat („Oesterr.-ungar. Vierteljahrsschrift für Zahnheilkunde", XXIII. Jahrg., I. Heft, pag. 120—122) mitgeteilt habe, erzielt. Ich habe damals geschrieben: „Daher ist auch ein genaues Negativ des modellierten Gipskieselgurkernes nicht zu erwarten" — denn gerade das genaue Negativ ist für meinen Standpunkt das punctum saliens — und füge nun auf Grund meiner zahlreichen Versuche hinzu, ein genaues Negativ erhielt ich auch in keinem Falle.

Digitized by Google

Nachdruck nur mit genauer Quellenangabe gestattet.

Stomatika.

Von Dr. *Árpád Ritter v. Dobrzyniecki,* k. u. k. Regimentsarzt in Wien.

Die vielen Organe der Mundhöhle sind sowohl einer natürlichen Abnützung, als auch ständigen, äusserlich einwirkenden Schädigungen ausgesetzt. Diesen entgegenzukommen, ist die Aufgabe der Mundhygiene. Zahllos sind die Präparate, welche, diesem Zwecke dienend, im öffentlichen Handel erhältlich sind, deren Zusammensetzung jedoch gewöhnlich gerade so unbekannt ist wie die Namen der Erzeuger, die diese komponiert haben. Die Zusammenstellung solcher Präparate gehört in das Kapitel der ärztlichen Rezepturwissenschaft, somit auch zur Stomatologie.

„Stomatika" werden richtig zusammengestellt sein, wenn als Grundlage genommen wird: erstens die Kenntnis des gesunden und kranken Mundes, dann die entsprechende Auswahl von Arzneikörpern, welche zu diesem Zwecke angewendet werden sollen. Diese Arzneikörper bilden in ihrer Gesamtheit die Gruppe der „Stomatika", gerade so wie in der Medizin Gruppen von Arzneikörpern vorhanden sind, wie: Stomachika, Kardiaka etc. Durch die Bezeichnung „Stomatikum" wird der unrichtige Gebrauch eines „Totum pro parte" vermieden.

Die Erkenntnis der Wichtigkeit der Mundpflege hat es mit sich gebracht, dass heutzutage die meisten Menschen rechtzeitig dafür sorgen, um schädliche Einwirkungen von den Mundorganen fernzuhalten; man findet daher in jedem Hause irgend ein „Mundwasser", das man sich nach eigenem Gutdünken im Handel verschafft hat. Der günstige Einfluss der Prophylaxis ist aus der Tatsache wahrnehmbar, dass selbst in den minderen Volksschichten schwerere Zahnerkrankungen, wie solche mit Phlegmone, Abszessen, fieberhaften Drüsenkomplikationen früher sehr häufig in Behandlung kamen, derzeit in geringerer Zahl vorkommen. Man kann dies beobachten in Ambulatorien,

Digitized by Google

Spitälern, dann bei den Soldaten. Bei letzteren ist der Einfluss der Reinlichkeit auffallend, da bei solchen Abteilungen, wo den Leuten das Reinigen mittels Bürste und Seife empfohlen wird, die oben erwähnten Zahnkrankheiten seltener auftreten.

Stomatika richtig zusammenzustellen, bedingt die Berücksichtigung folgender Faktoren:

1. Gewebe, Organe;

2. Art der Infektion, Verunreinigung derselben;

3. Wirkungsweise der als Stomatika dienenden Arzneikörper.

Ad 1. Die Gewebe und Organe sind: Gingiva, Schleimhaut der ganzen Mundhöhle, Zahnbein, Tonsillen, Glandulae mucosae, Zunge, Glandula submaxillaris, Glandula sublingualis, Parotis.

Ad 2. Die Art der Infektion, Verunreinigung kommt vom klinischen Standpunkte in Betracht und ist gerade so wie

Ad 3. Die Wirkungsweise der Arzneikörper, deren Kenntnis aus der Pharmakodynamie bekannt ist — einer weiteren Erörterung entzogen.

Bei den Arzneikörpern kommen vom praktischen Standpunkte folgende Gruppen in Betracht: resorbierbare, nicht resorbierbare, antiseptische, adstringierende, sekretionsbefördernde, desodorierende, schmerzlindernde.

Man kann beobachten, dass es Personen gibt, die sich fast nie den Mund reinigen und dennoch einen sehr reinen Mund haben, bei diesen ist die Schleimhaut von normaler, elastischer Konsistenz, rosafärbig; bei anderen hingegen finden wir, dass die Mundschleimhaut von Haus aus erschlafft und gelockert ist, zahllose Falten besitzt, in denen die Speisereste versteckt sind. Ist hiezu noch eine starke Desquamation der Mundepithelien vorhanden, so sind die Bedingungen zu einem Foetor ex ore geschaffen. Jugendliche Individuen haben gewöhnlich einen reineren Mund als erwachsene Personen. Es ist zu beobachten, dass bei Kindern der Mund nach

Digitized by Google

einer Mahlzeit in kurzer Zeit ohne Gebrauch eines Mundwassers rein wird, die Speisereste verschwinden, bei Erwachsenen hingegen bleiben die Speisereste noch stundenlang in den Schleimhautfalten und Zahnzwischenräumen zurück. Diese konträren Umstände beruhen auf physiologischer Grundlage. Wir haben bereits oben unter den Mundgeweben und Organen die vielen Drüsen erwähnt, welche alle insgesamt eine grosse Menge Sekretionsflüssigkeit, den Speichel, erzeugen. Nun werden gerade diese vielen Drüsen sowohl durch den Geschmacksreiz der Nahrungsmittel, als auch durch die Muskelbewegung beim Kauakte zu einer starken Sekretion gezwungen. Die in Strömung kommenden Speichelmassen schwemmen die zurückgebliebenen Speisereste alsbald hinweg; bei jugendlichen Personen ist die Speichelsekretion eine bedeutend grössere, man könnte fast sagen überschüssige, daher die Chancen der Wegschwemmung von Speiseresten von Natur aus viel günstigere sind, als bei Erwachsenen, bei welchen der Speichelfluss bedeutend geringer und viel kürzer nachwirkend ist, so dass nach Beendigung der Mahlzeit, richtiger gesagt mit dem Verschlucken des letzten Bissens, auch die Speichelsekretion aufhört und die zurückbleibenden Speisereste leichter an den trockenen Mundorganen haften bleiben und zur Wegspülung infolge des Mangels an Speichel einer Nachhilfe durch Aufnahme externer Flüssigkeit bedürfen. Beobachtet man den Mund nach einer Mahlzeit, so sieht man, dass nach dem üblichen Reinigen des Mundes mit Zahnstocher und Mundwasser am Zahnfleischrand und Zahnhals herum ein fadenförmiger weisser Speisebrei zurückbleibt. Besonders sind es alleinstehende Zähne, die einen derartigen Belag aufweisen. Diese Speisereste können am besten entfernt werden, wenn man den Zahn mit einem weichen, auch nassen Tuch abwischt.

Aber nicht nur die Speisen allein verunreinigen den Mund. Infolge des normalen physiologischen Stoffwechsels der Mundhöhle allein entsteht eine Verunreinigung des Mundes. Der eintrocknende Speichel, die sich ablösenden Mundepithelien haften besonders bei einem speichelärmeren Munde an den Geweben und geraten in sehr kurzer Zeit in Zersetzung. Es

Digitized by Google

ist auch zu beobachten, dass Personen, die infolge schlechter Gewohnheit oder Nasenfehler den Mund offen halten, einen unangenehmen Mundgeruch haben, auch nur deshalb, weil die normalen Stoffwechselprodukte durch den Speichel, welcher bei solchen Personen spärlicher ist, nicht weggeschwemmt werden. Aus dem ganzen physiologischen Prozess ist ersichtlich, dass das Reinigen des Mundes nach der Mahlzeit allein den hygienischen Bedürfnissen nicht entspricht, sondern es notwendig ist, die normalen Stoffwechselprodukte während der übrigen Zeit stets nach Massgabe der individuellen Mundbeschaffenheit zu entfernen. Es wird daher notwendig sein, den Mund ausser der mechanischen Reinigung während des Tages wiederholt auszuspülen.

Sind schon bei normalem, gesunden Zustande derartige Bedürfnisse zur wiederholten Benützung von Stomaticis vorhanden, so werden sie es um so mehr sein, bei weniger gepflegten oder krankhaften Mundverhältnissen.

Eine verbreitete Verwendung der Stomatika sehen wir bei Behandlung entzündlicher infektiöser Prozesse der Weichteile der Mundhöhle. Es sind hier zu erwähnen die Stomatitis simplex, Stomatitis catarrhalis, Pharyngitis, Tonsillitis, ferner die Entzündungen der grossen Speicheldrüsen.

Die Parotitis ist eine Krankheit, die besonders bei andauernden kalten Winden auftritt. Dieselbe hat zwei Hauptformen; die schwerere ist als Mumps bekannt und dürfte hauptsächlich infolge von Infektion entstehen; ihre Behandlung gehört zur internen oder auch chirurgischen Medizin; die leichtere, welche wahrscheinlich auf die nachteilige Einwirkung der Kälte zurückzuführen ist, gibt oft Anlass zu einer stomatologischen Behandlung. Diese ist mitunter mit einer Periodontitis acuta diffusa zu verwechseln. Es bestehen Schmerzen in der betreffenden Gesichtshälfte, ebenso ist der Oberkiefer schmerzhaft, die Zähne zeigen auf Druck Empfindlichkeit, es besteht Schmerz in den Ohren und im Kiefergelenk, die Wangenschleimhaut zeigt einen kronenstückgrossen dunkelroten Fleck, in dessen Mitte die stark geschwollene Mündung des Ductus Stenonianus sichtbar ist. Diese ent-

Digitized by Google

zündliche Rötung zieht sich über die Uebergangsfalte gegen die Zahnwurzeln zu, reicht aber nicht bis zum Zahnhals.

Bei Periodontitis erstreckt sich die Rötung über das ganze Zahnfleisch. Nimmt man diese Wangenpartie zwischen zwei Finger, so wird man bei zartem Druck die Parotis als einen härteren Gegenstand fühlen. Drückt man etwas stärker, so entleert der Ductus Stenonianus eine trübe, milchige Flüssigkeit, es besteht ein starker Speichelfluss, welcher den Patienten sehr lästig ist. Aeusserlich ist am Gesichte eine kaum wahrnehmbare Schwellung sichtbar. Die bestehenden Schmerzen werden von den Patienten gewöhnlich als Zahnschmerz verkannt und es gelingt oft kaum, die Kranken von ihrem Irrtum zu überzeugen. Bei der Therapie dieser Parotitis ist nebst äusserlichen kalten Umschlägen der Gebrauch eines speichelbefördernden Stomatikums notwendig. Die Anwendung eines Adstringens ist direkt kontraindiziert, da der Ductus Stenonianus dadurch verengert würde; es ist sogar die Abspülung der Mündung desselben mit einer leichten Alkohollösung notwendig, damit der Speichelabfluss nicht gestört ist.

Bei den früher erwähnten Entzündungen der Weichteile wird die Anwendung eines Stomatikums um so notwendiger sein, als selbst einfache Rachenkatarrhe bei längerem Bestande den Patienten bis zur Unerträglichkeit belästigen.

Bei Raucherkatarrhen wird der Rachen durch den anhaftenden zähen Schleim so stark irritiert, dass Erbrechen erfolgt. Wird ein entsprechendes Stomatikum angewendet, so sind diese Erscheinungen oft in ein paar Stunden beseitigt. Viele für Mundwässer geeignete Arzneikörper wirken heilend bei Beinhautentzündungen und gegen Gingivitis, dieselben wirken auch schmerzstillend. Bei Atrophia alveolaris werden durch den Gebrauch dieser Mittel die lockeren Zähne oft derart fest, dass dieselben noch lange Zeit hindurch die Kaufähigkeit erhalten; es scheint sogar, dass der atrophische Prozess durch das systematische Einpinseln und Einreiben mit geeigneten Arzneien verlangsamt wird.

Digitized by Google

Als ein besonders konservierendes Mittel für das Zahnbein erweist sich Jod. Bestreicht man die Zahnreihe mit Jodtinktur und lässt nachher mit Wasser ausspülen, so wird das reine Zahnbein in der eigenen Farbe erscheinen, dort wo Belag ist oder erweichtes Dentin vorhanden ist, werden die jodverfärbten Flecke sichtbar sein.

Es ist das Bepinseln der Zähne mit Jod also auch ein diagnostisches Hilfsmittel zur leichteren Auffindung der Zahnkaries.

Die Erfahrung zeigt ferner, dass das Bepinseln des Zahnhalses mit Jodtinktur die Entstehung des Zahnsteines verhindert.

Das Reinhalten des Mundes wird in erster Linie durch das fortwährende Wegschwemmen der Fremdkörper durch den Speichel besorgt; die Anzahl der speichelerzeugenden Organe ist auch eine recht grosse. Da dieser günstige Umstand schon von Natur aus vorhanden ist, so wird die Aufgabe bei der Mundreinigung den Zweck haben, diese Sekretionsfähigkeit durch entsprechende Stomatika zu erhöhen. Es soll daher ein Mundwasser, das die Eigenschaft besitzt, die Speichelsekretion zu befördern, zum normalen Gebrauch angewendet werden. Wird eine kleine Menge von solch einem Mundwasser zum Spülen genommen, so ist zu beobachten, dass zuerst ein glasiges, zähes Sekret sich entfernt, erst nach wiederholtem Spülen wird wasserklarer, reiner Speichel abfliessen.

Damit ein Mundwasser nach Möglichkeit sämtliche Flächen der Mundhöhle bespült, muss es einen angenehmen Geschmack besitzen. Mundwässer, die einen widerlichen Geschmack besitzen, werden erfolglos angewendet, da bei deren Gebrauch ganz unwillkürlich durch Verkleinerung der Mundhöhle, durch Anlegen der Zunge an den harten Gaumen und durch Muskelkontraktion die Berührung des Mundwassers mit der Mundhöhle auf ein Minimum beschränkt wird, es bleiben somit der ganze Rachen und ein grosser Teil der Wangen- und Lippenschleimhaut unbespült. Ein brauchbares Mundwasser

Digitized by Google

muss daher angenehmen Geschmack und Geruch besitzen, so dass das Verbleiben im Munde ein Wohlgefühl hervorruft. Diesen Bedingungen kann nur ein aus gewissen Stomaticis zusammengesetztes Mundwasser entsprechen. Hiezu sind besonders geeignet die Stearopten-Präparate, welchen gleichzeitig süsse und bittere Mittel beigegeben sind, da der süsslich-bittere Geschmack auf die Dauer am längsten vertragen wird. Den angenehmen Geruch bewirkt der Zusatz von ätherischen Oelen. Eine aus derartigen Mitteln zusammengesetzte Komposition hat die Eigenschaft, mit Wasser verdünnt im Verhältnisse 1:100 als Mundwasser angewendet werden zu können. Einen Mund aseptisch machen zu wollen wird wohl niemand versuchen, da es ja bekannt ist, dass selbst nach Spülungen mit Sublimatlösung, nach Ablauf von 20 bis 30 Minuten der Mund wieder Bakterien enthält.

Personen, die eine sitzende Lebensweise führen, leiden öfter an Mundgeruch als solche, die sich im Freien bewegen. Die Ursache dürfte darin zu suchen sein, dass die im geschlossenen Raum sich Aufhaltenden dem Bedürfnisse, den durch Staub und Rauch verdickten Speichel auszuspucken, nicht nachkommen können, der sich bald zersetzt, hingegen Personen, die sich im Freien bewegen, das Ausspucken ganz unbewusst besorgen.

Es besteht auch bei vielen Leuten das Vorurteil gegen Mundwässer, dass sie das Zahnbein beschädigen. Am meisten wird die Furcht gegen Säuren ausgesprochen. Angenommen, dass selbst irgend ein Mundwasser existiert, welches säurehältig ist, müsste die Säure enorm verdünnt angewendet werden, um es als Mundspülmittel anwenden zu können, da ja schon der Geschmack selbst unangenehm ist; ausserdem würde dieser minimale Säuregehalt durch den alkalischen Speichel gleich paralysiert werden. Ein säurehältiges Mundwasser, welches das Zahnbein anzugreifen imstande ist, müsste ja schon die Schleimhaut beschädigen, was sich mindestens in Hyperämie, Ekzem, Auflockerung usw. sichtbar machen würde. Die Karies der Zähne entsteht nicht durch Säureeinwirkung, diese Theorie ist durch einschlägige Untersuchungen auf bakteriologischer Basis wider-

Digitized by Google

legt; die Karies verursachenden Mikroorganismen sind alkalisch reagierend; dieser Umstand ist auch im vollen Einklang mit dem Wesen der Fäulnis, die ebenfalls ein alkalischer Prozess ist.

Durch Benützung der Stomatika allein eine Karies aufhalten zu wollen, wird natürlich niemandem einfallen. Das einzige Mittel, welches als solches in Betracht kommt, ist das rechtzeitige Tuschieren mit Lapis; dies Mittel ist aber auch kein Heilmittel gegen die Karies, sondern verzögert nur das raschere Fortschreiten derselben. Ein richtig komponiertes Mundwasser wird keine reizende, schädliche Wirkung auf die Mundhöhle entfalten. Nimmt man zum Vergleich die chemischen, anhaltenden Wirkungen, welche bei einer länger dauernden Mahlzeit zur Geltung kommen, und zwar verschiedene sauere Speisen, sauere Getränke, Rauchen etc. und entsteht von diesen kein Ekzem der Mundhaut, so wird es klar sein, dass die Wirkung des Mundwassers, im Vergleich mit der Zeitdauer des Aufenthaltes im Munde, gegen die oben geschilderten Umstände in gar kein Verhältnis gebracht werden kann und so wird von einer chemisch reizenden Wirkung wohl kaum die Rede sein können. Dass die Mundreinigung deshalb nicht wieder ins extremste übergreifen darf, ist selbstredend.

Eine wohltuende Wirkung verschaffen kohlensäurehältige Mineralwässer. Diese beseitigen die im Munde durch den oben geschilderten physiologischen Prozess entstandenen Abfallsprodukte äusserst rasch. Zum gewöhnlichen Gebrauch bei der Mundpflege dürfte deren Verwendung wohl zu kostspielig sein, wo aber dieser Umstand keine Rolle spielt oder bei fiebernden Kranken dürften sie wohl das idealste Mundwasser sein. Das Gleichenberger Wasser scheint unter den Mineralwässern eines der wirksamsten zu sein; eine zahnsteinlösende Wirkung wird dem Preblauer und Karlsbader Wasser zugeschrieben. In der letzten Zeit werden als Antiseptika verschiedene oxydierende Substanzen zur Mundreinigung angewendet, speziell sind es Mercks Präparate. Diese wirken durch Abspalten ihres Oxygens, sobald er mit organischen Stoffen in Berührung kommt. Das Prinzip ist also im übertragenen Sinne ein Verbrennungsprozess.

Digitized by Google

Kalium jodatum, innerlich genommen, wirkt sehr günstig bei Zähnen, welche wiederholt Periodontitis überstanden haben. Die vorhandene Empfindlichkeit, welche bei Berührung und beim Kauen solcher Zähne besteht, schwindet oft gänzlich. Es sei hier ausdrücklich betont, dass Jodkali nur auf die Beinhaut wirkt, da eine andere Wirkung, z. B. in dem Wurzelkanal ohne lebender Pulpa, ganz unmöglich ist, aus allgemein bekannten physiologischen Gründen.

Bei solchen mit chronischer Periodontitis, Granulationen behafteten Zähnen ist der günstige Einfluss eines fortwährenden Stoffwechsels auch darin zu erkennen, dass sie in der heissen Sommerzeit unempfindlich sind; erfolgt ein rascher, kühler Temperaturwechsel, so sind selbe gewöhnlich sofort empfindlich. Die Erklärung ist sehr einfach, da durch die Kälte die Zirkulation erschwert wird, Abfallsprodukte länger zurückbleiben und somit die Beinhaut bei solchen Zähnen mehr irritiert wird.

Die in flüssiger Form angewendeten Stomatika allein genügen nicht zum Reinhalten des Mundes, speziell der Zähne, es müssen daher auch zweckmässige Präparate in harter Form als Zahnpulver benützt werden, um mechanische Reinigung zu bewirken. Bei diesen muss beachtet werden, dass sie das Zahnbein nicht lädieren.

Nach dem Gesagten ist es ersichtlich, dass die Mundpflege Mühe und materielle Opfer kostet, dafür aber viel Schmerzen und der Verlust von Organen erspart bleiben.

Digitized by Google

Nachdruck nur mit genauer Quellenangabe gestattet.

Beiträge zur Kasuistik und Therapie der Kieferbrüche.

Von Dr. *Paul Preiswerk* in Basel.

Es ist eine bekannte Tatsache, dass Kieferbrüche an bestimmten Stellen keiner Therapie bedürfen, sondern bei der enormen Heilungstendenz der Kieferknochen möglichst rasch nach einer eingetretenen Fraktur in guter Stellung konsolidieren, welchen Umstand sich ja Partsch zunutze gemacht hat, um sich durch Lostrennen der Processus alveolares und palatini Zugang zu Geschwülsten im Innern der Nase zu verschaffen. Es betrifft dies namentlich Brüche in der Medianlinie des Unterkiefers, sowie solche des oberen oder des unteren Processus alveolaris und die isolierten des Processus coronoideus.

Ist in diesen Fällen eine Fixation durch die Naht oder durch die Schiene nicht notwendig, so ist sie jedenfalls sehr angezeigt, um nicht später, nach erfolgter Kallusbildung, beim Prüfen der Artikulation die unangenehme Entdeckung zu machen, dass dieselbe gelitten hat und man nun gezwungen ist, durch komplizierte Apparate den normalen Zustand wieder zu erreichen zu suchen, dessen Zustandekommen durch eine frühzeitig und richtig angelegte Schiene garantiert gewesen wäre.

Ich möchte nun im folgenden auf drei Fälle von Unterkieferfrakturen, die in die chirurgische Abteilung des hiesigen Bürgerspitals eingeliefert und mir vom damaligen Vorsteher, Herrn Prof. E. Enderlen, zur Behandlung überwiesen worden waren, näher eingehen und ich erachte es für zweckmässig, einige allgemeine Gesichtspunkte über Unterkieferbrüche vorauszuschicken.

Der Unterkiefer, wie übrigens alle Knochen des Schädels, wird im Verhältnis zu den übrigen, das Skelett zusammensetzenden, sehr selten frakturiert. Nach Röse sollen von hundert Knochenbrüchen zwei bis drei den Unterkiefer betreffen.

Digitized by Google

Der Lage nach lassen sie sich einteilen in solche, die das Mittelstück, den horizontalen oder den aufsteigenden Ast, den Alveolarfortsatz oder den Processus coronoideus und condyloideus betreffen. Der Häufigkeit des Vorkommens nach stehen die erstgenannten obenan, während sie, je mehr sich die Brüche rückwärts verschieben, seltener werden, so dass die am wenigsten häufig zu Gesicht kommende isolierte Fraktur diejenige des Processus coronoideus sein dürfte. Für das Zustandekommen dieser Kontinuitätstrennungen gelten im allgemeinen die für die übrigen Knochenbrüche in Betracht kommenden Entstehungsursachen, also Stoss, Schlag, Sturz, Schuss etc., während wenigstens in früherer Zeit für die Fraktur des Processus alveolaris die rohe Anwendung des rohen Zahnschlüssels von ursächlicher Bedeutung war.

Während die meisten dieser Brüche direkte sind, so gilt das nicht immer für das Mittelstück des Unterkiefers, das durch seine beträchtliche Dicke (Protuberantia mentalis und Spina mentalis interna) äusseren Gewalten doch einen kräftigen Widerstand entgegenzusetzen imstande ist. In gleichem Sinne bieten die Verstärkungszüge der Linea obliqua und der Linea mylohyoidea dem horizontalen Ast eine kräftige Stütze. Eine das Mittelstück oder die Nähe des Kieferwinkels treffende Gewalt wird also oft nicht am Orte ihrer Einwirkung eine Fraktur hervorrufen, sondern dieselbe wird häufig da zu finden sein, wo von Natur ein Locus minoris resistentiae geboten ist, wie z. B. im Uebergang des Mittelstückes in den horizontalen Ast oder etwa im Collum des Processus condyloideus.

Die Symptome der Unterkieferbrüche sind je nach ihrem Sitz verschieden. Vor allem sind es die Schmerzen, welche die Patienten quälen und die namentlich bei Quetschung oder Zerrung des Nervus mandibularis heftig sein können. Ausser diesen spontanen Schmerzen löst jeder Kau- oder Schluckversuch oft einen Anfall aus, was besonders deshalb unangenehm empfunden wird, weil die Salivation eine stärkere geworden und mithin das Bedürfnis des Schluckens gesteigert worden ist. Die Patienten nehmen einen, man könnte sagen, typischen Gesichtsausdruck an; die mimische Gesichtsmuskulatur und die

Digitized by Google

Nachdruck nur mit genauer Quellenangabe gestattet.

Beiträge zur Kasuistik und Therapie der Kieferbrüche.

Von Dr. *Paul Preiswerk* in Basel.

Es ist eine bekannte Tatsache, dass Kieferbrüche an bestimmten Stellen keiner Therapie bedürfen, sondern bei der enormen Heilungstendenz der Kieferknochen möglichst rasch nach einer eingetretenen Fraktur in guter Stellung konsolidieren, welchen Umstand sich ja Partsch zunutze gemacht hat, um sich durch Lostrennen der Processus alveolares und palatini Zugang zu Geschwülsten im Innern der Nase zu verschaffen. Es betrifft dies namentlich Brüche in der Medianlinie des Unterkiefers, sowie solche des oberen oder des unteren Processus alveolaris und die isolierten des Processus coronoideus.

Ist in diesen Fällen eine Fixation durch die Naht oder durch die Schiene nicht notwendig, so ist sie jedenfalls sehr angezeigt, um nicht später, nach erfolgter Kallusbildung, beim Prüfen der Artikulation die unangenehme Entdeckung zu machen, dass dieselbe gelitten hat und man nun gezwungen ist, durch komplizierte Apparate den normalen Zustand wieder zu erreichen zu suchen, dessen Zustandekommen durch eine frühzeitig und richtig angelegte Schiene garantiert gewesen wäre.

Ich möchte nun im folgenden auf drei Fälle von Unterkieferfrakturen, die in die chirurgische Abteilung des hiesigen Bürgerspitals eingeliefert und mir vom damaligen Vorsteher, Herrn Prof. E. Enderlen, zur Behandlung überwiesen worden waren, näher eingehen und ich erachte es für zweckmässig, einige allgemeine Gesichtspunkte über Unterkieferbrüche vorauszuschicken.

Der Unterkiefer, wie übrigens alle Knochen des Schädels, wird im Verhältnis zu den übrigen, das Skelett zusammensetzenden, sehr selten frakturiert. Nach Röse sollen von hundert Knochenbrüchen zwei bis drei den Unterkiefer betreffen.

Digitized by Google

Der Lage nach lassen sie sich einteilen in solche, die das Mittelstück, den horizontalen oder den aufsteigenden Ast, den Alveolarfortsatz oder den Processus coronoideus und condyloideus betreffen. Der Häufigkeit des Vorkommens nach stehen die erstgenannten obenan, während sie, je mehr sich die Brüche rückwärts verschieben, seltener werden, so dass die am wenigsten häufig zu Gesicht kommende isolierte Fraktur diejenige des Processus coronoideus sein dürfte. Für das Zustandekommen dieser Kontinuitätstrennungen gelten im allgemeinen die für die übrigen Knochenbrüche in Betracht kommenden Entstehungsursachen, also Stoss, Schlag, Sturz, Schuss etc., während wenigstens in früherer Zeit für die Fraktur des Processus alveolaris die rohe Anwendung des rohen Zahnschlüssels von ursächlicher Bedeutung war.

Während die meisten dieser Brüche direkte sind, so gilt das nicht immer für das Mittelstück des Unterkiefers, das durch seine beträchtliche Dicke (Protuberantia mentalis und Spina mentalis interna) äusseren Gewalten doch einen kräftigen Widerstand entgegenzusetzen imstande ist. In gleichem Sinne bieten die Verstärkungszüge der Linea obliqua und der Linea mylohyoidea dem horizontalen Ast eine kräftige Stütze. Eine das Mittelstück oder die Nähe des Kieferwinkels treffende Gewalt wird also oft nicht am Orte ihrer Einwirkung eine Fraktur hervorrufen, sondern dieselbe wird häufig da zu finden sein, wo von Natur ein Locus minoris resistentiae geboten ist, wie z. B. im Uebergang des Mittelstückes in den horizontalen Ast oder etwa im Collum des Processus condyloideus.

Die Symptome der Unterkieferbrüche sind je nach ihrem Sitz verschieden. Vor allem sind es die Schmerzen, welche die Patienten quälen und die namentlich bei Quetschung oder Zerrung des Nervus mandibularis heftig sein können. Ausser diesen spontanen Schmerzen löst jeder Kau- oder Schluckversuch oft einen Anfall aus, was besonders deshalb unangenehm empfunden wird, weil die Salivation eine stärkere geworden und mithin das Bedürfnis des Schluckens gesteigert worden ist. Die Patienten nehmen einen, man könnte sagen, typischen Gesichtsausdruck an; die mimische Gesichtsmuskulatur und die

Digitized by Google

Kaumuskeln ruhen vollständig und aus den Winkeln des halbgeöffneten Mundes träufelt der Speichel.

Zur Feststellung eines Unterkieferbruches bedarf es aber mehr als bloss dieser Symptome und da wäre vor allem an die Merkmale der Knochenbrüche allgemeiner Art zu denken, nämlich an die Schwellung, an die Krepitation, sowie an die abnorme Beweglichkeit, mit welcher gewöhnlich eine Dislokation der Bruchstücke verbunden ist, und an die Functio laesa. Bei den seltenen Brüchen in der Medianlinie ist eine Dislokation auszuschliessen, weil beiderseits der Zug nach oben und nach unten ein gleicher ist, während sie bei den am häufigsten vorkommenden Frakturen zwischen Eckzahn und erstem Prämolaren, eventuell zwischen lateralem Schneidezahn und Eckzahn immer zu treffen ist, so zwar, dass das längere Bruchstück infolge seines grösseren Eigengewichtes und dem der daran hängenden Muskeln nach abwärts gezogen wird. Bei Frakturen im aufsteigenden Aste lässt sich in bezug auf die Dislokation keine bestimmte Regel aufstellen. Bei Frakturen des Processus condyloideus und coronoideus stösst man beim Untersuchen der abnormen Beweglichkeit oft auf nicht unerhebliche Schwierigkeiten, was einesteils durch die aktive Immobilisierung durch die Kaumuskulatur, andernteils durch die anatomische Lage der Fortsätze bedingt ist. Der gegen die vordere Wand des äusseren Gehörganges der verdächtigen Seite eingeführte Finger wird indes beim Oeffnen und Schliessen des Mundes über den Zustand des Gelenkfortsatzes Aufschluss erhalten.

Krankengeschichte I.

E. M., 4jähriger Knabe. Eintritt: 5. April 1905. Krankheit: Fractura mandibulae dextr. Behandlung: Schiene. Austritt: 27. April 1905. Wiedereintritt: 4. Mai 1905. Wiederaustritt: 12. Mai 1905.

Anamnese: Der Knabe wurde am Abend vor der Einlieferung in das Bürgerspital von einem Wagen überfahren.

Status praesens: Allgemeinstatus: O. B. Kopf: Die ganze rechte Gesichtshälfte ist geschwollen. In der rechten

Digitized by Google

Ohrmuschel findet sich eingetrocknetes Blut. Im äusseren Gehörgang steckt ein blutdurchtränkter Wattebausch. Soweit man ohne Trichter sehen kann, ist der Gehörgang intakt. Vor dem rechten Ohr eine zirka 4 Cm. lange, $1^1/_2$ Cm. breite, oberflächliche Schürfung. Der Mund wird beständig halb geöffnet gehalten; es fliesst von Zeit zu Zeit blutiger Speichel aus. Am Kieferrande ist wegen Schwellung und Schmerzhaftigkeit die Palpation des Knochens unsicher. Es zeigt hingegen die Zahnreihe auf der rechten Seite eine deutliche Verschiebung; sie liegt zwischen Caninus und erstem Milchmolar; das hintere Bruchstück erscheint gegen die Zunge hin eingedrückt. An der Frakturstelle ist die Gingiva verletzt. Bei den Abwehrbewegungen fühlt man am Kiefer eine deutliche Krepitation und wird gewahr, wie sich die Bruchstücke gegeneinander verschieben.

Eintritt: 5. April: Mundspülungen, schwierig auszuführen.

7. April: Abnahme von Gebissabdrücken in Chloroformnarkose.

8. April: Einlegen der Fixationsschiene, die mit Drahtschlingen an den Zähnen befestigt wird. Die Manipulationen sind wegen der kleinen Mundverhältnisse schwierig und sehr mühsam. Es sitzt jedoch die Schiene tadellos und hält gut.

10. April: Schiene unverändert. Aufstehen. Aus dem Ohr keine Blutung mehr. Temperatur normal.

24. April: Deutliche Kallusbildung. Schiene hält gut. Gute Stellung.

27. April: Austritt. Status: In Heilung.

Wiedereintritt: 4. Mai 1905: Die rechte Wange und die Unterkiefergegend ist ziemlich stark geschwollen. Haut gespannt, glänzend, besonders unter dem Kieferrande. Die Schwellung ist derb, prall-elastisch.

Mundhöhle: Schiene und Zähne mit stinkendem, schmierigen Belag. Rechts entleert sich in der Nähe des ersten Molaren auf Druck stinkender Eiter. Der Kiefer ist fest. Dislokationsversuche nicht schmerzhaft.

Digitized by Google

8. Mai: Entfernen der Schiene. Inzision des Abszesses vom Munde aus. Entfernen eines kleinen Sequesters. Tamponade der Wunde. Es besteht noch etwas abnorme Beweglichkeit, keine Dislokation.

10. Mai: An der Frakturstelle immer noch starke Verdickung; die übrige Schwellung hat abgenommen.

12. Mai: Austritt. Status: Frakturstelle konsolidiert. Schwellung zurückgegangen.

Was nun die Therapie im allgemeinen anbelangt, so soll an dieser Stelle von der Vereinigung der Bruchenden durch die Knochennaht und von der grossen Anzahl der unblutigen

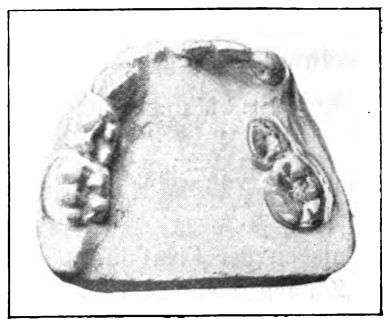

Fig. 1.

Repositions- und Fixationsmethoden abgesehen werden. Es handelt sich hier lediglich darum, an Hand von konkreten Fällen die jeweils angewandten Verbände zu besprechen, nicht als ob etwa andere Methoden nicht zu demselben Erfolg geführt hätten.

In diesem ersten Fall war nun die Therapie folgende: In Narkose wurde dem Kinde ein Abdruck (Stentskomposition) des Oberkiefers und ein solcher des dislozierten Unterkiefers genommen, eine Manipulation, die bei den kleinen und dazu stark geschwollenen Mundverhältnissen keineswegs leicht zu bewerkstelligen war. Das erhaltene Negativ wurde hierauf mit Gipsbrei ausgegossen, wodurch ein positives Modell der beiden Kiefer erhalten wurde (Fig. 1). Es handelte sich nun

Digitized by Google

darum, nach dem Bogen des Oberkiefers den Unterkiefer so umzuformen, dass er seine ursprüngliche Gestalt wieder bekam. Und da boten ja die Zähne des Oberkiefers einen willkommenen Anhaltspunkt, nachdem man mit Hilfe der Artikulation mit denen des Unterkiefers weiter arbeiten konnte. Zu diesem Zwecke wurde das Modell des letzteren an der Stelle der Fraktur durchsägt und in diesem mobilisierten Zustande reponiert, wobei die Oberkieferzähne zur Richtschnur dienten, und die Reposition wurde fixiert (Fig. 2).

Um die Zähne des Unterkiefers wurde nun ein halbrunder Golddraht in der Weise gebogen, dass er denselben möglichst gut passend anlag; speziell wurde darauf Rücksicht genommen.

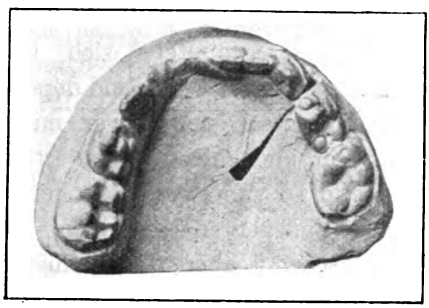

Fig. 2.

dass er gegen das interdentale Dreieck hineinragte, welche Massnahme bei der Befestigung der Schiene sehr zustatten kam. Nachdem der Draht auf der lingualen und buccalen Seite genau angepasst war, wurde er an den Berührungsstellen der beiden Enden verlötet. Diese Schiene wurde nun dem Patienten in Narkose eingelegt, nachdem die Bruchstücke reponiert worden waren. Zur Befestigung derselben an den Zähnen wurde Aluminiumbronzedraht verwendet, da er zu seiner Zähigkeit noch den Vorzug der leichten Biegbarkeit besass, welche Eigenschaften vielen Drahtsorten aus anderen Metallen abgehen. Bei dem Anbinden muss man sich, um ein späteres Abgleiten der Schiene zu verhüten, an eine bestimmte Regel halten, die darin besteht, dass zuerst, auf der buccalen Seite beginnend,

Digitized by Google

der Draht unter der Schiene durch das interdentale Dreieck gestossen wird, auf der lingualen Seite über derselben hervorgezogen und auf dem Rückweg genau entgegengesetzt geführt wird, also lingual unter, buccal über der Schiene. An dieser letzteren Stelle werden dann die Drahtenden mit einer flachen Zange gefasst und mit vorsichtigen Drehbewegungen die Schiene an den Zahn fixiert. Das zusammengedrehte Ende wurde nun abgezwickt und, um eine Verletzung der Wangenschleimhaut zu vermeiden, zahnwärts umgebogen. In dieser Weise wurde Zahn für Zahn an die Schiene gebunden und nur diejenigen wurden nicht hiefür verwendet, welche bei der Fraktur wacklig geworden waren; für diese dagegen diente die Schiene nach gelungener Reposition zur Fixation in normaler Stellung.

Die Mundreinigung gestaltete sich im Verlaufe der Krankheit ziemlich schwierig, weil das Kind derselben energischen Widerstand entgegensetzte; ebenso war mit Spülungen bei dem jugendlichen Alter auch nicht viel zu erreichen. Trotzdem hatte sich der Zustand so gebessert, dass der Patient am 27., also 19 Tage nach Einlegen der Schiene, konnte entlassen werden. Zu Hause scheint aber die Reinigung des Mundes überhaupt nicht versucht worden zu sein, denn schon nach Ablauf einer Woche wurde das Kind mit einer beträchtlichen Schwellung der rechten Wange wieder eingeliefert. Die Untersuchung ergab einen subgingivalen Abszess, von der Frakturstelle ausgehend. Die Inzision förderte ausser einer reichlichen Menge übelriechenden Eiters noch einen kleinen Sequester zutage. Da erwartet werden konnte, dass sich schon eine genügende Konsolidierung in der Zeit von vier Wochen eingestellt haben werde, wurde nun zugleich die Schiene entfernt und der Patient konnte 8 Tage später geheilt entlassen werden.

War es im ersten Falle ein ziemlich vollständig bezahnter Ober- und Unterkiefer, so handelte es sich in dem zweiten zu beschreibenden um ein älteres Individuum, in dessen Oberkiefer gar keine Zähne mehr vorhanden waren, während im Unterkiefer nur noch eine beschränkte Anzahl steckte.

Digitized by Google

Krankengeschichte II.

A. S., 48jähriger Mann. Eintritt: 23. April 1906. Krankheit: Fraktur des Unter- und Oberkiefers und des Gaumens. Behandlung: Spülung. Kappenprothese zur Fixation der Fragmente. Austritt: 1. Mai 1906.

Anamnese: Am 13. April fiel Patient durch eine Lücke der Tenne herunter, die Beine voran und schlug mit dem Kinn auf einen Jaucheständer auf. Er war eine Stunde lang bewusstlos. Starke Blutung aus Nase und Mund, die sich in den nächsten Tagen noch mehrmals wiederholte. Seither bestand eine Deformation des Mundes; Unmöglichkeit zu beissen, da die linken Kiefer nicht mehr einander gegenüberstehen und der untere zudem nachgibt. Schmerzen in der Gegend des Hyoids. Schluckbeschwerden. Beim Geniessen von Flüssigkeit dringt ein Teil wieder durch die Nase aus. Sprache undeutlich, näselnd.

Status praesens: Kräftig gebauter, magerer Mann; Allgemeinstatus: O. B. Kopf: Die rechte Kinnhälfte springt stärker vor als die linke. Der linke Unterkiefer steht vorne etwas zurückgeschoben und tiefer als der rechte. Der Mund etwas links verzogen; kann gut geöffnet und geschlossen werden. Beim Oeffnen des Mundes finden sich unten vier schräge, schmale Schneidezähne, rechts der erste Molar. Die beiden linken Schneidezähne sind nach innen und unten verschoben. Die Krümmung des Unterkieferbogens erfährt in der Mitte eine Abknickung. Versucht man, die beiden Unterkieferhälften gegeneinander zu bewegen, so gelingt dies sehr leicht und nach jeder Richtung. Die Frakturstelle verläuft vertikal zwischen den mittleren Incisiven. Hier ist die Gingiva eingerissen; es quillt etwas Eiter vor. Deutliche Krepitation nachweisbar. Schmerzhaftigkeit. Mundboden intakt. Die normale Stellung ist gut zu reponieren. Oberkiefer: Vorderer Bogen intakt. Ueber den Gaumen verläuft ein Schleimhautriss, vorne median beginnend, nach hinten seitwärts absteigend. Im hintern Dritteil ein tiefes Loch, durch welches man mit der Sonde in die Nase gelangt. Schleimhaut des Processus alveolaris

Digitized by Google

intakt. Trotzdem der linke Oberkiefer nicht disloziert erscheint, lässt sich eine abnorme Beweglichkeit und Krepitation in geringem Masse nachweisen.

24. April: Gingiva etwas gerötet, um die Zähne herum etwas belegt. Spülung. Patient kann Fleisch und Brot nur auf der rechten Seite kauen. Milch dringt durch die Nase aus.

26. April: Abdruck ohne Narkose.

1. Mai: Anlegen einer Kappenprothese mit zwei Schienen über die noch stehenden Incisiven. Unterkiefer gut fixiert. Fraktur nicht völlig reponiert. Der linke Kieferteil steht etwas tiefer.

Unter Rücksichtnahme auf die Bezahnung musste bei der Therapie von einer Schiene, wie sie im ersten Falle beschrieben wurde, Umgang genommen werden.

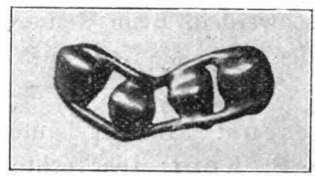

Fig. 3.

Zunächst wurde in genau derselben Weise der Abdruck der Kiefer gewonnen, diesmal aber nicht in Narkose, da bei einigermassen einsichtsvollen Patienten dieselbe in Wegfall kommen kann. Um einer allzustarken Dislokation beim Abdrucknehmen vorzubeugen, wurde der Unterkiefer von aussen durch ein untergeschobenes Buch in horizontaler Lage fixiert. Die spärlich vorhandenen und zum Teil wackligen Zähne bedingten nun eine andere Fixationsmethode als die gebräuchlichen. Es wurden daher die vier die Bruchstelle umgebenden Zähne mit Kronen versehen und in reponiertem Zustand ein Abdruck genommen. Das ausgegossene Modell zeigte aber, dass die Reposition von aussen nicht genügend fixiert werden konnte; die Lage der Bruchstücke war nämlich nicht eine horizontale. Dieser Umstand war jedoch mit Rücksicht auf den zahnlosen Oberkiefer nicht von Belang, da es im Grunde ohne Bedeutung war, ob der Unterkiefer mit einer Dislokation von wenigen

Digitized by Google

Millimetern konsolidierte, besonders da ja dem Patienten später eine Zahnprothese für den Oberkiefer sollte hergestellt werden, deren Zähne leichter nach denen des Unterkiefers zu artikulieren waren als umgekehrt. Vorläufig handelte es sich jedoch bloss um eine Immobilisierung des Unterkiefers (Fig. 3).

An diese oben beschriebenen Kronen wurde nun auf der buccalen und auf der lingualen Seite ein dieselben verbindender Draht aufgelötet und dieser Fixationsapparat, nachdem die Zähne, die in Betracht kamen, sorgfältig getrocknet worden waren, mit Phosphatzement auf denselben befestigt. Sowie der Zement erstarrt war, war auch der Unterkiefer immobilisiert, wodurch — abgesehen von der Fixation — dem Patienten wesentliche Erleichterung verschafft wurde in bezug auf Schlucken, Kauen und Sprechen.

Nach 4 Wochen durfte man annehmen, dass die Konsolidierung soweit vorgeschritten sei, dass ohne Schaden die Kronen konnten abgenommen werden. Der Erfolg entsprach denn auch wirklich den Erwartungen; als der Patient aus meiner Behandlung entlassen werden konnte, war der Status folgender: Bruchstelle mit soliden Kallusmassen umgeben; Unterkiefer zeigt nirgends abnorme Beweglichkeit; Kauen, Sprechen und Schlucken kann unbehindert vor sich gehen; keine Schmerzen; keine Druckempfindlichkeit; leichte Dislokation in horizontalem Sinne vorhanden.

Der dritte Fall unterscheidet sich in Verschiedenem wesentlich von den zwei vorhergehenden. Einmal handelte es sich um eine doppelseitige Fraktur; die linke Frakturstelle lag hinter dem noch stehenden ersten Prämolaren und die rechte weit hinten am horizontalen Ast, etwa zwei Querfinger vor dem Kieferwinkel. Das zwischen den Frakturstellen gelegene Mittelstück stand tiefer als normal. Dann konnte die Fraktur erst nach $2^1/_2$ Wochen behandelt werden, weil sich die Bruchstelle infiziert hatte und der entstandene grosse Abszess Manipulationen in der Mundhöhle unmöglich machte. Der Unterkiefer war aber nach Ablauf dieser Zeit in schlechter Stellung ziemlich konsolidiert, so dass von einem gewöhnlichen Fixationsverband musste Umgang genommen werden.

Digitized by Google

Krankengeschichte III.

W. F., 44 Jahre alt. Eintritt: 14. Oktober 1906. Krankheit: Doppelseitige komplizierte Unterkieferfraktur mit starker Dislokation. Behandlung: Primäre Weichteilnaht. Prothese mit schiefer Ebene. Austritt: 9. November. Wiedereintritt: 14. November. Wiederaustritt: 20. November 1906.

Anamnese: Patient soll in einem Schwindelanfall plötzlich vornüber mit dem Kinn aufs Trottoir gefallen sein.

Lokalstatus: Patient hat über dem Kinn eine zirka 3 Cm. lange, klaffende Quetschwunde, etwa in der Mitte querverlaufend, unregelmässige Wundränder. Der Unterkiefer steht schief, der linke Mundwinkel etwas heruntergezogen. Deutliche Difformität; das Mittelstück des Unterkiefers steht tiefer. Bei der Palpation beobachtet man links eine Kontinuitätstrennung im Unterkiefer mit Schleimhautdurchtrennung hinter dem ersten Prämolaren. Hier in der Tiefe liegt die Fraktur. Rechts liegt dieselbe vor dem Kieferwinkel und ist vom Munde aus in der Höhe des zweiten Molaren zu fühlen. Hier keine Kontinuitätstrennung der Schleimhaut.

Diagnose: Quetschwunde am Kinn; doppelte Unterkieferfraktur.

Therapie und Verlauf: 14. Oktober: Reinigung, Exzision der Quetschwunde am Kinn und Naht derselben; Verband.

15. Oktober: Patient kann wegen Schmerzen nicht gut schlucken. Unterkiefer und Unterlippe stark angeschwollen.

16. Oktober: Spülungen. Leichte Temperatursteigerung.

17. Oktober: Verbandwechsel. Wunde heilt gut.

20. Oktober: Schwellung zurückgegangen. Breiig-flüssige Kost. Temperatur über 38°.

21. Oktober: Abends Temperaturanstieg auf 39·4°. Die Gegend des rechten Kieferwinkels ist stärker geschwollen. Schmerzhaft. Feuchter Verband.

22. Oktober: Schwellung hat noch zugenommen. Vom Munde aus Fluktuation fühlbar.

23. Oktober: Verlegung in den septischen Saal.

Digitized by Google

24. Oktober: Faustgrosse fluktuierende Schwellung am rechten Kieferwinkel. Operation: Inzision, Drainage. 2 Cm. lange Inzision parallel dem unteren Kieferrand. Es entleeren sich 3 Esslöffel voll dicken, stinkenden Eiters. Drain; Verband. Im Eiter verschiedenartige Kokken; Stäbchen, lange Fadenbazillen.

25. Oktober: Temperaturabfall. Schwellung stark zurückgegangen.

1. November: Schwellung ganz zurück. Aus der Fistel geringe Sekretion. Kieferschiene mit schiefer Ebene, da die Fraktur in schlechter Stellung ziemlich konsolidiert ist.

9. November: Fistel geschlossen. Schiene sitzt gut. Austritt.

14. November: Wiedereintritt. Sequesterabszess links am Kinn. Seit 3 Tagen Schwellung. Fistelöffnung an der Nahtstelle. Die Sonde dringt hier auf ein bewegliches Knochenstückchen.

15. November: Sequestrotomie. Aetherrausch. Spaltung der Fistel. Freilegen und Extraktion eines grossen zackigen Sequesters. Mèche. Drei Drahtnähte.

17. November: Mèche entfernt.

19. November: Drähte weg. Keine Sekretion mehr.

20. November: Wiederaustritt. Status: Fistel geschlossen, Kiefer in guter Stellung; konsolidiert. Trägt den Apparat noch.

Bei der Behandlung dieses Falles stiess man auf allerlei Schwierigkeiten. Der Unterkiefer war doppelt frakturiert, und zwar an zwei atypischen Stellen. Die mesialen Frakturenden hatten sich verschoben und eine Fixation in reponierter Stellung war, wie oben erwähnt, ausgeschlossen wegen der enormen Schwellung. Es konnte also erst nach Spaltung des Abszesses und nach Abschwellung der Weichteile an eine Behandlung der Frakturen herangegangen werden, die sich dadurch äusserst kompliziert gestaltete, dass sich die Bruchenden nach Ablauf dieser Zeit schon ziemlich konsolidiert hatten.

Ein in dieser Stellung angelegter Fixationsverband wäre aber direkt von Nachteil gewesen, weil hiedurch die Heilung in schlechter Stellung ruhig ihren Fortgang hätte nehmen

Digitized by Google

können. Es musste im Gegenteil der Versuch gemacht werden, die dislozierten Stücke langsam wieder an ihren normalen Platz zu bringen und da gibt uns ja die bei gewissen Stellungsanomalien der Zähne angewandte schiefe Ebene ein zuverlässiges Mittel in die Hand, um zum Ziele zu gelangen.

Da nun das mesiale Bruchende der rechten Unterkieferhälfte die Tendenz gezeigt hatte, nach innen zu dislozieren, das mesiale der linken Kieferhälfte aber sich wangenwärts verschoben hatte, das zusammenhängende Bruchstück also in einer Horizontalebene mit seiner Sagittalachse nach links aus-

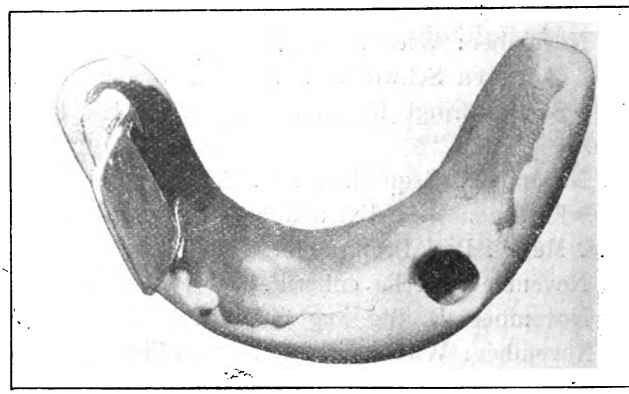

Fig. 4.

gewichen war, so mussten die schiefen Ebenen so angebracht werden, dass beim Schliessen des Mundes ein Druck zustande kam, der auf den dislozierten Unterkiefer von links nach rechts einwirkte.

Nun besass aber der Unterkiefer nur noch zwei Weisheitszähne, die zu weit nach hinten standen, als dass sie für die schiefe Ebene in Betracht hätten kommen können. Daher wurde der ganze Oberkiefer mit einer Gaumenplatte versehen und die fehlenden Zähne durch einen Saum von hartem Kautschuk ersetzt.

Im Unterkiefer gestalteten sich die Verhältnisse folgendermassen: Es standen ausser den sechs Frontzähnen rechts nur

Digitized by Google

noch der Weisheitszahn, links der erste Prämolar. Die Frontzähne und der letztgenannte wurden nun mit einer Kautschukschiene versehen und überkappt mit Ausnahme des linken Prämolaren, der sich durch eine beträchtliche Länge auszeichnete und für den deshalb in der Schiene ein Loch ausgefräst wurde (Fig. 4). Nach hinten reichte die Schiene beiderseits bis über die Frakturstellen; zungenwärts griff sie auf der rechten Seite dem Alveolarrande nach bis auf den Mundboden

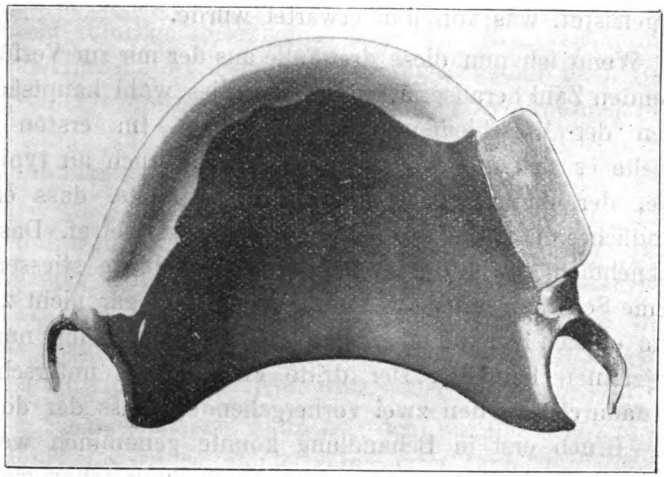

Fig. 5.

und links buccal bis auf die Umschlagsfalte, damit, wenn die schiefen Ebenen in Aktion treten sollten, nicht bloss die Zähne in ihrer Stellung eine Aenderung erleiden mussten, sondern der Angriff auf die dislozierten Kiefer direkt stattfinden konnte.

Die schiefen Ebenen wurden nun so angebracht, dass ein 2 Mm. dickes Metallstück von 2 Cm. Breite und 3 Cm. Länge in das rechte hintere Ende der Unterkieferschiene und ein ebensolches in den Alveolarsaum der Oberkieferplatte hinten links einvulkanisiert wurde (Fig. 5). Dieselben wurden nun so eingefügt, dass das untere mit dem Unterkiefer einen

Digitized by Google

Winkel von 70° bildete, das obere den gleichen mit dem Alveolarsaum der Oberkieferplatte.

Die so armierten Kautschukplatten wurden nun eingelegt und dreimal täglich vom Patienten zur Reinigung herausgenommen. Nach vier Wochen war der Erfolg ein überraschender: Das Mittelstück des Unterkiefers mit den Bruchstücken des horizontalen Astes hatte sich um seine Sagittalachse in horizontalem Sinne gedreht und war an seiner ursprünglichen Stelle in guter Stellung konsolidiert. Der Apparat hatte also in vollem Umfange das geleistet, was von ihm erwartet wurde.

Wenn ich nun diese drei Fälle aus der mir zur Verfügung stehenden Zahl herausgriff, so geschah dies wohl hauptsächlich wegen der Verschiedenartigkeit derselben. Im ersten Falle handelte es sich um einen sehr einfachen Bruch an typischer Stelle, der dadurch sich interessant gestaltete, dass er ein jugendliches Individuum mit Milchzahngebiss betraf. Das Abdrucknehmen sowie die Applikation der Schiene stiessen auf enorme Schwierigkeiten, was im zweiten Falle gar nicht zutraf, indem es sich hier um einen indolenten Patienten mit nur vier Frontzähnen handelte. Der dritte Fall endlich unterscheidet sich dadurch von den zwei vorhergehenden, dass der doppelseitige Bruch erst in Behandlung konnte genommen werden, nachdem die Bruchstücke in schlechter Stellung schon ziemlich konsolidiert waren.

Zum Schlusse möchte ich nicht ermangeln, Herrn Prof. Dr. E. Enderlen, sowie Herrn Dr. G. Preiswerk-Maggi für die gütige Ueberlassung der Krankengeschichten und des übrigen Materials den gebührenden Dank auszusprechen.

Digitized by Google

Nachdruck nur mit genauer Quellenangabe gestattet.

Zur Behandlung der Wurzelhautentzündung.

Von Dr. *Ferdinand Tanzer*, Zahnarzt in Triest.

In der zahnärztlichen Praxis gibt es kaum etwas Unangenehmeres und Peinlicheres als die Behandlung der Wurzelhautentzündung.

Patient kommt mit meist unerträglichen Schmerzen und wünscht sofortige Beseitigung derselben. Noch schlimmer für uns, wenn die Pericementitis als Zwischenfall nach Behandlung einer Pulpitis — auch das kann ja vorkommen — eintritt. Den im Wurzelkanal angesammelten putriden Stoffen soll Abfluss geschaffen werden. Selbst bei grösster Erfahrung und Geschicklichkeit geht das leider nicht schmerzlos ab. Dem ungeduldigen Patienten, der sofortige Beseitigung des quälenden Schmerzes erhofft, wird von uns vielleicht noch neuer Schmerz bereitet. Wenn dann nur auch schnelle Besserung einträte! Leider wird die Geduld des Patienten oft noch längere Zeit auf eine harte Probe gestellt, trotz neuer und neuester Therapie.

„Es handelt sich zunächst nicht nur um Bekämpfung des Krankheitsprozesses, sondern in erster Linie um Beseitigung der Schmerzen; die Erhaltung und Behandlung des Zahnes ist meist eine sekundäre Frage, für die der Patient vorläufig nicht viel Interesse hat, er will in erster Linie seine Schmerzen los sein.“ (W. D. Miller: Lehrbuch der konservierenden Zahnheilkunde.)

Vorläufig hat Patient, besonders wenn es sich nicht um einen vorderen Zahn handelt, meistens wenig Interesse an der Erhaltung des Zahnes und quält uns oft nicht wenig mit seinem Verlangen nach Extraktion, dem der gewissenhafte und moderne Zahnarzt nur in den seltensten Fällen nachgeben wird.

Was verursacht denn dem Kranken die meisten Schmerzen? Nebst den bekannten primären, durch die Entzündung selbst ausgelösten Schmerzen ist es das Schliessen des Mundes, wobei Patient auf seinen meist „verlängerten“ schmerzhaften Zahn

Digitized by Google

beisst. Wohl wird in allen Lehrbüchern angeraten, Guttapercha auf der Kaufläche eines Nachbarzahnes aufzubauen, damit der kranke Zahn beim Kieferschluss mit seinem Antagonisten nicht zusammentrifft. Doch habe ich gefunden, dass diese nach meiner Ansicht im Anfange wichtigste Massnahme bei der Behandlung der Wurzelhautentzündung nur in den seltensten Fällen ausgeübt wird oder zu spät, nachdem Patient Tage und Nächte lang unerträgliche Schmerzen gelitten hat. Es ist doch selbstverständlich, dass jedes erkrankte Organ, wenn möglich, ausser Tätigkeit gesetzt werden muss, der periostal erkrankte Zahn wie eine luxierte oder frakturierte Extremität.

Das Zusammentreffen des verlängerten Zahnes mit dem Antagonisten — vom einfachen Schliessen des Mundes bis zum kräftigen Kauakte — verursacht aber nicht nur Schmerzen, sondern verschlimmert in erheblichem Grade das Leiden selbst. Es wirkt wie ein Trauma, und man kann sich vorstellen, wie die geschwellte und entzündete Wurzelhaut in 24 Stunden nach einer langen Reihe solch kleinerer und grösserer traumatischer Insulte aussehen mag. Dann kommt ein zweiter, wichtiger Umstand hinzu, „indem beim Essen ein Druck auf den Inhalt des Kanals ausgeübt wird, wovon dann sehr leicht etwas durch das Foramen hindurchgepresst werden kann". Ich zitiere hier wieder unseren Meister Miller. Also verursacht jeder normale Kieferschluss nicht nur erhebliche Schmerzen, sondern direkt eine bedeutende Verschlimmerung der Wurzelhautentzündung. Die erste und wichtigste Massnahme bei Behandlung der Pericementitis ist also die Ausschaltung des erkrankten Zahnes aus der Artikulation.

Ich verwende hierzu nicht Guttapercha. Wenn auch der betreffende Nachbarzahn vorher gut getrocknet und mit etwas Kopaläther bestrichen wird, so hält sie doch nicht fest, kann auch vom Patienten selbst abgenommen werden. Ich nehme über den dazu ausgewählten Zahn einen Abdruck und verfertige eine Kappe aus Metall (gewöhnlich Viktoria-Metall), welche auf den Zahn aufzementiert wird. Diese Arbeit ist in kaum einer halben Stunde gemacht. Man kann auch einige

Digitized by Google

Kappen vorrätig halten, die durch Biegen und Feilen passend gemacht werden. Man suche sich einen Zahn aus, der nicht zu lang oder zu kurz ist, so dass nach Anlegen der Kappe beim Kieferschluss die Kiefer sich ziemlich nähern, ohne sich zu treffen. Dadurch wird der Kauakt nicht zu sehr erschwert. Ob der Zahn für die Kappe von derselben oder der andern Seite des erkrankten Zahnes oder auch vom andern Kiefer gewählt wird, ist nach meiner Ansicht gleichgiltig.

Ich ziehe einen Molar vor, in manchen Fällen muss man einen Bicuspis nehmen. Erleichtert wird die Arbeit, wenn man einen isolierten Zahn zur Verfügung hat.

Man sagt dem Patienten vorher, dass es mit dem Kauen einige Zeit schwer gehen wird und dass er für eine passende Kost sorgen müsse. Die Patienten ertragen diese Unbequemlichkeit mit grosser Geduld, besonders diejenigen, die den durch das Kauen verursachten, manchmal rasenden Schmerz kennen gelernt haben.

Den Patienten weist man selbstverständlich an, nur auf der gesunden Kieferseite zu kauen.

Es war geradezu überraschend für mich, zu sehen, welch glatten Verlauf in den meisten Fällen nach Anlegen der Kappe und bei weiterer sachgemässer Behandlung die so gefürchtete Wurzelhautentzündung nimmt.

Vor allem wird Patient geduldiger und ruhiger, da er nicht mehr bei jedem Kieferschluss aufgeschreckt wird. Ich fand es vorteilhaft, die Kappe nicht nur während der ganzen Behandlung, sondern auch noch ein bis zwei Tage nach der Füllung des Zahnes tragen zu lassen; die Wurzelhaut hat sich „erholt", man ist sicherer, dass der Prozess wirklich ganz abgelaufen ist.

Das Abnehmen der Kappe gelingt meist sehr leicht durch Loshebeln der Ränder mittels eines passenden Instrumentes, eventuell mittels leichter Hammerschläge; selten ist die Kronenschere erforderlich.

Die weitere Behandlung führe ich in der Weise aus, dass ich nach Ausräumung der oberflächlichen gangränösen Massen Thymolkristalle einlege. Wir müssen Dr. Adolf Müller

Digitized by Google

(Wien) dankbar sein, dass er uns auf diese früher geübte Thymolbehandlung wieder aufmerksam gemacht hat.

Es ist ja allgemein bekannt, dass man mit der gründlichen Ausräumung der Wurzelkanäle im Anfange recht vorsichtig sein muss, um ja nicht kleine Mengen der zersetzten Pulpa durch das Foramen apicale durchzutreiben.

Die weitere Behandlung und den Abschluss vollführe ich mit Trikresol-Formalin, das sich, wie es scheint, allgemein den ersten Platz erobert hat.

Das Wesentliche in obiger Ausführung der Behandlung der Wurzelhautentzündung besteht also kurz wiederholt in:

1. Sofortigem Anlegen einer auf einen gesunden Zahn aufzuzementierenden Metallkappe, um den erkrankten Zahn ausser Artikulation zu setzen.

2. Liegenlassen der Kappe während der ganzen Behandlung, in den meisten Fällen sogar noch einige Tage nach Einlegen der Füllung.

Nachdruck nur mit genauer Quellenangabe gestattet.

Ein neuer, sehr leicht ausführbarer und billiger Ersatz für abgesprungene Zähne an festsitzenden Brücken.

Von Dr. *Leopold Mráček*, Zahnarzt in Kremsier (Mähren).

Jeder Kollege kennt die Schwierigkeiten, die aus dem Herabnehmen einer festsitzenden Brückenarbeit oder durch das Bohren der Löcher in die Schutzplatten und nachträgliches Zuschleifen und Anpassen des Ersatzes für die abgesprungenen Zahnfacetten erwachsen.

Um diesem Uebelstande nach Möglichkeit abzuhelfen, empfehle ich eine neue, bedeutend leichtere und für den Patienten angenehmere Methode der Brückenreparaturen. Die Methode beruht auf zweierlei Vorgängen, die, je nachdem wie der Zahn gesprungen ist, zur Anwendung kommen.

Digitized by Google

Bricht der Zahn vollständig entzwei, derart, dass nur die Crampons in der Schutzplatte stecken bleiben, was gewöhnlich der Fall ist, so lege ich die Stelle an der sich die Crampons befinden, trocken, bedecke dieselben mit einem Stückchen erweichter Stentsmasse, mit Zement, das ich erhärten lasse, oder mit hartem Wachs, bilde diese Masse zu einer sphäroidalen Form und nehme einen Gips- oder Stentsabdruck.

An dem Positive brenne ich hierauf in dem elektrischen Ofen aus Jenkins-Porzellanmasse die neue Zahnfacette. Der die Crampons bedeckenden Masse zufolge hat sich in dem neugebrannten Zahne ein Hohlraum gebildet, der mit Unterschnitten versehen wird, worauf die Facette mittels Zement an die Crampons befestigt wird.

Im anderen Falle, wo der Zahn derart gebrochen ist, dass seine Facette intakt geblieben ist, also der Längsachse nach in frontaler Ebene, und die Crampons in der Schutzplatte geblieben sind, gehe ich folgendermassen vor:

An diejenigen Stellen, wo die Crampons sassen — diese sind durch ihre Glätte leicht erkennbar — lege ich Platinröhrchen, etwas weiter als die ursprünglichen Crampons waren, die der Höhe der Crampons entsprechen und gebe ihnen durch Aufdrücken auf eine Ebene, eine breitere Basis oder befestige dieselben mit in Chloroform aufgelöstem Kautschuk, oder mit in Spiritus aufgelöstem Schellack. Wenn diese Röhrchen parallel stehen und der Lage der in der Schutzplatte stecken gebliebenen Crampons entsprechen, nehme ich Jenkins-Porzellanmasse, etwas dicker und mit Wasser befeuchtet (nicht mit Spiritus), und trage sie auf die gebrochene Zahnfläche und um die Platinröhrchen herum auf. Das erste Auftragen der Jenkinsmasse bezweckt die Befestigung der Platinröhrchen und wenn diese durch den ersten Brand befestigt sind, kann man Porzellanmasse in der Stärke des ursprünglichen Zahnes auftragen. Ist diese Arbeit beendet, so habe ich einen Zahn vor mir, der zwei Löcher aufweist, vermöge welcher der Zahn auf die Crampons aufgesteckt und mit Zement befestigt wird.

Die Herstellung der Platinröhrchen selbst ist so einfach und leicht wie das ganze Verfahren. Der Vorgang ist folgender:

Digitized by Google

Man nimmt eine Platinfolie (Abfälle von Abdrücken für Porzellanplomben), legt sie auf eine der Stärke der Crampons entsprechende, respektive stärkere Nadel oder Sonde, rollt sie einfach mit den Fingern auf dieser Sonde ein und das Röhrchen ist fertig. Dann kann man es derart zuschneiden, dass es die mit den Crampons korrespondierende Länge erhält.

Berichte aus Instituten und Vereinen.

Associazione stomatologica Triestina.

Die Monatsversammlung vom 9. Mai gestaltete sich besonders erfreulich durch die Anwesenheit zweier Wiener Gäste: der Herren Dr. Trauner, Präsidenten des Zentralverbandes österreichischer Stomatologen, und Universitätsdozenten Dr. v. Wunschheim.

Dr. Trauner sprach über die Chancen der im neuen Parlament einzubringenden Gesetze betreffs der Regelung der zahnärztlichen Praxis und andere die Kollegen interessierende Standesangelegenheiten.

Ausserordentlich interessant war der Vortrag des Dozenten Dr. v. Wunschheim über das moderne Thema „Zahnregulierung", illustriert durch über 40 Modelle.

Dr. Trauner sprach über die Paraffinbehandlung der Wurzelkanäle zur grossen Befriedigung der Anwesenden, die den liebwerten Gästen ihren wärmsten Dank ausdrückten. Ausser den Triester Kollegen waren auch die Görzer Mitglieder erschienen.

Das allgemeine Thema der Juni-Monatssitzung — der letzten vor den Sommerferien — war: Unsere Lieblingsinstrumente. Die Kollegen demonstrierten ihre mitgebrachten Instrumente, woran sich eine lebhafte Diskussion über fast alle Gebiete der Zahnheilkunde anschloss. —.—

Digitized by Google

79. Versammlung deutscher Naturforscher und Aerzte.

Dresden, 15. bis 21. September 1907.

Von der Haupt- und Residenzstadt Dresden herzlich eingeladen, wird die Gesellschaft deutscher Naturforscher und Aerzte ihre Tagung in diesem Jahre hier abhalten. Denen, die der letzten Naturforscherversammlung in Dresden vor 39 Jahren beigewohnt haben, wird sie in schönster Erinnerung sein, da sich alles: Natur und Kunst, wissenschaftliches Leben, die Gastfreundschaft der Dresdner vereinigte, um jene Tagung anmutig und erfolgreich zu gestalten.

Jetzt rüstet man sich — wie nachfolgender Plan zeigt — zahlreiche Teilnehmer gastfreundlich zu empfangen und ihnen wissenschaftliche Anregungen, sowie gesellige Annehmlichkeiten zu bieten. In der Zuversicht, dass sich der Aufenthalt in unserer schönen Stadt für die Gäste so wirksam und angenehm wie möglich gestalten wird, laden wir die Naturforscher und Aerzte von nah und fern zum Besuche der diesjährigen Versammlung ein.

Dresden, Ende Juni 1907.

Die Geschäftsführer:

E. v. Meyer. G. Leopold.

*

Programm der 26. Abteilung: Zahnheilkunde.

1. Brandt (Berlin): *a*) Ueber die Beziehungen zwischen Zahn, Oberkiefer und Nasenscheide; *b*) In wie weit entspricht die Behandlung der Blutung nach Zahnextraktionen den Anforderungen der heutigen Chirurgie.

2. Bruhn (Düsseldorf): *a*) Zur Frage der Devitalisation der Zähne vor ihrer Ueberkappung; *b*) Eine Demonstration von Vorrichtungen zur Befestigung loser Zähne.

3. Fenchel (Hamburg): *a*) Elektromotorische Kraft von Strömen im Munde; *b*) Kontrollmethoden für zahnärztliche Amalgame.

4. Hasse (Coblenz): Ueber Kristallgestalt und Lösungsdruck als Ursachen der Formveränderungen unserer Amalgame.

Digitized by Google

5. Herbst (Bremen): Zahnärztliche Orthopädie im Dienste der Chirurgie.

6. Kronfeld (Wien): Schwere Folgezustände nach Erkrankung von Milchzähnen.

7. Kühnast (Dresden): Die Rechtslage in der zahnärztlichen Behandlung für Krankenkassen.

8. Kulka (Wien): Ueber die wichtigsten mechanischen und einige chemische Eigenschaften der Silikat- und Zinkphosphatzemente.

9. Kunert (Breslau): Demonstration der Ollendorfschen Gussmethode.

10. Kunstmann (Dresden): Wurzelspitzenresektionen mit Demonstrationen.

11. Luniatschek (Breslau): *a*) Welchen Wert hat die interne Medikation für die Entwicklung der harten Zahnsubstanz; *b*) Demonstration: Auf welche Weise kann man einzelstehende Eckzähne als Stützpunkte für Brückenarbeiten verwenden.

12. Meyer (Dresden): Ueber mehrjährige Erfahrungen der Behandlung irregulärer Zahn- und Kieferregulierungen nach Pfaffscher Methode

13. Metz (Meran in Tirol): Pflege des Kindergebisses.

14. Pfaff (Dresden): *a*) Zwölfjährige Erfahrungen über Kronen- und Brückenarbeiten mit Demonstrationen; *b*) Regulierungsmethoden in ihrer geschichtlichen Entwicklung mit besonderer Berücksichtigung ihrer Vor- und Nachteile.

15. Polscher (Dresden): Einfluss des künstlichen Zahnersatzes auf Kauen und Kiefergelenk.

16. Reich (Marburg): *a*) Einiges über irreguläres Dentin; *b*) Demonstration des irregulären Dentins an mikroskopischen Präparaten.

17. Röse (Dresden): *a*) Ueber den Durchbruch der bleibenden Zähne des menschlichen Gebisses; *b*) Ueber Kupferamalgam mit Demonstrationen.

18. Schachtel (Breslau): Der Zahnarzt und die Hygiene.

19. Stehr (Roermond): *a*) Beiträge zur Ernährungsfrage; Demonstration von drei für die Zahn- und Kieferregulierung ungeeigneten Fällen.

Digitized by Google

20. Windmüller (Hamburg): Ueber chirurgische Instrumente des Altertums mit Demonstrationen und Lichtbildern.

21. Ziegel (Görlitz): *a*) Herstellung schwer fliessender Emailblöcke mit dem Trottnerschen Ofen; *b*) Demonstration des Ollendorfschen Giessverfahrens zur Anfertigung von Brücken- und Plattenprothesen mit dem Trottnerschen Ofen.

Einführende:

Zahnarzt **Falk**, Hofrat **Pfaff**, Hofzahnarzt Dr. **Röse**.

Schriftführer:

Zahnarzt Dr. **Kunstmann**, Zahnarzt **Polscher**.

Die Abteilung ladet ein:

Die Abteilung 20 (Kinderheilkunde) zu den Vorträgen Kronfeld (6), Metz (13); die Abteilung 16 (Innere Medizin) zu den Vorträgen Luniatschek (10*a*), Röse (17*a*); die Abteilung 18 (Chirurgie) zu den Vorträgen Brandt (1), Herbst (5) Windmüller (20).

Die Abteilung ist eingeladen:

Von der Abteilung 16 (Innere Medizin) zu dem Vortrage Röse (Dresden): Zur Pathologie und Therapie der Kalkarmut;

von der Abteilung 18 (Innere Medizin) zu dem Vortrage Kuhn (Cassel): Operation des Wolfsrachens mittels peroraler Tubage;

von der Abteilung 23 (Hals- und Nasenkrankheiten) zu dem Vortrage Gutzmann (Berlin): Zur Diagnose und Therapie der Stigmatismen;

von der Abteilung 27 (Militärsanitätswesen) zu dem Vortrage Sickinger (Brünn): Bisherige Erfolge der zahnärztlichen Behandlung in Armee und Schule mit weiteren Vorschlägen.

Sitzungsraum: Zentralstelle für Zahnhygiene, Waisenhausstr. 9, II.

Verpflegungsstätte: Viktoriahaus.

Digitized by Google

Referate und Journalschau.

Lehrbuch der zahnärztlichen Technik. Von Prof. Dr. med. *Karl Jung*, Berlin. (Franz Deuticke, Leipzig und Wien)

Wenn der junge Praktiker es vermeiden will, zu viele Misserfolge auf dem Gebiete der Zahnersatzkunde zu erleben, so sei ihm das Studium des Jungschen Lehrbuches der zahnärztlichen Technik aufs wärmste in seinem Interesse, sowie in dem seiner Klientel empfohlen. Jung verstand es vorzüglich, den ganzen Werdegang der Prothetik, wie er auf Grund der langjährigen Erfahrung sein soll, dem Leser seines Werkes ab ovo und gradatim so vor Augen zu führen, dass manch junger Zahnarzt in vielen Fällen nach der Lektüre des genannten Werkes einsehen wird, warum er in dem oder jenem Falle nicht das befriedigende Resultat erreicht hat, das ihm vorgeschwebt hat.

Damit sind die Vorzüge des Jungschen Lehrbuches schon deutlich charakterisiert; doch kann auch der ältere Praktiker manches daraus gewinnen, um so mehr, als ja das Werk eine bedeutende Umarbeitung und Erweiterung dadurch erfahren hat, dass auch die modernen Methoden (die ganze Emailtechnik, das grosse Gebiet der Brückenarbeiten, die Herstellung der gegossenen Stücke etc.) eingehende Würdigung erfahren. Recht interessant sind die Kapitel über Einrichtung des technischen Laboratoriums und die praktischen Winke.

Dr. *A. Neumann-Kneucker*, Wien, IX.

Ueber postoperative Parotitis. Von Dr. *G. A. Wagner*. (Wiener klinische Wochenschrift, Nr. 52, 1906.)

Die postoperative Parotitis tritt im Anschluss an Operationen auf, ohne dass sonst irgendwie ein Eiterherd im Körper zu konstatieren ist. Das ist dabei das Auffallende. Sie beginnt meist am fünften bis siebenten Tage nach der Operation unter plötzlichem Fieberanstieg, wenn auch bisher völlig normale Temperaturen vorhanden waren. Die Mortalität beträgt bei den

Digitized by Google

reinen postoperativen Fällen (ohne Eiterung an der Operationswunde) 30 Prozent. An der Hand von fünf im Zeitraume von 2½ Jahren in der v. Eiselsbergschen Klinik beobachteten derartigen Fällen (2 Magen-, 2 Darmoperationen und 1 Cholecystektomie, 3 mit tödlichem Ausgange) bespricht Autor eingehend die Aetiologie der Erkrankung. In allen fünf tödlich verlaufenen Fällen hatte sich zu der Parotitis eitrige Bronchitis mit Lobulärpneumonie, respektive verjauchender Pneumonie hinzugesellt, während das Bauchfell frei von Entzündungserscheinungen war.

Es kommt die Parotitis postoperativa zweifellos durch Infektion vom Mund aus zustande. Wesentlich dabei ist die Sistierung der Speichelabsonderung während der Laparotomie, die Pawlow in seinen ausgezeichneten Versuchen nachgewiesen hat. Dieselbe hält auch nach Verschluss der Bauchhöhle an, selten kehrt sie dann schon zur Norm zurück. Hinzu kommt die Wirkung der Chloroformnarkose auf die Speicheldrüse (direkte Lähmung nach Berth) oder der Aethernarkose (Stillstand der Sekretion nach vorangegangener Hypersekretion Rüttermann). Zu diesen Momenten tritt dann nach Verfasser wohl auch in manchen Fällen eine traumatische Schädigung, bedingt durch das Verhalten der Kiefer an den Kieferwinkeln während der Narkose durch den beständigen Druck der Finger des Narkotiseurs.

Prophylaktisch ist es daher von Bedeutung, vor der Operation den Mund gründlich antiseptisch zu behandeln.

Dr. *A. Neumann-Kneucker*, Wien, IX.

Ueber künstliche Gebisse in der Speiseröhre und ihre Entfernung. Von Dr. *Blecher*. (Deutsche militärärztliche Zeitschrift, 1905, Heft 3.)

Nach Besprechung der chirurgischen Behandlung verschluckter Gebisse schildert Autor einen von ihm operierten Fall. In diesem sass das mit scharfen spitzen Klammern an beiden Seiten versehene Gebiss 20 Cm. von der Zahnreihe unbeweglich in der Speiseröhre. Da Extraktionsversuche erfolglos waren und Patient bereits fieberte, wurde der Speise-

Digitized by Google

röhrenschnitt ausgeführt, durch denselben eine Zange eingeführt und das Gebiss, da der Schnitt in der Speiseröhre zu klein war, durch die Zange in den Rachen geschoben. Sodann wurde es vom Munde aus mit dem Finger hervorgeholt. Abgesehen von einer vorübergehenden linksseitigen Rekurrenslähmung verlief der Fall durchaus günstig.

Patient wurde wieder vollständig hergestellt, so dass er wieder Militärdienst leisten konnte.

Dr. *A. Neumann-Kneucker,* Wien, IX.

Ein Fall von schwerer narbiger Kieferklemme. Von Dr. *Schüler.* (Inaug.-Diss., Kiel 1904.)

Durch Noma nach Typhus wurde in dem Falle, den Autor beschreibt, hochgradigste narbige Kieferklemme hervorgerufen.

Um diese zu beheben, wurde die Ablösung der Narben von beiden Seiten des Kiefers in der Kieler chirurgischen Klinik vorgenommen. Da die Kieferklemme zu rezidivieren drohte, trotz Dehnung der Narben durch aktive und passive Bewegungen, wurde ein trapezförmiges Stück nahe dem Unterkieferwinkel aus dem horizontalen Aste reseziert und in die entstandene Lücke Bindegewebe und der hintere Zipfel der Submaxillardrüse eingelagert. Obgleich die Pseudarthrose später wieder fast unbeweglich wurde, besserte sich nunmehr die Kieferbeweglichkeit dadurch, dass die Narben fortgesetzt gedehnt wurden. Dr. *A. Neumann-Kneucker,* Wien, IX.

Kontinuitätsresektionen des Unterkiefers und deren prothetische Behandlung. Von Dr. *Hans Pichler.* (Demonstration in der Sitzung vom 11. Mai 1906 in der Gesellschaft der Aerzte in Wien. Bericht der Wiener klinischen Rundschau.)

Fall I. Epitheliom des Mundhöhlenbodens, das auf die linke Unterkieferseite übergegriffen hat. Entfernung des Tumors nach Ausräumung der submaxillaren Lymphdrüsen. Dabei gingen die Sägeschnitte rechts durch die Alveole des Eckzahnes, links durch die des zweiten Mahlzahnes.

Nach beendeter Blutstillung wurde die nach der Methode von Fritzsche vorbereitete Immediatprothese eingesetzt, die

Digitized by Google

zur Operation vorbereitet war. Ein Stück Zinn, das nach dem Modell eines Leichenunterkiefers von passender Form und Grösse in der Ausdehnung des voraussichtlich zu resezierenden Kieferstückes gegossen worden war, ohne Alveolarfortsatz, trägt an beiden Enden durchlöcherte Blechschienen, die unter sorgfältiger Beachtung der Artikulation der verbleibenden Zähne mit denen des Oberkiefers an den Knochenstümpfen mit Draht festgenäht wurden. Diese Schienen sind nicht untrennbar mit dem Zinnkörper verbunden, sondern nur durch einen Falz und eingesteckte Stifte, so dass es nötigenfalls zur genaueren Inspektion der Wunde möglich gewesen wäre, die Zinnprothese temporär zu entfernen. Dazu bot aber der Verlauf der Heilung in diesen Fällen keine Veranlassung. Diese Immediatprothese hat den Vorteil, dass im Falle einer ausgedehnteren Resektion, als vorausgesehen wurde, die Schienen während der Operation gegen längere ausgetauscht werden können. 4 Wochen nach der Operation wurde die geschilderte Prothese entfernt und ein Ersatz aus Hartgummi mit fünf Vorderzähnen und zwei Goldklammern angesetzt, ein Ersatz, den der Patient anstandslos trägt.

Kinn und Wange behielten ihre normale Form. Die Entstellung beschränkt sich auf die Hautnarben und eine leichte Facialislähmung. Auch die Funktionen des Sprechens, Kauens und Schluckens sind befriedigend.

Fall II. Exulzeriertes Riesenzellensarkom der linken Unterkieferseite, operiert von Eiselsberg. Bilaterale, submaxillare Drüsenmetastasen. Exartikulation der erkrankten Kieferhälfte bis zum linken Eckzahn. In diesem Falle konnte die Immediatprothese nur an einer Seite an den Stumpf angenäht werden. Das andere Ende, der künstliche Processus condyloideus wurde in die Gelenkspfanne eingelegt.

Dr. *A. Neumann-Kneucker*, Wien, IX.

Goldinlays. Von *Clarence H. Wright*, Chicago. (The Dental Digest, Februar 1907.)

Autor hält Goldinlays für alle Kavitäten distal von der mesialen Fläche des Bicuspis in der grossen Mehrzahl der

Digitized by Google

Fälle für die beste Füllungsmethode und führt dafür die bekannten Argumente an, die ja zum grössten Teil zweifellos stichhältig sind. Er hat nach zehnjähriger Erfahrung keinen einzigen Fall von Kariesrezidive am Rande eines Goldinlays zu verzeichnen.

Es gibt zahlreiche Methoden der Herstellung; seine gewöhnliche ist die folgende: Präparation der Höhle ohne Unterschnitte, aber mit flacher Basis und ausgeprägten Flächenwinkeln; insbesondere soll die gingivale Wand approximaler Kavitäten horizontal oder sogar (im Bereich des Dentins) ein kleinwenig nach innen geneigt sein. Die Kaufurchen werden bei solchen Höhlen breit ausgeschnitten und schwalbenschwanzförmig gestaltet.

Die Schmelzränder sollen stark abgeschrägt, aber nicht abgerundet werden.

Die Matrix wird aus 24 gauge Feingold auf einem Metallmodell vorgeformt und derart beschnitten und befeilt, dass die Ränder möglichst genau nur die Kavität selbst decken.

Diese unvollkommene Matrix wird in einer zweiten Sitzung im Mund genau anpoliert. Zeigt sich dabei, dass sie irgendwo den Rand nicht ganz deckt, so lässt sich das relativ dicke Gold leicht durch Druck mit dem Polierstahl an dieser Stelle soweit strecken, dass es nun bis zum Rand reicht. Schliesslich wird das Gold noch unter möglichst grossem Druck mit Hilfe von unvulkanisiertem Kautschuk der Höhle gut angepresst, vorsichtig entfernt, eingebettet und mit Watts crystal gold and platinum bis zum gewünschten Kontur ausgestopft, ohne dass aber dieses dabei fest kondensiert wird. Wenn man dieses Kristall-Platingold mit einem flüssigen Lötmittel bestreicht und 22 kar. Goldlot daraufschmilzt, so saugt es dieses vollkommen auf, ohne seine Form zu verändern. Die Höhe des Konturs, insbesondere auch des Kontaktpunktes, muss an einem kleinen Artikulationsmodell, das der Gipsabguss eines Stents-„Bisses" ist, kontrolliert werden. Man kann das auch so machen, dass man das Kristall-Platingold direkt in der Kavität des Gipsmodells in gewünschter Höhe aufbaut, aus dem Modell ent-

Digitized by Google

fernt, in die eingebettete Matrix legt, den Rändern derselben beiläufig adaptiert und dann mit Lot überschwemmt.

Nun wird die Aussenseite des Inlays verfeilt und ungefähr poliert und in die innere Oberfläche werden zum besseren Haften des Zements Rinnen geschliffen; dabei ist zu beachten, dass der beim Einschleifen entstehende Grat vor dem Einsetzen beseitigt werden muss.

Das Einsetzen geschieht mit Zement unter Anwendung eines kräftigen Drucks. Dabei braucht die Höhle nur eine so kurze Zeit vollkommen trocken zu sein, dass Wright in den meisten Fällen die Anwendung der Gummiplatte für überflüssig hält. Dr. *Hans Pichler.*

Die Behandlung der Bicuspidaten. Von *W. M. Hirschfeld,* Paris. (The Dental Review, 1907, III.)

Eines der schwierigsten Kapitel unserer Kunst ist die Behandlung der Bicuspidaten. Sie erfordert mehr Geschicklichkeit, richtigeres Urteil, grössere Gewissenhaftigkeit als die meisten anderen Arbeiten. Grosse Schwierigkeiten bietet die gedrängte Stellung dieser Zähne, ihre Neigung zu sekundärer Karies am Zahnhalse, ihre anatomische Form, welche eine ausgiebige Verankerung des Füllungsmateriales häufig unmöglich macht, schliesslich die Wahl dieses Materiales im einzelnen Falle. Blacks Prinzip der Extension for prevention sollte hier im weitesten Umfange angewendet werden. Leider geschieht dies gewöhnlich nicht. Die Geldfrage, die Schwierigkeit der Arbeit, die störende Sichtbarkeit einer grossen Goldfüllung, die Empfindlichkeit des Patienten sind nur zu häufig bei der Wahl des Füllungsmateriales die ausschlaggebenden Faktoren. Man sollte sich stets folgende Fragen vorlegen: Hat die Zerstörung den Zahnfleischrand erreicht? Sind beide Approximalflächen erkrankt? Ist die Kaufläche dazwischen gesund? Ist die Pulpa noch vorhanden? Erlaubt es unsere Geschicklichkeit, an eine grosse Konturfüllung mit Aussicht auf Erfolg zu gehen? Zunächst haben wir natürlich an Gold zu denken. Man sieht auch gewöhnlich an den Bicuspidaten Goldfüllungen, aber wie sehen diese aus! Die herrlichsten Konturfüllungen zeigen am cervicalen

Digitized by Google

Rande Fehler. Man vergesse nie nach dem Rate Abbotts, den Halsteil der Kavität mit Zinn oder Zinngold zu füllen und hüte sich, worauf zuerst Sachs hingewiesen hat, diese ohnedies schwache Partie des Zahnes durch Haftpunkte oder Unterschnitte noch mehr zu schwächen. Ebenso darf man niemals kohäsives Gold mit dem Zahnbein in direkte Berührung bringen, weil es an diesem nicht haftet, sondern muss zunächst alle Wände mit weichem Gold auskleiden und darf erst dann darangehen, aus kohäsivem Golde die Kontur aufzubauen. Jede grössere Goldfüllung stellt an die Ausdauer des Patienten hohe Anforderungen. Der amerikanische Zahnarzt hat mit einer in der Welt einzig dastehenden Klasse von Patienten zu tun. Sein Patient kommt zu ihm mit der entschiedenen Forderung, seine Zähne dauerhaft zu behandeln, ohne Rücksicht darauf, wie lange, wie schmerzhaft die Operation ist. Bei uns (Hirschfeld spricht von Romanen, speziell Franzosen) ist es gerade umgekehrt: Die Patienten lassen ihre Zähne behandeln nicht in der Weise, wie es für sie am besten, sondern wie es am wenigsten schmerzhaft ist. Wir sind daher in Europa oft gezwungen, von der Goldfüllung abzusehen und zu Zement Amalgam oder Porzellan zu greifen.

Zement besitzt, abgesehen von allen anderen, denselben Fehler wie Gold; es hält keine gute Freundschaft mit dem cervicalen Rande der Kavität. Deshalb muss dieser mit Guttapercha oder Amalgam bedeckt werden. Eine solche Kombination eignet sich für weiche Zähne. Amalgam verwendet Hirschfeld nur mit dünner Zementunterlage, um die Verfärbung und Schrumpfung zu verhindern. Dies ist dann ein Amalgaminlay mit Zement befestigt. Weit geeigneter für Bicuspidaten ist Porzellan, das uns gerade bei diesen Zähnen die besten Dienste leistet. Aber das Porzellan ist ein gar strenger Herr, welcher nicht das kleinste Versehen seines Dieners verzeiht. Auch hier beginnt und endet aller Erfolg mit der richtigen Präparation der cervicalen Ränder. Trägt man alle schwachen Zahnränder ab und schützt das Porzellan um Haaresbreite vor dem Bisse, so ist Zahn und Inlay in Sicherheit. Hirschfeld schliesst seinen interessanten Artikel mit einem Ausspruche Bogues,

Digitized by Google

eines Veteranen der Goldfüllung: „Der beste Zahnarzt ist nicht jener, welcher wundervolle Goldfüllungen legt, sondern der, dessen Patienten, wenn sie mit ihm alt werden, noch ihre Bicuspidaten im Munde haben." Dr. *R. Kronfeld.*

Silikatzemente. Von *W. Bruck*, Breslau. (Deutsche Monatsschrift für Zahnheilkunde, 1907, II.)

Wenn auch die Einführung des „Porcelain Enamel" von Jenkins für die Zahnheilkunde eine wertvolle Bereicherung bedeutete, so blieb doch der Wunsch der Zahnärzte unerfüllt, ein Material zu besitzen, welches in alle Kavitäten ohne grössere Separation und ohne Abtragung grösserer Mengen gesunder Zahnsubstanz eingeführt werden kann und dabei genügende Haltbarkeit und ein naturgetreues Aussehen besitzt. Es ist das grosse Verdienst Aschers, aus Berylliumnitrat und Natriumsilikat ein solches Präparat hergestellt zu haben. Bruck verwendet dieses Material seit 2½ Jahren in zirka 1300 Fällen. Ueber seine Haltbarkeit lässt sich in dieser kurzen Zeit kein abschliessendes Urteil fällen. Anwendung fand es besonders an den Vorderzähnen, wofern nicht Ecken oder grössere Konturen aufzubauen waren. Sehr geeignet ist es ferner zur Reparatur von Richmondkronen und Brücken, bei denen eine Porzellanfläche zerbrochen ist. Vorsicht erfordert bei lebenden Zähnen die Pulpa. Um eine Schädigung derselben durch die Phosphorsäure (vielleicht auch durch minimale Spuren von Arsen?) zu verhüten, überzieht Bruck in jedem Falle den Boden der Kavität mittels einer mit Menthol oder Eugenol angerührten Unterlage von Zement und hat dank dieser Vorsichtsmassregel niemals ein Absterben der Pulpa konstatieren können.

Dr. *R. Kronfeld.*

Rhinolith infolge Retention des Caninus. In der Sitzung vom 12. April 1907 der k. k. Gesellschaft der Aerzte in Wien demonstrierte Glas (Klinik Chiari) folgenden interessanten Fall. Ein 19jähriger Patient leidet seit Juni 1906 an übelriechendem Aufstossen und wiederholtem Brechen von fötiden Massen. Die interne Untersuchung ergab keinen positiven

Digitized by Google

Anhaltspunkt. Da die Vermutung geäussert wurde, dass es sich eventuell um verschlucktes Sputum handeln könne, wurde die rhinoskopische Untersuchung vorgenommen, obwohl Patient niemals nasale Beschwerden gehabt hat. Hiebei fand man unter der unteren Nasenmuschel jauchig zersetzte, übelriechende, bröcklige Massen. Nach deren Entfernung trat eine starke Blutung auf und die Sonde stiess in der Tiefe auf einen rauhen festen Körper. Schliesslich wurde ein Rhinolith entfernt, welcher sich nach längerer Reinigung als Eckzahn erwies. Die Untersuchung des Gebisses ergab tatsächlich Fehlen des linken Eckzahnes, ohne dass eine Lücke in der Zahnreihe vorhanden war. Nach Entfernung des Nasenzahnes verschwand das monatelange stinkende Aufstossen und Erbrechen momentan.

Dr. *R. Kronfeld.*

Die Aufklappung der Schleimhautbedeckung der Kiefer. Von *C. Partsch,* Breslau. (Deutsche Monatsschrift für Zahnheilkunde, XXIII, 10.)

Bei Fällen, welche trotz anscheinend klarer Diagnose eine auffällig langwierige Behandlung erfordern, sowie bei gewissen Zuständen, deren Diagnose Schwierigkeiten macht, ist die Aufklappung der Schleimhaut notwendig. Sie bezweckt die Freilegung des Knochens durch breite Umschneidung und Ablösung der Schleimhautdecke, vor allem bei jenen auf dem Boden der chronischen Periodontitis sich entwickelnden Fistelgängen, die oftmals jeder Behandlung trotzen, da es sich hiebei zumeist um granulierende Ostitis handelt. Hier ist die Freilegung des Granulationsherdes das einzige sichere Mittel. Ob damit die Wurzelresektion verbunden werden muss, entscheidet erst der Operationsbefund. Die breite Blosslegung des Knochens erfordert eine ausgiebige Lappenbildung aus der Schleimhaut. Einfache gerade Schnitte, auch die von Weiser angegebenen Türflügelschnitte erscheinen Partsch nicht ausreichend. Der Bogenschnitt trennt einen grossen Lappen ab, dessen Basis im Vestibulum oris liegt und der das ganze Zahnfleisch bis nahe an den Zahnfleischrand in sich fasst. Die breite Basis sichert auf die Dauer eine gute Ernährung des Lappens.

Digitized by Google

1 bis 2 Ccm. einer 1/4prozentigen Kokainlösung mit 3 Tropfen Davis'scher Adrenalinsolution reichen vollkommen aus, um das ganze Operationsfeld gefühllos und in vielen Fällen auch blutleer zu machen. Wie leicht sich das Periost vom Knochen ablösen lässt, richtet sich nach der Stelle der Ablösung und der Art der Erkrankung. Am schwersten gelingt die Ablösung am Mittelstück des Unterkiefers und bei alten narbigen Prozessen, ist aber stets mit grösster Sorgfalt vorzunehmen (langgriffiges, kurzschneidiges, schmales Messer und Elevatorium mit nicht zu stumpfer Spitze), weil bei einem zerfetzten Lappen die Ausheilung erst nach Abstossung der zerrissenen Partien, also erst nach längerer Zeit erfolgen kann. Partsch tamponiert nicht und macht auch keine Mosetigplomben; der Lappen wird einfach direkt auf den Knochen gelegt und ein mässiger Druck, ausgeführt mit einem aussen aufgelegten Wattetampon und dem Finger, genügt, um durch 2 bis 3 Stunden jede Blutung hintanzuhalten und den Lappen so an seine Unterlage festkleben zu lassen, dass er auch nach Entfernung des Tampons genügend festhaftet. Bei diesem Verfahren hat der Patient vom dritten Tage ab kaum mehr eine Empfindung von der überstandenen Operation; leichte Schmerzen und Schwellungen weichen rasch trockenen warmen Umschlägen. Zum Schlusse erwähnt Partsch noch die Wichtigkeit ausgiebiger Beleuchtung des Operationsfeldes (Stirnlampe) und geschulter Assistenz.

Dr. *R. Kronfeld.*

Druckfehlerberichtigung.

In dem im Aprilhefte d. J. enthaltenen Aufsatze: „Studien über die pathologische Anatomie und Therapie der Wurzelerkrankungen ....“ von Dr. Lartschneider, Linz, hat sich ein sinnstörender Druckfehler eingeschlichen. Auf Seite 188, Zeile 23 soll es statt „Anhänger“ richtig Anfänger heissen. Der Sinn des betreffenden Satzes wäre demnach der, „dass Anfänger vom Kofferdam möglichst ausgiebigen Gebrauch machen sollen!“

Digitized by Google

Varia.

BERLIN. Todesfall. Am 14. Juli d. J. ist Professor Hans Albrecht einem Herzschlage erlegen. Der Verstorbene war im Jahre 1868 zu Grevismühlen geboren, erlangte im Jahre 1889 in Berlin die zahnärztliche Approbation, war dann bei Sauer und Hahl Assistent und wurde im Jahre 1898 zur Leitung des zahnärztlichen Universitäts-Institutes nach Marburg berufen. Im Jahre 1903 kehrte er als Lehrer für Zahnersatzkunde an das Institut nach Berlin zurück und erhielt gleichzeitig den Professortitel. Diese Stellung hatte Albrecht bis vor wenigen Monaten inne. Er hat zahlreiche literarische Arbeiten veröffentlicht, die zum grössten Teile das Gebiet der Mundchirurgie und Prothese betrafen. Die „Odontologischen Blätter" hat Albrecht im Jahre 1897 begründet und bis zu seinem Ableben redigiert. —.—

*

PARIS. Ehrenmitgliedschaft. Die Société odontologique de France hat in ihrer Assemblée générale vom Februar d. J. Prof. Dr. Julius Scheff in Wien in Anerkennung seiner, der zahnärztlichen Wissenschaft geleisteten hervorragenden Dienste zum Ehrenmitglied gewählt. —.—

Deutsche Patente und Gebrauchsmuster-Eintragungen.

(Mitgeteilt von **Ing. V. Monath,** Patentanwalt, Wien, I. Jasomirgottstrasse 4.)

Gefässverschluss zur Aufnahme und Abgabe dosierter Flüssigkeitsmengen. Joh. Fäller, Pharmazeut in Krems a. d. D.

Verfahren zur Herstellung einer anästhesierend und dauernd antiseptisch wirkenden Zahnwurzelfüll-, Zahnpulpadeck- und Unterkapselungsmasse. J. D. Riedel, A.-G., Berlin.

Verfahren zur Herstellung eines aus Kalziumsuperoxyd und Kalziumkarbonat bestehenden Zahn- und Mundpflegemittels. Ludwig Lensburg, München.

Zahnpille. Ernst Hugo Schaefer, Hannover.

Digitized by Google

Empfangene Bücher und Broschüren.

(Mit Vorbehalt weiterer Besprechung.)

„Deutsche Chirurgie“, herausgegeben von P. v. Bruns. Lieferung 33: **Die Verletzungen und Krankheiten der Kiefer.** Von Prof. Dr. G. Perthes, Direktor des chirurgisch-poliklinischen Instituts der Universität Leipzig. Mit 10 Röntgenbildern und 168 Abbildungen im Text. Verlag von Ferdinand Enke, Stuttgart 1907.

Separator und Matrize. Von Prof. Sachs. Sonder-Abdruck aus der „Deutschen Monatsschrift für Zahnheilkunde“, XXV. Jahrg., Juli 1907.

Pfaff oder Angle? Eine kritische Studie von Alfred Körbitz, Berlin. Sonder-Abdruck aus der „Deutschen Monatsschrift für Zahnheilkunde“, XXV. Jahrg., Mai 1907.

Ueber Zwillingszähne. Von Oberarzt Dr. F. G. Riha, gewesener Assistent an der zahnärztlichen Universitätsklinik in Innsbruck. Sonder-Abdruck aus der „Deutschen Monatsschrift für Zahnheilkunde“, XXV. Jahrg., Mai 1907.

Ueber Plecavol, ein neues Pulpaüberkappungs- und Zahnwurzelfüllmaterial. Von Dr. S. Knopf, Holleschau. Sonder-Abdruck aus der „Deutschen Monatsschrift für Zahnheilkunde“, XXV. Jahrg., Juni 1907.

E. Mercks Bericht über Neuerungen auf den Gebieten der Pharmakotherapie und Pharmazie. XX. Jahrg. 1906. Darmstadt. Jänner 1907.

Fédération Dentaire Internationale. Proceedings of the meeting at Geneva Aug. 8th and 9th 1906. Published by Paul Guye, Assistant-Secretary, Geneva 1906.

NB. Bei Zusendung von Rezensionsexemplaren, Tauschexemplaren von Zeitungen etc. wolle man sich nur meiner Adresse bedienen.

Julius Weiss
Wien, I. Petersplatz Nr. 7.

Digitized by Google

Empfangene Zeitschriften.

Amerika:

Dental Era.
Dental Cosmos.
Dental Digest.
Dominion Dental Journal.
Dentists Magazine.
Western Dental Journal.
Dental Review.
Dental Summary.
Pacific Dent. Gazette.
Items of Interest.
Dental Brief.
Dental Hints.
Dent. Office and Laborat.

Australien:

Australian Journal of Dentistry.

Belgien:

Bulletin de la Société Belge de Stomatologie.

Dänemark, Schweden und Norwegen:

Odontologisk Tidskrift.
Nordisk. Tandläk. Tidskrift.
Tandlägebladet.

Deutschland:

Korrespondenzblatt für Zahnärzte.
Zahnärztliche Rundschau.
Deutsche zahnärztl. Wochenschrift.
Odontologische Blätter.
Zeitschrift für zahnärztl. Orthopädie.
Zahntechnische Wochenschrift.
Zahntechnische Reform.
Archiv für Zahnheilkunde.
Deutsche zahnärztliche Zeitung.
Deutsche Monatsschr. f. Zahnheilk.
Die Gesundheitswarte der Schule.
Zahnärztliches Zentralblatt.

England:

British Journ. of Dental Science.
Journ. of the Brit. Dent. Assoc.
Dental Record.
Quarterly Circular.
Elliots Quarterly.

Frankreich:

L'Odontologie.
Le Progrès dentaire.
La Revue de Stomatologie.
Le Laboratoire.
Revue odontologique.
Le Monde dentaire.
Le mois médico-chirurgial.
Revue internat. de Prothèse dentaire.
Revue de Chirurgie dentaire.
Revue général de l'Art dentaire.

Holland:

Tijdschrift voor Tandheelkunde.

Italien:

Giornale di Correspond. pei Dentisti.
La Stomatologia.
La Rassegna dentistica.

Japan:

Shikwa-gakuho.

Oesterreich-Ungarn:

Wiener klinische Wochenschrift.
Wiener medizinische Blätter.
Österr. ärztliche Vereins-Zeitung.
Österr. Zeitschrift für Stomatologie.
Zeitschrift für Zahntechnik.
Ash's Wiener Vierteljahrs-Fachblatt.
Stomatologiai Közlöny.
Magyar Fogorvosok Lapja.
A Magyar Fogtechnikus.
Zubní lékařství.
Rocznik lekarski.
Zentralblatt für das Gesamtgebiet der Medizin und ihrer Hilfswissenschaften.

Russland:

Zubowratschebni wjestnik.
Kroniki dentistični.
Odontologitscheskoje Obosrenije.

Schweiz:

Schweizerische Vierteljahrsschrift für Zahnheilkunde.

Spanien:

La Odontologia.

Wir bestätigen den Empfang von Tauschexemplaren der genannten Zeitschriften und bitten um deren fernere Zusendung unter der Adresse:

JULIUS WEISS, Wien, I. Petersplatz 7.

Digitized by Google

Bewerber um Assistenten- und Technikerstellen werden ersucht, ihren Offerten stets Zeugnisabschriften und Photographie beizulegen. Die Stellensuchenden werden dringend ersucht, uns sofort zu verständigen, wenn sie — gleichgiltig, ob durch oder ohne unsere Vermittlung — Stellung gefunden haben.

Weiss & Schwarz.

Folgende Stellen sind zu besetzen:

Techniker:

Zum Eintritt per 1. Oktober a. c.:

Nr. 685. Erstklassige Kraft in Metall und Kautschuk für Wien.
„ 686. Tüchtiger, selbständiger Arbeiter für Deutschböhmen.
„ 687. Erfahrener Metall- und Kautschukarbeiter für Brünn.

Zum Eintritt per 1. September a. c.:

Nr. 688. Erstklassiger Metall- und Kautschukarbeiter für Brünn.
„ 689. Tüchtige, selbständige Kraft für Pilsen.
„ 690. „ „ „ „ Deutschböhmen.
„ 691. Erfahrener Metall- und Kautschukarbeiter für Troppau.

Zum sofortigen Eintritt:

Nr. 692. Tüchtige, selbständige Kraft für Deutschböhmen.
„ 693. Tüchtiger, erfahrener Kautschukarbeiter für Tirol.
„ 694. Tüchtiger, selbständiger Arbeiter für Bosnien.
„ 695. „ „ „ „ Brünn.
„ 696. Erstklassiger Metall- u. Kautschukarbeiter für Slawonien.
„ 697. Tüchtige, selbständige Kraft für Tirol.
„ 698. „ „ „ „ Sarajewo.
„ 699. „ „ „ „ Deutschböhmen.
„ 700. „ „ „ „ Mähren.
„ 701. „ „ „ „ Niederösterreich.
„ 702. Erstklassiger Metall- u. Kautschukarbeiter für Budapest.
„ 703. „ „ „ „ „ Fiume.

Digitized by Google

Zahnarzt

36 Jahre alt, Christ, wünscht die Leitung eines Ateliers gegen Fixum zu übernehmen.

Offerte unter **„Dr. G. A. S."** befördern die Herren **Weiss & Schwarz,** Wien, I. Petersplatz 7.

Zahnarzt

in Grossstadt Oesterreichs wünscht seine erstklassige, stets steigende **Praxis** an tüchtigen Kollegen unter günstigen Bedingungen abzugeben. Langjähriger, bewährter Techniker bleibt der Praxis erhalten.

Offerte unter **„I. 50.000 Diskretion"** an **Rudolf Mosse,** Wien, I. Seilerstätte 2.

Günstige Kaufgelegenheit!

In einer der Hauptstrassen Prags ist ein neues, palaisartiges Haus sehr günstig käuflich zu erwerben. In demselben wird seit mehreren Jahren eine ausgedehnte zahnärztliche Praxis (drei Hilfskräfte) betrieben, welche eventuell mit übernommen werden kann. Einführung, eventuell gründliche Ausbildung in allen zahnärztlichen und technischen Arbeiten gesichert.

Nötiges Kapital zirka 40.000 bis 50.000 fl., die sich mit mehr als 6 Prozent verzinsen.

Gefällige Anträge unter **„Günstige Kaufgelegenheit 5"** befördern die Herren **Weiss & Schwarz,** Wien, I. Petersplatz 7.

Digitized by Google

XXIII. Jahrgang. Oktober 1907. Heft IV.

Oesterreichisch-ungarische

Vierteljahrsschrift für Zahnheilkunde.

Herausgegeben von

JULIUS WEISS, Wien, I. Petersplatz 7

unter ständiger Mitwirkung der Herren:

Prof. Dr. J. v. Arkövy, Budapest — Dr. S. Bauer, Budapest — Prof. Dr. H. Bönnecken, Prag — Dr. W. Bruck, Breslau — Dr. R. Bum, Wien — Doz. Dr. L. Hattyasy, Budapest — Prof. Dr. C. Jung, Berlin — Dr. T. Kaas, Krems — Dr. M. Karolyi, Wien — Dr. R. Kronfeld, Wien — Dr. J. Lartschneider, Linz — Doz. Dr. R. Loos, Wien — Prof. Dr. B. Mayrhofer, Innsbruck — Dr. A. Oppenheim, Brünn — Dr. G. Preiswerk, Basel — Prof. Dr. G Port, Heidelberg — Doz. Dr. C. Röse, Dresden — Doz. Dr. A. Rothmann, Budapest — Prof. Dr. W. Sachs, Berlin — Prof. Dr. J. Scheff, Wien — Dr. F. Schenk, Wien — Dr. E. Smreker, Wien — Dr. B. Spitzer, Wien — Doz. Dr. J. Szabó, Budapest — Dr. F. Tanzer, Triest — Prof. Dr. F. Trauner, Graz — Doz. Dr. W. Vajna, Budapest — Prof. Dr. O. Walkhoff, München — Dr. W. Wallisch, Wien — Doz. Dr. R. Weiser, Wien — Doz. Dr. G. v. Wunschheim, Wien.

Nachdruck nur mit genauer Quellenangabe gestattet.

Stomatitis sympathica.

Von Professor Dr. *C. Jung* in Berlin.

Einen ganz eigenartigen Fall von Veränderung der Mundschleimhaut habe ich zurzeit unter meiner Kontrolle. Patient, Herr Regierungsassessor H., 32 Jahre alt, seit vielen Jahren bei mir in zahnärztlicher Behandlung, machte mich gelegentlich einer Revision der Zähne im Frühjahr d. J. auf eine wunde Stelle am Gaumendach aufmerksam, für die er keine Erklärung geben konnte. Sie hatte etwa das Aussehen einer Verbrühung durch zu heisse Suppe mit ihren Folgen; Patient selbst dachte an eine luetische Infektion durch ein unreines Gefäss etc., eine Befürchtung, die sich aber als durchaus unbegründet erwies. Unter Gebrauch eines Spülwassers heilte die Stelle in einigen Tagen glatt ab.

Nach Rückkehr von seiner Sommerreise sah ich den Patienten wieder. Er berichtete mir, dass die gleiche Affektion inzwischen periodisch in stärkerer Form wiedergekehrt sei, und zwar synchronisch mit hämorrhoidalen Beschwerden, an welchen er seit Februar dieses Jahres etwa

Digitized by Google

alle 4 bis 6 Wochen leide. Zur Ausbildung von Hämorrhoidalknoten war es bisher nicht gekommen, auch nicht zu Blutungen aus dem Anus; der Hausarzt konnte lediglich eine Anlage zu Hämorrhoiden konstatieren.

Ich habe den Patienten dann gebeten, sich bei Eintritt der nächsten Periode zu mir zu bemühen, um ein objektives Bild von der Sachlage zu bekommen. Seine jetzigen Besuche ergeben folgenden Status und Verlauf.

23. September. Patient berichtet, dass die analen Beschwerden (Jucken, Stuhldrang) am gestrigen Nachmittag eingesetzt hätten. Durch sofortige Applikation von Anesolzäpfchen seien sie diesmal erträglich und er wolle diese Beschwerden überhaupt gerne ertragen, während er jene im Munde sehr unangenehm empfinde. Es zeigt sich bei der Inspektion der Mundhöhle, dass der Ueberzug des harten Gaumens an einigen Stellen, so hauptsächlich über der Mitte des knöchernen Gaumendaches blasenartig vorgewölbt ist, ähnlich einer Brandblase, aber ohne entzündliche Rötung des abgehobenen Schleimhautabschnittes oder der Umgebung. Patient kann den Blaseninhalt mit der Zunge hin- und herbewegen und klagt über taubes Empfinden des ganzen Gaumens. Aus früherer Erfahrung ist er selbstverständlich bezüglich der Aufnahme konsistenter Nahrung vorsichtig geworden, nimmt aber an, dass es trotzdem auch diesmal zu Erosionen und damit zur Bildung äusserst schmerzhafter Stellen kommen werde.

Gleichzeitig ist an den Lippen ein herpesartiger Ausschlag in Form rundlicher Flecken bis zur Pfenniggrösse bemerkbar. Dieser ist bei den früheren Anfällen in ähnlicher Form aufgetreten, jedoch ist es zu einem Aufbrechen der geblähten Partien dabei nicht gekommen; sie sind vielmehr nach 2 bis 3 Tagen wieder eingetrocknet.

Im übrigen ergibt die Anamnese keine Anhaltspunkte für die Klassifikation des Leidens, insbesondere ist Lues, auch in der hereditären Form, positiv ausgeschlossen. Patient war vor zwei Jahren stark überarbeitet, jedoch hat ihn eine halbjährige Erholungsreise damals sichtlich gekräftigt und unter

Digitized by Google

anderem auch zur wesentlichen Besserung einer an einigen Zähnen bestehenden Pyorrhoe alveolaris beigetragen. — Als Kuriosum sei aber erwähnt, dass er im Laufe der Jahre an den verschiedensten Körperstellen Lipome bekommen hat und noch bekommt; es entwickelten sich solche an der Vorderseite der Oberschenkel bis zur Gänseeigrösse, die operativ entfernt wurden, während zurzeit eine Geschwulst auf der rechten Hinterbacke in Bildung begriffen ist. Der verstorbene Vater hat ähnliche Geschwulstbildungen gehabt; die lebende Mutter ist durchaus gesund.

25. September. Was der Patient befürchtet hat, ist eingetreten. Bei der heutigen Untersuchung zeigt sich am Gaumendach eine stark arrodierte Stelle von etwa Talergrösse, die bei jeder Berührung mit der Zunge etc. ausserordentlich schmerzhaft ist. Die Schleimhaut sieht aus wie eine granulierende Wundfläche, die dick mit einem gelben, pappigen Belag bedeckt ist. Aehnliche kleinere Stellen finden sich am äusseren Alveolarteil des Ober- wie Unterkiefers, sowie auf dem Zungenrücken, der in toto „belegt" ist, so wie wir dies bei Fiebernden etc. zu sehen gewohnt sind. Die nicht arrodierten Stellen der Gaumen- und Mundschleimhaut sind wie mit geronnener Milch überzogen. Der Herpes an der rechten Oberlippe ist aufgebrochen und geht in Krustenbildung über. Weiterhin lassen sich serumunterlaufene Stellen an einigen Fingern, im Augenwinkel etc. nachweisen, die aber nach Aussage des Patienten seit gestern schon im Schwinden sind; ebenso bestehen leichte Reizungen im Rachenraum, die aber auch als konkomittierende Entzündung, verursacht durch die in der Mundhöhle angesammelten Infektionsstoffe, aufgefasst werden können. Die analen Beschwerden sind gering.

Es liegt also jetzt eine ausgeprägte Stomatitis schweren Grades vor, mit etwa demselben Bilde, wie es Fälle von Mundfäule (Stomatitis epidemica) bieten. Rücksichtlich der Ausdehnung der arrodierten Flächen muss von der Anwendung des Lapisstiftes a priori Abstand genommen werden; es beschränkt sich die angewendete Therapie auf die Verordnung von Spülungen mit warmem Kamillentee und

Digitized by Google

vorsichtige Anwendung des Zungenschabers, um die angesammelten Beläge wegzubringen, soweit dies ohne grosse Schmerzen möglich ist. Als Desinfiziens Formaminttabletten.

27. September. Der Kulminationspunkt der Affektion ist seit gestern überschritten und eine wenn auch nur schwache Besserung zu konstatieren. Nach seiner Aussage hat der Patient vorgestern und gestern noch sehr heftige Schmerzen gehabt und sich mit der Nahrungsaufnahme mittags auf Spinat, abends auf Rührei beschränken müssen. Heute denkt er zu etwas konsistenterer Nahrung übergehen zu dürfen.

Objektiv zeigen die wunden Stellen ein etwas dunkleres, härteres Aussehen mit geringerem Belag; sie sehen etwa aus, wie roher Schinken, der anfängt einzutrocknen und dabei eine bräunliche Farbennuance annimmt. Nur zwei Partien der Wangenschleimhaut, über den Spitzen des linken oberen Eckzahnes und linken oberen ersten Molaren sind noch frisch gerötet und mit einer dicken speckigen Auflagerung bedeckt; hier haben sich wohl die affizierten Partien der Schleimhaut wundgerieben. Die Lippen sind an mehreren Stellen mit rissigen Borken bedeckt (abheilender Herpes).

Patient will morgen eine 14tägige Erholungsreise nach der Schweiz antreten, was zur Aufbesserung des Allgemeinbefindens nur angezeigt erscheinen dürfte. Seiner Schätzung nach wird der Prozess in 3 bis 4 Tagen zum Stillstand kommen. Verordnung für die Reise: H_2O_2 als Spülwasser bei der Reinigung, Formamintpastillen tagsüber, Zinksalbe für die aufgesprungenen Lippen.

Nach Lage der Dinge müssen wir die Erscheinungen wohl als örtliche Aeusserung einer allgemeinen (tropho-neurotischen) Dyskrasie ansprechen und aus dieser Annahme heraus mit dem im Titel benutzten Namen belegen. Aus der Literatur sind mir analoge Fälle nicht bekannt, obschon sie vielleicht nicht einmal zu den Seltenheiten gehören dürften.

Digitized by Google

Nachdruck nur mit genauer Quellenangabe gestattet.

Beiträge zur Resektionsprothese.

(Aus dem k. k. zahnärztlichen Universitätsinstitut [Prof. Scheff] in Wien.)

Von Dr. *Bertold Spitzer*, Assistenten daselbst.

Im Anschluss an die in der k. k. Gesellschaft der Aerzte in Wien im März 1906 abgehaltene Demonstration will ich in extenso über die folgenden Fälle berichten.

Frau O. W., 28 Jahre alt, wurde an der Abteilung Hofrat v. Mosetigs wegen Carcinoma mandibulae operiert. Nach erfolgter Resektion, die sich vom ersten Prämolar links bis gegen den Unterkieferwinkel rechts erstreckte, legte ich einen Resektionsverband an, der für den Anfang in bezug auf die umliegenden Gebilde wie eine Immediatprothese wirken sollte. Derselbe bestand aus einem starken, an beiden Enden breitgeschlagenen Golddraht, der im unteren Drittel der restierenden Stümpfe durch kleine Schrauben fixiert wurde und schon vorher der Krümmung des Unterkieferkörpers entsprechend gebogen war.

Ausser diesem Golddraht, über dem die Schleimhaut vernäht wurde, legte ich zur besseren Fixierung der Knochenenden in normaler Stellung und als Stütze der Lippe im oberen Drittel nach vorausgegangener Durchbohrung des Knochens eine Silberspange mittels Silberdraht an. Während so die Spange frei im Munde lag, war der Golddraht an Stelle des Knochens zwischen Schleimhaut und äusserer Haut versenkt.

Krankengeschichte vom 21. September 1905:

Vor zwei Jahren wurde Patientin O. W. wegen einer Zahnzyste am rechten Unterkiefer operiert. 1½ Jahre nachher bemerkte sie an derselben Stelle eine nach aussen aufliegende, zirka linsengrosse Auftreibung des Unterkiefers, welche sich langsam vergrösserte. Seit zwei Monaten ent-

Digitized by Google

wickelte sich auch am inneren Kieferrande eine harte Vorwölbung, die sich gleichfalls vergrösserte. Gleichzeitig magerte Patientin etwas ab.

Die Untersuchung ergab am äusseren Rande des unteren rechten Kieferastes zwischen ersten und dritten Molar einen derben, zirka taubeneigrossen Tumor, der von seiner Unterlage unverschieblich und bei Druck nicht schmerzhaft war. Die Schleimhaut darüber ist normal gefärbt. Die Haut über dem Tumor weder verändert noch verdickt. Am inneren Knochenrande jedoch, und zwar vom ersten linken Schneidezahn bis zum ersten Molar lässt sich eine Verdickung konstatieren, die etwas

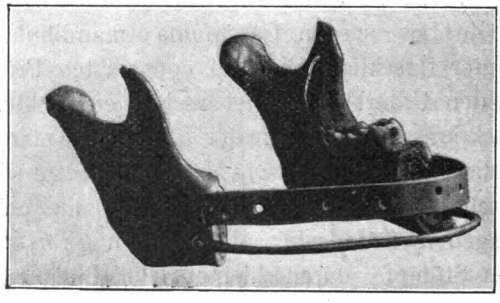

Fig. 1.

schmerzhaft ist und sich bis auf den Mundhöhlenboden erstreckt.

Operation am 2. Oktober 1905: Bogenschnitt am unteren Rande der mandibula, Durchtrennung der Unterkieferweichteile in der Medianebene und Zurückschieben des Periostes. Nach einem Versuch, die einzelnen mit Neoplasma gefüllten Knochenhöhlen zu evidieren, wird der Unterkiefer vom ersten Prämolar links bis hinter den zweiten Molar rechts reseziert, worauf die Befestigung der Immediatprothesen an den Kieferstümpfen erfolgt (Fig. 1).

Die Knochenenden sehen bloss durch eine Lücke in der Uebergangsfalte hervor, durch welche die Silberspange tritt.

Die histologische Untersuchung ergab den Befund: Cystocarcinoma adamantinum.

Digitized by Google

Der Wundverlauf war ganz reaktionslos. Die Silberspange wurde kurz vor der Entlassung aus dem Spitale, die am 23. Oktober erfolgte, entfernt. Die beiden Kieferreste wurden gleichmässig bewegt, die Kinnbildung war normal erhalten.

Nach Ablauf von 3 Wochen trat eine Schwellung in der Gegend des rechten Kieferstumpfes auf und Patientin klagte über heftige Schmerzen. Unsere Vermutung, dass die Befestigungsmittel des Golddrahtes einseitig die reaktiven Erscheinungen veranlassten, wurde durch die Röntgenuntersuchung nicht bestätigt. Entsprechend der Fluktuation wurde inzidiert, es entleerte sich Eiter und in wenigen Tagen konnte Patientin aus der Behandlung entlassen werden. Sie erhielt nun eine aus Kautschuk verfertigte provisorische Prothese, welche der den Golddraht deckenden Schleimhaut leicht auflag. Dieselbe war mittels zweier breiter Ringklammern, die mit einer schiefen Ebene in Verbindung standen, an den im linken Kieferstumpfe vorhandenen, mit Vollkronen versehenen zwei Molaren befestigt.

Nach 4 Monaten beobachtete ich an der seinerzeitigen Inzisionsstelle, dem unteren Rande des horizontalen Kieferrestes entsprechend, eine Eiter sezernierende Fistel, die in der Folge trotz angewandter Therapie fortbestand. Auch diesmal ergab das Röntgenbild nichts Bestimmtes, doch es war einleuchtend, dass die oben erwähnten Schrauben als Ursache des ganzen Prozesses anzunehmen seien. Da die Kinngegend normale Konfiguration zeigte und die Palpation ergab, dass sich um die Spange ein festes Gewebe gebildet haben dürfte, beschlossen der Abteilungsassistent Dr. Silbermark und ich, die Spange in leichter Narkose zu entfernen, was auch ohne Mühe gelang. Patientin erhielt einen Verband und konnte das Spital verlassen. Der weitere Verlauf war ein normaler.

Seit dieser Zeit — es sind bisher 16 Monate ohne jedwede Rezidiverscheinung verstrichen — vermag die Patientin schmerzlos und ohne jede kosmetische Störung die beiden Kieferstümpfe funktionstüchtig zu gebrauchen, wozu auch die definitive Prothese beiträgt, die links an den mit Goldkappen

Digitized by Google

versehenen letzten zwei Molaren befestigt ist, während das rechte Ende mit einer leicht federnden, einvulkanisierten Spange dem Kieferstumpf innen anliegt. Die schiefe Ebene bewirkt die normale Artikulation der beiden unteren Molaren mit den Antagonisten und verhindert jedwede Verschiebung (Fig. 2).

Es war mir von vorneherein mit Rücksicht auf das jugendliche Alter der Patientin besonders darum zu tun, einer

Fig. 2.

Photographische Aufnahme 4 Monate nach erfolgter Operation.

Entstellung, wie sie bei einer Resektion in diesem Umfang zu erwarten war, vorzubeugen. Ein Resektionsverband ausserhalb der Mundhöhle, wie er auch von uns in einigen Fällen verwendet wurde, hätte wohl eine Verlagerung der Stümpfe, aber kaum eine Schrumpfung der Weichgebilde und die dadurch bedingte Entstellung des Gesichtes verhindern können. Eine Immediatprothese, das heisst der sofortige Ersatz des resezierten Knochenstückes durch einen prothetischen Apparat

Digitized by Google

von gleichem Umfang erschien mir mit Berücksichtigung der vor der Operation gestellten Diagnose und der ungünstigen Befestigungsmöglichkeit als unzweckmässig.[1]

Der Erfolg war sehr günstig, insbesonders gegenüber anderen Fällen, die ich zu sehen Gelegenheit hatte, wie die Patientin Fig. 3, die vor 13 Jahren wegen Necrosis mandibulae post cariem dentis et periostitidem operiert wurde und bei der

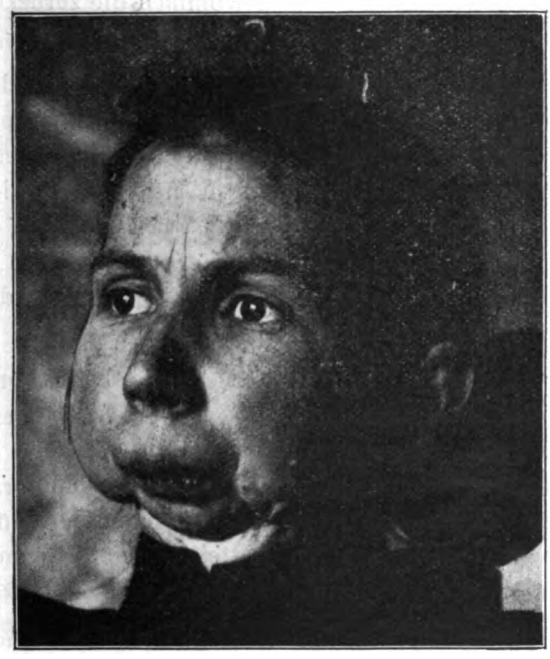

Fig. 3.

eine auffallende Entstellung zurückblieb. Die Ursache der letzteren war höchst wahrscheinlich darin gelegen, dass nicht schon während der Operation entsprechende Massnahmen getroffen worden sind, wodurch sowohl einer Verlagerung der restierenden Kieferstümpfe, als auch einer grösseren kosmetischen Störung vorgebeugt worden wäre.

[1] Witzel-Hofmann wiesen seinerzeit darauf hin, dass es möglich sei, Knochendefekte in entsprechender Weise mittels Draht zu decken.

Digitized by Google

Als Ausnahme gelten die Fälle, über die Leriche und Berger berichteten, bei denen ohne prothetische Nachbehandlung keine oder nur eine unbedeutende Verschiebung der erhaltenen Kieferteile zu beobachten war. Nach Perthes[1] ist die Erklärung dafür mit Wahrscheinlichkeit darin zu suchen, dass hier eine vollkommene Vereinigung der Schleimhautwundränder im Munde möglich war und eine Heilung per primam erfolgte, während doch gewöhnlich die zurückbleibende Wundfläche unter Bildung starker Narben ausheilt.

Fall II. Der Patient A. Z., 48 Jahre alt, wurde an der chirurgischen Abteilung (Schnitzler) wegen Epithelioma mucosae oris operiert und 4 Wochen nach Enukleation der linken Kieferhälfte dem zahnärztlichen Institute überwiesen. Die Funktionsstörung des restlichen Kieferteiles war eine ganz bedeutende, der Narbenzug noch nachgiebig, so dass die Hoffnung vorhanden war, durch eine entsprechende Dehnung der Narbe den Kieferrest funktionstüchtig zu machen.

Krankengeschichte. 26. Dezember 1905. Vor 5 Jahren bemerkte Patient zum erstenmale an der linken Wangenschleimhaut eine etwa erbsengrosse Geschwulst, welcher er durch Saugen Blut entziehen konnte. Dieser kleine Tumor, welcher ihm keinerlei Beschwerden brachte, wurde immer grösser und härter. Seit etwa 5 Monaten bestehen auch Schmerzen in demselben, die sich langsam aber stetig steigern.

Patient von grosser Gestalt zeigt normalen Knochenbau und ist unterernährt. Schleimhaut blass. Die Gesichtsfarbe hat ein charakteristisches fahlgelbes Kolorit. Auf der Schleimhaut der linken Wange ist eine graue Infiltration, welche von harter Konsistenz und durch einen scharfen Rand von der Umgebung abgegrenzt ist. Die Geschwulst greift auf die Schleimhaut des Unterkiefers über, reicht nach vorne bis zu den Backenzähnen und schliesst mit der Zahnreihe nach hinten ab. Die Schleimhaut ist an die Unterlage fixiert. Submaxillar tastet man ein

[1] Perthes: Die Verletzungen und Krankheiten der Kiefer. Deutsche Chirurgie, 1907.

Digitized by Google

kleines hartes Knötchen, welches mit der Innenseite des Kiefers fest verwachsen erscheint oder von ihm ausgeht.

12. Jänner. Exstirpation einiger vergrösserter Lymphdrüsen und Exzision der linken Kieferhälfte bis zum Caninus sin. samt einem grossen Stück Wangenschleimhaut, besonders des Tumors, der im Gesunden umschnitten wird. Nach einer Reihe von Schleimhautnähten wird die Wundhöhle vom Cavum getrennt, das Mundcavum durch sterile Gaze tamponiert.

Die histologische Untersuchung ergibt: Papillar aus einem atrophischen Alveolus auswachsender Plattenepithelkrebs mit oberflächlicher Arrosion des Knochens.

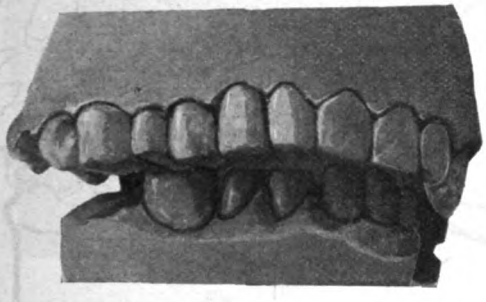

Fig. 4.

Der Patient besass im Oberkiefer mit Ausnahme der beiden Prämolaren und des ersten Molaren links sämtliche Zähne, im rechten Unterkieferteile waren sechs Zähne vorhanden und diese in einer ganz abnormen Stellung zu den Antagonisten (Fig. 4). Die restliche Hälfte war durch den Narben- und Muskelzug derart gegen die operierte Seite hin verzogen, dass der erste rechte untere Molar hinter den beiden rechten oberen Prämolaren und der Inc. I. inf. d. hinter dem Inc. II. sup. sin. zu liegen kamen. Die grösste Distanz der labialen Fläche der unteren Zähne von der palatinalen der Antagonisten betrug 1½ Cm.

Nicht nur, dass Patient äusserlich entstellt war, hat auch sein Sprachvermögen sichtlich gelitten.

Digitized by Google

Der Umstand, dass der von mir 1905 beschriebene Fall[1] nach den seinerzeit eingeleiteten Massnahmen den besten Erfolg brachte, veranlasste mich auch diesmal, in ähnlicher Weise vorzugehen. Während ich damals mittels dünnen Silberdrahtes die Narbendehnung vorgenommen habe, liess ich bei diesem Patienten die Schraube wirken (Fig. 5).

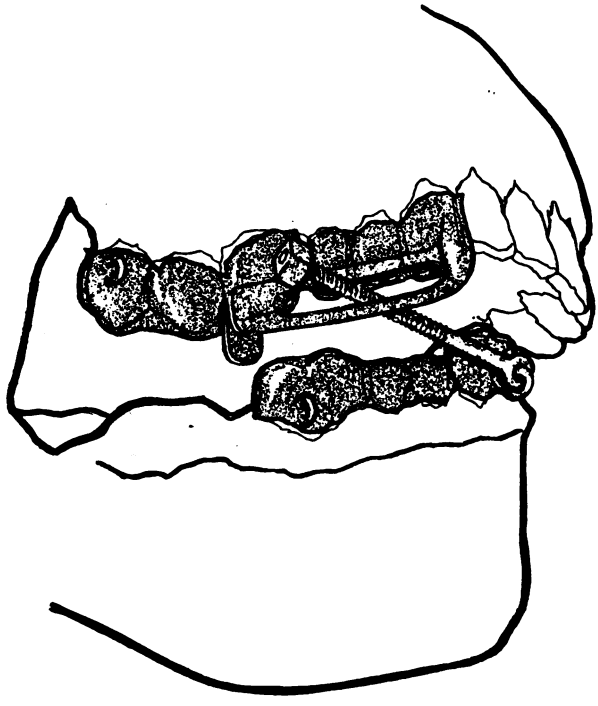

Fig. 5.

Der Patient litt während des ganzen Verfahrens, das 14 Tage währte, keine Schmerzen und konnte leicht durch den durch die vorhergegangene Operation geschaffenen freien Raum flüssige und breiige Nahrung, an die er sich seit dem Tage des Eingriffes gewöhnen musste, zu sich nehmen.

[1] Oesterr.-ungar. Vierteljahrsschrift für Zahnheilkunde, 1905, Heft 2.

Digitized by Google

Nachdem durch den allmählich kräftiger gewordenen Zug der Schraubenspindel die Zähne einander gegenüberstanden, wurde der Apparat nach 14 Tagen abgenommen und der Patient war leicht imstande, den Unterkieferstumpf in richtiger Weise gegen den Oberkiefer zu führen (Fig. 6).

Zur Verhinderung der sich in solchen Fällen stets ergebenden geringen Abweichung bei der Schlussbewegung, liess ich ein partielles Ersatzstück herstellen, das entsprechend dem zahnlosen Alveolarteile künstliche Zähne und zwischen zweitem Prämolar und erstem Molar eine schiefe Ebene trug. Der Patient konnte schon nach einigen Tagen ohne jedwede An-

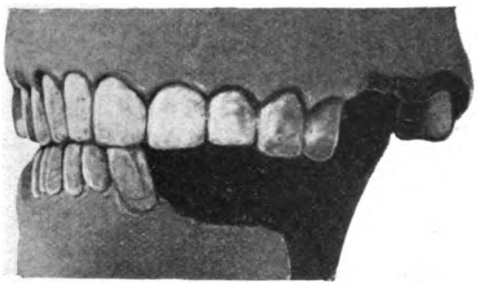

Fig. 6.

strengung die unteren Zähne in Artikulation mit ihren Antagonisten bringen, wodurch die Funktionsstörung behoben war.

Der nachfolgende Fall erscheint mir darum von besonderem Interesse, da die von mir und Dr. Silbermark eingeleitete Therapie von der gewöhnlichen Korrektur einer Prognathie abweicht.

Die moderne Orthopädie in der Zahnheilkunde erzielt bekanntermassen durch bestimmte, mit konstantem Druck und Zug wirkende Apparate sehr schöne Resultate, so dass ein operatives Verfahren nur ganz selten in Betracht zu kommen hat.

Vallas und Cl. Martin resezierten aus dem Oberkiefer ein keilförmiges Stück, um bei einer sekundär nach Schussfraktur entstandenen hochgradigen Prognathie das dem Zwischenkiefer entsprechende, stark prominierende Stück zurückzubringen.

Digitized by Google

Fritzsche[1] ist es gelungen, Fälle von hochgradiger Prognathie dadurch zu korrigieren, dass die einzelnen Zähne unter Erzeugung von leichten Infraktionen des Alveolarfortsatzes durch Zangendruck nacheinander verlagert wurden.

Die Patientin, die unsere Klinik aufsuchte, hatte eine stark entwickelte alveolare Prognathie und war durch diese, sowie durch die konsekutive Elephantiasis der Ober- und Unterlippe so entstellt, dass sie in ihrem Streben nach Erwerb behindert war. Da eine orthopädische Behandlung schon ob des Alters aussichtslos war, eine gründliche Korrektur in kosmetischer

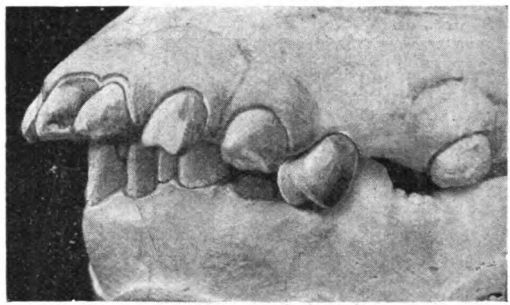

Fig. 7.

Hinsicht notwendig erschien, versuchten wir auf operativem Wege einen Erfolg zu erzielen.

Patientin J. T., 34 Jahre alt, ist im Alter von 5 Jahren gestürzt, wobei alle Frontzähne ausgebrochen wurden. Der Kiefer selbst war angeblich stark verletzt und verheilte in der Weise, in der er zur Zeit erscheint. Seit dem Sturze leidet Patientin an Kopfschmerzen, Atemnot und Schwächezuständen. Beim Beissen empfindet sie Schmerzen.

25. Februar 1907. Die Oberlippe ist in Rüsselform durch den die Frontzähne tragenden Oberkieferteil vorgestülpt. Die Vorwölbung setzt ziemlich scharf vom Caninus sin. bis zum Caninus dexter ein, so dass der Zwischenkiefer wie ein Vor-

[1] Deutsche Monatsschrift für Zahnheilkunde, 1907.

Digitized by Google

dach aus der Fläche des sonst normal gewölbten Oberkiefers vorspringt. Dementsprechend finden sich die Druckmarken der Schneideflächen der Inc. inf. etwa 1 Cm. hinter dem Alveolarrand des Zwischenkiefers deutlich ausgeprägt; der Unterkiefer normal gebaut, die vorhandenen Zähne etwas verlängert und in normaler Stellung (Fig. 7).

27. Februar 1907. Durchschneidung der Lingula. Extraktion der beiden Canini und der vier Incisivi, die an den Schneiden tief kariös sind. Medianschnitt bis auf den Knochen durch die Gingiva, desgleichen am Alveolarrand. Türflügel-

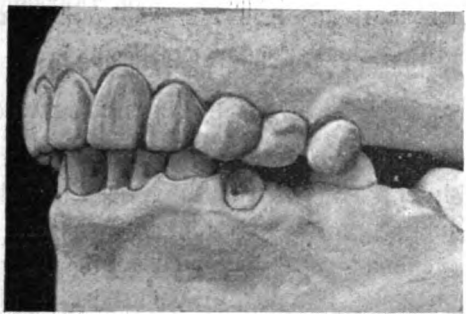

Fig. 8.

förmiges Zurückklappen der Gingiva samt Periost an der Vorderseite des Oberkiefers. Bogenförmiges Abmeisseln des Zwischenkiefers etwa 1¹/₂ Cm. vom Alveolarrand entfernt. Ablösen des mobilisierten Knochenstückes von der Schleimhaut des harten Gaumens, Herstellung eines scharfen Wundschnittrandes mittels Schere, Vereinigung der vorderen und hinteren Schleimhautplatte durch Catgutnaht.

Am 10. März wurde der Patientin, nachdem die Schleimhaut verheilt war und die Schwellung der Lippen, frei des früheren kontinuierlichen mechanischen Einflusses, geringer war, eine Prothese eingepasst, die alsdann nicht nur die Physiognomie der Patientin günstig beeinflusste, sondern auch den Kaueffekt erhöhte und zugleich die Schleimhaut des Oberkiefers deckend vor Decubitalgeschwüren schützte. Die beiden

Digitized by Google

ersten Prämolaren wurden mit Vollkronen überzogen und an diesen das Ersatzstück befestigt (Fig. 8).

Nach Ablauf von 4 Wochen sah ich die Patientin wieder und konnte schon mit dem äusseren Erfolg zufrieden sein. Die früher vorhandene Elephantiasis labiorum war auf ein Minimum reduziert, die Stellung der künstlichen Frontzähne zu ihren Antagonisten normal.

Nachdruck nur mit genauer Quellenangabe gestattet.

Die Mitleidenschaft der Knochen- und Zahnsubstanz bei allgemeinen Ernährungsstörungen.

Von Dr. *V. Wiessner*, Zahnarzt in Freiwaldau.

Eigentlich selbstverständlich müsste es genannt werden, dass man bei irgend einer Betrachtung der Entwicklungs- oder Ernährungsstörungen im Zahnsystem fortwährend den sachlich und ursächlich gegebenen Zusammenhang mit dem allgemeinen Knochensystem betont. Indes ist es nicht zu verwundern, dass es nicht geschah; der Gedanke, dass es in dem Zahnbeine selbst auch Ernährungsstörungen und ihre Ausheilung geben könne, ist noch selten in präziser Form ausgesprochen worden. Aber wenn er einmal ausgesprochen ist, so wird er zu einer Fundgrube neuer Erkenntnis. Es ist mir auch nicht bekannt geworden, dass irgend jemand einen Einwand dagegen erhoben hätte.

Jeder Einwand dagegen liesse sich auch leicht widerlegen. Schon die blosse Erkenntnis, dass es einen Stoffwechsel in den Zähnen gibt und dass dieser Stoffwechsel von zwei Seiten her unterhalten wird, von der Pulpa und von der Beinhaut her, ergibt ohneweiters, dass von diesen beiden Seiten her Störungen in der Ernährung stattfinden können, wenn die entsprechenden Bedingungen gegeben sind. Und es ergibt sich ebenso als etwas Selbstverständliches, dass das klinische Bild je nach der grösseren Beteiligung der einen oder anderen Seite ein verschiedenes sein muss.

Digitized by Google

Ohne genaues Untersuchen der physiologischen Bedingungen der Zahnernährung gibt es keine sichere Erkenntnis der Ursachen und des Mechanismus der Ernährungsstörungen. Hält man sich dabei immer genau vor Augen, dass die Zähne gar nichts anderes sind als ein detachierter Teil des Knochensystems, dass diese Situation Aehnlichkeiten mit der Situation der Fingernägel, ja auch der Haare hat, so ist von vorneherein eine grosse Fülle von Hinweisen gegeben, die man nur auf ihre grössere oder geringere Stichhältigkeit zu prüfen hat. Im folgenden sollen nun in schematischer Kürze einige jener bekannten Tatsachen angeführt werden, und zwar sollen sie in einer solchen Anordnung vorgeführt werden, dass man zu einiger Uebersicht, vielleicht auch zu einem zusammenfassenden Urteil gelangen kann.

Es ist dabei von vorneherein eine Einteilung durch den Ablauf des menschlichen Lebens gegeben. Hier ist eine Periode des Aufbaues, eine Periode der Höhe und eine Periode des Niederganges in bezug auf die einzelnen Gewebe des Organismus als primitiv empirische Einteilung ganz zweckmässig zu unterscheiden. Die Störungen in der normalen Ernährung werden sicher andere Erscheinungen auslösen müssen, wenn sie den einen oder anderen Lebensabschnitt betreffen. Wir werden also gut tun, zwischen Erkrankungen im Kindes- und Jünglingsalter auf der einen, Erkrankungen des vollreifen Alters auf der anderen und endlich Erkrankungen des (vor- oder rechtzeitigen) Greisenalters auf der dritten Seite zu unterscheiden. Wir werden aber auch jedenfalls zu berücksichtigen haben, dass Krankheiten akuter oder chronischer Natur, die, wie etwa die Infektionskrankheiten, jedes Lebensalter befallen können, ohne Rückwirkung auf die Ernährung der Knochensubstanz und des dazugehörigen Zahnbeines nicht möglich sind. In zweiter Linie ist dann erst festzustellen, ob solche Ernährungsstörungen manifeste Erscheinungen machen oder nicht.

Und da sagt wieder die einfache Ueberlegung: Der Ernährungsprozess der Knochensubstanz und des Zahnbeines ist ein sehr langsamer, so dass der Stoffwechsel durch kurz

Digitized by Google

verlaufende Krankheiten nur wenig gestört wird. Beschwerden nach Art der Unlustempfindungen, Schmerzen, sind sehr möglich, werden bei diesen auch meist angegeben, wurden aber bisher nur als ein Symptom gedeutet, mit dem man nicht viel machen konnte. Es liegt aber sehr nahe, die Prodromalschmerzen in den Knochen bei manchen Infektionskrankheiten auf direkte Mitleidenschaft der Knochen zurückzuführen.

Dagegen ist es bei chronischen Krankheiten, die die Gesamternährung des Organismus herabsetzen, ganz und gar ausgeschlossen, dass die Ernährung der Knochen- und Zahnsubstanz unbeeinflusst bliebe. Wir hätten daher auch hier nicht zu untersuchen, ob eine Einwirkung, eine Schädigung stattfindet, sondern wir haben festzustellen, in welcher Weise sie erfolgt. So sehr einfach liegt die Sache. Darauf wollen wir indes zum Schlusse zurückkommen, zunächst wollen wir die bei der Bildung des Knochen- und Zahnbeines möglichen Störungen betrachten.

A. Das Wachstum des Menschen.

Gewöhnlich wird in solchen Fällen von der Rachitis gesprochen. Dass es eine ganz parallele Affektion in dem Zeitalter der Entwicklung (Adolescenz) gibt, scheint noch gar nicht ganz zum Bewusstsein der ärztlichen Wissenschaft gekommen zu sein. Und doch gibt es eine ganze Menge auffallender Symptome, die darauf hinweisen.

Gehen wir von der Rachitis aus, so ist für uns hier wichtig, festzustellen, dass diese Krankheit eine Störung im Ablaufe des Stoffwechsels bedeutet, die mit Störungen der Ernährung des Knochen- und Zahnbeines verknüpft ist. Wie der Zusammenhang ist, was man eigentlich als das Primäre auffassen soll, das weiss niemand ganz bestimmt. Und wenn der eine einen Kalkmangel, der andere einen Phosphormangel in der Nahrung, der Dritte unzweckmässige Nahrung überhaupt, der Vierte die Unfähigkeit der Rezeptionsorgane, der Fünfte das und jenes als Ursache hinstellt, so mag jeder in

Digitized by Google

etwas Recht haben. Aber wie bei allen Stoffwechselkrankheiten wissen wir auch hier über das tatsächliche Nacheinander nichts.

Die Empirie hat uns indes auf eine Reihe von Schädlichkeiten aufmerksam gemacht, die das Entstehen dieser Krankheit begünstigen und ihren Ablauf erschweren. Nach allen Berichten hat diese Entwicklungsstörung heutzutage eine ungeheure Verbreitung erlangt und man muss sich jenen anschliessen, welche die Ursache dieser so ungemein bedauernswerten Zunahme in einer Verschlechterung der hygienischen und zumal der Ernährungsverhältnisse sehen. Zweifellos hat es auch früher schon Rachitiker gegeben, bevor das Krankheitsbild als solches erkannt und als besondere Krankheit beschrieben wurde. Das geschah bekanntlich in der ersten Hälfte des XVII. Jahrhunderts in England durch Glisson. Daher stammt auch der Name „Englische Krankheit". Aber sicher ist die Zunahme in den letzten Jahrzehnten, in der Zeit des Anwachsens der Grossstädte, in der Zeit der Industrialisierung der Kulturstaaten. Es ist auch sehr wahrscheinlich, dass in den Gegenden des bäuerlichen Ackerbaues die Rachitis geringer ist als in den Grossstädten. Einerseits beschuldigt man unhygienische Wohnungsverhältnisse, anderseits sprechen aber manche Anzeichen dafür, als ob man mit der Zeit dazu kommen sollte, ganz bestimmte Veränderungen in der allgemeinen Ernährungsweise als Ursache der zunehmenden Verbreitung zu beschuldigen. Schon im Jahre 1904 habe ich in einer Arbeit über die Zunahme der Zahnkaries im Freiwaldauer Bezirke („Oesterreichische Zeitschrift für Stomatologie" 1904, 4. Heft) darauf hingewiesen, dass sich hier der gleichzeitige Uebergang von der einfachen ländlichen Kost (Milch und Milchprodukte, Korn- und Haferbrot im altbackenen Zustande, in welchem vielleicht die Vitalität der Gärungserreger geringer war, bei möglichst geringem Verbrauche von Zucker, Weissbrot, chemischen Gewürzen, Kaffee usw.) zu der recht unzweckmässigen sogenannten städtischen Kost eine Zunahme der Rachitis und eine Verschlechterung der Zahnsubstanz feststellen lasse.

Digitized by Google

In dieser Hinsicht ist auch auf die Arbeiten von Prof. C. Röse hinzuweisen. Zwar gehen die Ansichten in mancher Beziehung noch auseinander, aber es scheint sich schon jetzt herauszustellen, dass der Wechsel der Ernährungsweise viele Schädlichkeiten im Gefolge hatte.

Ueber die genauen Vorgänge der Assimilation von Nahrungsstoffen, besonders über die Unterscheidung von günstigen und ungünstigen Verdauungsfermenten[1] sind wir, wie

[1] Der Gedanke ist hierbei, dass sich im Verdauungstrakte ähnliche biochemische Vorgänge abspielen dürften, wie sie die heutige Wissenschaft für die Nahrungsaufnahme der Pflanzen aus dem Boden ableitet. Wie hier die saprophilen Bakterien aus den hochzusammengesetzten organischen Verbindungen einfachere für die Aufnahme durch die höheren Pflanzen geeignete machen, so dürfte eine Mitwirkung ähnlicher Bakterien in einzelnen Teilen des menschlichen Verdauungstraktes anzunehmen sein. Damit aber das Wechselverhältnis zwischen den Bakterien und höheren Pflanzen ein gedeihliches sei, muss der Humus geeignet und die Entwicklung der geeigneten Bodenbakterien gesichert sein. Ist letzteres nicht der Fall, so entwickeln sich die Kladosporiumpilze und ihre Verwandten, die den Boden für die meisten Pflanzen weniger geeignet machen, indem sie ihnen die günstigen Stoffe zum Teil vorenthalten. Nimmt man an, dass sich bei der Zersetzung der Nahrungsstoffe im menschlichen Verdauungsapparate ähnliche Vorgänge abspielen können, dass hier auch die günstigen Bakterien durch ungünstige abgelöst werden können, so kann man sich leicht ableiten, dass in dem einen Falle die gleichen Nahrungswerte zur reichlichen Ernährung ausreichen, im anderen Falle aber nicht. Man würde auch ganz leicht herausfinden, dass die gleichen chemischen Nahrungswerte in der einen Form die uns günstigen Verdauungsbakterien gedeihen liessen und so uns zusagen würden, dass sie aber in der anderen Form ein besserer Nährboden für uns nicht günstige Fermente sind, so dass durch die Form der gleichen chemischen Werte unsere Ernährung beeinflusst werden kann. Die Vorgänge können nicht ganz einfach sein, weil sich das Zusammenspiel zwischen den chemischen Verbindungen der Nahrungsstoffe, ihrer Spaltung durch die guten oder bösen Bakterien und die Aufnahme der Zersetzungsprodukte durch die Darmzotten (den Pflanzenwurzeln vergleichbar) während der Bewegung des Verdauungstraktes und seines Inhaltes abspielt, also noch schwieriger zu erforschen und zu verstehen ist, als die Biochemie des Bodens und der Pflanzen. Aber man kann nicht wissen, ob nicht eine solche ansprechende Hypothese zum Verständnis des Ernährungsvorganges und seiner Störungen etwas beitragen kann. Für die Erklärung der Rachitis nicht nur, sondern auch einer grossen Zahl anderer Stoffwechselstörungen würde sie vollständig ausreichen, wenn sie — ihre Bestätigung finden würde. Sie gäbe uns auch die genauere Wertung der Funktion des Magens als vor-

Digitized by Google

gesagt, ohne Kenntnis. Wir haben ja heute schon eine Reihe paradoxer Erscheinungen kennen gelernt, wie etwa die Bekämpfung der Fettsucht durch reichliche Fettzufuhr und dergleichen. Es scheint aber, dass jede Einseitigkeit der Ernährungsweise dem Menschen schadet.

Anderseits dürfte es auch für den Verdauungsprozess nicht einmal gleichgiltig sein, welche Getreidesorten und in welchem Zustande man sie zu sich nimmt (Mais-Pellagra), ob als frisches oder altes Gebäck, ob gegoren oder nicht. Jedenfalls verdient diese Frage noch ein sorgfältiges Studium.

Wichtig ist für unseren Zweck die Rachitis deswegen, weil sie jene Ernährungsstörung ist, bei welcher auch bisher schon die Mitleidenschaft des knöchernen Skelettes erkannt worden ist, bei der man auch die Mitbeteiligung der Zähne nicht übersehen konnte. Die Veränderungen sind hier allerdings so grob in die Augen fallend, dass sie bemerkt werden mussten. Wir wissen daher schon, dass die periostalen und epiphysären Teile der Knochen breite, gefässreiche Wucherungsschichten aufweisen, die gegen den schon fertigen knöchernen Teil unverhältnismässig gross sind und dass die weitere Verkalkung unregelmässig und inselförmig auftritt. Da diese Störung in der Zeit stattfindet, in welcher sich die Milchzähne entwickeln sollen, so ist es selbstverständlich, dass auch die Ausbildung dieser leidet. In der weiteren Folge erstreckt sich die Schädigung auch auf die Anbildung der zweiten Zähne.

Es ist bekannt, dass die Rachitis zugleich eine Disposition zu Durchfällen und überhaupt zu Verdauungsstörungen schafft. So kommt es zu einer Gleichzeitigkeit mit dem erschwerten Zahndurchbruche. Der Volksmund hat auch von alters her eine Kausalität bestehen lassen. Bei rachitischen Kindern ist nun ein Zusammenhang in dem Sinne, dass beide

---

bereitenden Organes, sie gäbe uns die Aufklärung über soviele Misserfolge der medikamentösen Therapie. Anderseits gäbe sie uns aber die Möglichkeit, die biochemischen Verhältnisse des Magen-Darmkanals in wirklich wirksamer Weise zu beeinflussen in derselben praktischen Weise, wie dies ein rationeller Landwirt mit seinem Grundstücke tut.

Digitized by Google

Störungen auf der gemeinsamen Basis der Allgemeinerkrankung beruhen, nicht zu leugnen. Der praktische Arzt wird diesem Umstand des öfteren Rechnung tragen müssen. Bei nichtrachitischen Kindern scheint dagegen ein Zusammenhang nicht zu bestehen. Aber wieder sagt der Praktiker, dass sich eine Disposition, ja ein leichter Anfall von Rachitis nicht immer mit nur einiger Sicherheit feststellen oder ausschliessen lasse. Daraus dürfte sich der scheinbare Widerspruch erklären lassen, dass die allgemeine Beobachtung von einem Zusammentreffen beider Störungen berichtet, während die Wissenschaft einen ursächlichen Zusammenhang gerne generaliter leugnet. (Siehe z. B. Dr. Parreidt in Leipzig: „Der Einfluss des Durchbruches der Milchzähne auf den Organismus des Kindes" in der „Deutschen Monatsschrift für Zahnheilkunde" 1906, Septemberheft.) Man kann hierbei auch noch weiteres anführen. Man weiss ja, dass der Druck auf die erkrankten Knochen bei rachitischen Kindern Schmerzgefühle auslöst. Das kann auch schon der Muskelzug bewirken. Nun können die Extremitäten allerdings ruhig gehalten werden, der Kiefer aber schon aus Gründen der Nahrungsaufnahme nicht; auch ist im Ruhezustande der Muskelzug auf den Kiefer ein aktiver. Denkt man sich nun in dem kranken Kiefer noch die Wachstumsreize der Zähne tätig, so dürfte es doch keine Simulation sein, wenn solche Kinder Zeichen von Mundirritation geben. Man muss sich wieder vor Augen halten, dass für uns die geringeren Grade der Rachitis nicht diagnostizierbar sind.

Es ist selbstverständlich und bekannt, dass durch die rachitische Erkrankung der Kiefer Formveränderungen dieser Knochen bedingt werden, welche nicht nur für die Stellung der Milchzähne, sondern auch für die Wachstumsrichtung der bleibenden Zähne, für den zukünftigen Biss, massgebend sind. Es ist denkbar, dass solche Veränderungen unbeachtet auch dort eintreten können, wo sonstige manifeste Erscheinungen oder Ueberbleibsel der Rachitis fehlen. Fleischmann studierte zuerst eingehend diese Veränderungen und führte sie auf den Zug der Muskulatur, auf den krankhaft biegsamen Knochen zurück.

Digitized by Google

Der Vollständigkeit halber ist anzuführen, dass die Rachitis die erste Dentition bis in das dritte Lebensjahr verschieben kann, dass die Zähne unregelmässig, verspätet, an falschen Stellen durchbrechen können und endlich, dass sie gerne frühzeitig kariös und wackelig werden. Es wird bei dieser Krankheit wohl kaum bestritten werden, dass es die abnorme Weichheit des Dentins bei schlechter Schmelzverteilung ist, die das Fortschreiten der Karies begünstigt.

Nach Eichhorst („Handbuch der spez. Pathologie und Therapie", 4. Bd, S. 171) dürfte Kalkarmut der Nahrung für die meisten Fälle am wenigsten in Betracht kommen, denn Frauen- wie Tiermilch enthält genügend grosse Mengen von Kalksalzen zur Knochenbildung. Anderseits liegen Angaben über den experimentellen Beweis vor, dass man bei Tieren durch absichtliche Entziehung von Kalksalzen rachitische Knochenveränderungen erzeugt habe. Das ist aber nicht ohne Widerspruch geblieben. Indes liegt es nahe, einer zu geringen Kalkzufuhr den Wert einer sehr bedeutsamen Begünstigung der Rachitis zuzuschreiben.

Bis die ganze Angelegenheit geklärt ist, muss sich wohl der Praktiker damit begnügen, dass die Rachitis die Substanz der Knochen und Zähne schädigt und dass als hervorstechende Erscheinung die Ablagerung einer normalen Menge von Kalksalzen nicht erreicht wird. Am wahrscheinlichsten erscheint es wohl, dass dies nicht das einzige für uns wichtige Merkmal ist, sondern dass im allgemeinen alle festen Bestandteile vermindert, die weichen und flüssigen vermehrt sind, so dass eine meist unregelmässige Lockerung des Gefüges das Ergebnis ist, dass also die Inseln das Normale, die dazwischen liegenden Teile das Abnormale sind.

Nun bleibt der Skelettknochen als dauernder Teil des Organismus an der weiteren Besserung der Ernährung mitbeteiligt und er kann ganz gewiss eine Art Ausheilung in dem Sinne erfahren, dass sein Gewebe allmählich dichter wird und zur normalen Festigkeit gelangt. So einfach liegen die Verhältnisse bei den Zähnen nicht. Denn die Milchzähne sind zur Ausstossung bestimmt, die bleibenden Zähne treten an ihre

Digitized by Google

Stelle und sie haben einen Teil, den Schmelz, der nach dem Durchbruche der Zähne ein Weiterwachstum nicht mehr erfährt. Damit soll aber die Frage, ob der vorhandene Schmelz später nicht auch noch an Festigkeit zunehmen kann, keineswegs kurzerhand verneint werden. Es soll nur gesagt werden, dass das Fehlen des Schmelzes an einzelnen Stellen vom Organismus nicht mehr ausgebessert wird. Dagegen sind die Zahnwurzeln und das gesamte Dentin der bleibenden Zähne ganz wohl in der Lage, eine spätere Korrektur in bezug auf Festigkeit und Grösse zu erfahren. Darauf deutet es hin, dass wir sehr oft bei der Extraktion rachitischer Zähne mit elender Krone schöne, kräftige Wurzeln vorfinden.

Indes kommen wir bei der Besprechung dieses Vorkommnisses schon in jenen Abschnitt des Wachstums, den man als adoleszentes Lebensalter bezeichnen kann. Als spezifische Krankheit dieses Alters bei Mädchen wird die Chlorose bezeichnet. Es hat auch nicht an Stimmen gefehlt, die diese Krankheit keineswegs auf das weibliche Geschlecht beschränken wollen, die vielmehr auch männliche Individuen „von weiblichem Körperbau und oft auch mit weiblicher Beschäftigung, z. B. Schneider" daran partizipieren lassen.

Soweit es die Beteiligung des knöchernen Skelettes, wobei immer die Zähne mitzurechnen sind, betrifft, ist es wohl sicher, dass in diesen Lebensjahren eine Schädigung der Ernährung bei beiden Geschlechtern in gleicher Weise möglich ist, dass sie aber bei Knaben weniger in den Vordergrund tritt und dann einfach als Anämie registriert wird. Der Name tut auch hier wirklich nicht viel zur Sache.

Ueber die Beteiligung der Knochen an den Ernährungsstörungen dieser Entwicklungsperiode wissen wir nicht viel. Natürlich müssen die Weichteile des menschlichen Körpers bei allgemeinen Ernährungsstörungen zuerst benachteiligt werden, weil ihr Stoffwechsel ein lebhafterer ist. Aber bei einiger Dauer einer solchen Störung muss auch die Ernährung der Knochen leiden und es ist nicht richtig, die Ermüdungserscheinungen, die rheumatoiden Erscheinungen in den Beinen, der Wirbelsäule usw. lediglich auf Schmerzen in den Muskeln

Digitized by Google

zurückzuführen. Da das Periost eigene Empfindungsnerven führt, so ist die Möglichkeit gegeben, dass von hier aus Unlustempfindungen weitergeleitet werden. Man könnte sogar vermuten, dass die Muskeln weniger in der Lage sind, Schmerzempfindungen zu produzieren und weiterzugeben als das Periost.

Anatomische Befunde darüber, wie weit das Knochensystem bei länger dauernden Ernährungsstörungen leidet, scheinen nicht sehr in den Vordergrund getreten zu sein und man muss sich mehr auf die klinischen Erscheinungen beschränken. In Heft 3 der „Oesterreichischen Zeitschrift für Stomatologie" 1907 habe ich auf den notwendigen Zusammenhang hingewiesen.[1] Bei der Chlorose deuten insbesondere die Erscheinungen der raschen Ermüdung bei geringen Anstrengungen, die Schmerzen in den Beinen und der Wirbelsäule darauf hin. Am Zahnbeine habe ich bis jetzt in einer ganzen Reihe von Fällen eine abnorme Weichheit und eine Neigung zu raschem Fortschreiten der Karies feststellen können, seit ich der Angelegenheit meine Aufmerksamkeit zugewendet habe. Eichhorst führt allerdings (ibid. S. 39) die Unlust zu körperlicher Arbeit und ähnliche Beschwerden auf die dürftige Ernährung der Muskeln allein zurück. Aber nur eine Mitbeteiligung ist anzunehmen.

Wenn wir demnach vom klinischen Standpunkt aus eine Beteiligung oder Mitleidenschaft des Knochensystems an den subjektiven Beschwerden postulieren müssen, so ist das gewiss nicht ungerechtfertigt. Aber auch irreguläre Zahnstellungen können zum Teile dadurch bedingt sein. Sie können allerdings auch auf einer früheren rachitischen Erkrankung des Kiefers und der in Anbildung begriffenen Zähne beruhen. Aber auch dort, wo Zeichen der früheren Erkrankung fehlen, können im adoleszenten Alter Erscheinungen einer ungewöhnlichen Weichheit des Knochens zu Unregelmässigkeiten der Zahnstellung führen. Wenn Fleischmann z. B. recht hat,

[1] Ueber Beziehungen zwischen allgemeiner Unterernährung und der Festigkeit des Dentins.

Digitized by Google

dass der Muskelzug am weichen Unterkiefer bei Rachitis eine unvollkommene Inversion des Alveolarfortsatzes nach innen bewirkt, so ist das gleiche in verringertem Massstabe auch für spätere Störungen am Unterkiefer anzunehmen, was genügen kann, um die bekannte Dreieckstellung der Prämolaren mit dem Caninus zu erzeugen. Ueberhaupt wäre ein solches Durcheinander der Alveolenrichtungen, wie man es mitunter sieht, nicht recht denkbar, wenn man nicht die Möglichkeit einer Verschiebung und Verengerung des Raumes während des Wachstumes annimmt. Man kann den Kiefer hierbei nicht als etwas Gegebenes, Starres annehmen, in welchem die Zähne allein den beweglichen und nachgiebigen Teil vorstellen,

In Wirklichkeit wächst der Kiefer, dehnt sich und gibt nach während der ganzen Zeit, während die Ausbildung der bleibenden Zähne geschieht. Ist von früher schon eine Deformation vorhanden, so ist eine weitere Störung natürlich um so leichter.

Die Parallele dazu finden wir in demselben Alter an anderen Teilen des Skelettes. Man braucht sich nur an die Ausbildung der X-Beine, der Plattfüsse, der Wirbelsäulenverkrümmungen, der schiefen Schultern und dergleichen mehr erinnern.

Man wird sich auch nicht mehr verwundern dürfen, dass gerade im adoleszenten Alter die Zahnkaries oft so furchtbar schnelle Fortschritte macht. Aeussere Bedingungen können darauf hemmend oder fördernd einwirken, aber es ist wohl sicher, dass ein weiches, nicht genügend ernährtes, ein lockeres Zahnbein[1] allen Schädigungen leichter unterliegt als ein festes.

[1] Während des Druckes las ich in einer Abhandlung Dr. Lartschneiders „Bericht über eine grössere Anzahl von Silikatfüllungen“ (Oesterr.-ungar. Vierteljahrsschrift für Zahnheilkunde, 1907, III, S. 414) über die Anämie: „Vielleicht bedingt sie eine Veränderung der Struktur der Zähne (Erweiterung der Dentinröhrchen auf Kosten des Dentins, grösserer Gehalt der Zähne an Gewebssäften, Schwankungen im Blutdruck, Tanzers interdentärer Blutdruck) oder trophoneurotische Störungen etc.?“ Das ist eine sehr wertvolle Bestätigung meiner Ansichten in dem oben zitierten Aufsatze.

Digitized by Google

Es ist nicht notwendig, dass man diese Ernährungsstörungen der Knochensubstanz und des Zahnbeines im Entwicklungsalter als eine Krankheit sui generis auffasst, aber es ist notwendig, dass sich die allgemeine Aufmerksamkeit diesen Erscheinungen zuwende. Hier kann eine fortgesetzte Aufmerksamkeit für die Zukunft des Gebisses entscheidend werden.

B. Das mittlere Lebensalter (Vollreife).

Von den länger dauernden Krankheiten, die uns hier interessieren, kommen zunächst zwei ganz besonders in Betracht, das ist die Osteomalacie und der Skorbut. Weiterhin sind noch Leukämie, Anämie, Fettsucht, Gicht und Diabetes zu berücksichtigen. Mit den akuten und chronischen Erkrankungen, welche sonst noch Stoffwechselstörungen im Knochensysteme hervorzurufen imstande sind, wollen wir uns erst zum Schlusse beschäftigen.

Der Skorbut und die Osteomalacie geben uns eine schöne Illustration für die Begrenzung unseres Wissens. Die erstere Krankheit ist uns in ihren Ursachen recht wohl bekannt, wir wissen aber nicht allzuviel von dem Zustande der Knochensubstanz, die letztere hat schon reichlich zu anatomischen und chemischen Untersuchungen des Skelettes geführt, über ihre eigentlichen Ursachen wissen wir fast nichts. Und bei beiden Krankheiten haben wir kaum eine Angabe darüber, ob das Zahnbein verändert wird oder nicht. Unsere Aufgabe ist demnach hier insoweit beschränkt, dass wir aus dem vorhandenen Wissen notdürftige Schlüsse ziehen können.

Schlechte hygienische und Ernährungsverhältnisse sind hier ebenso die allgemeinen Ursachen, wie sie es bei den die Knochensubstanz affizierenden Krankheiten des Wachstumsalters waren. Die Osteomalacie ist zumeist auf Frauen zur Zeit der Schwangerschaft oder des Wochenbettes beschränkt, seltener befällt sie Frauen zu anderen Zeiten, noch seltener Männer. Im Gegensatze zur Rachitis handelt es sich hier um ein Weichwerden des schon fest ausgebildeten Knochens. Die puerperale Form beginnt bezeichnenderweise zuerst an den Knochen des Beckens. Ihre Häufigkeit ist im

Digitized by Google

allgemeinen wohl sehr unterschätzt worden. Ich habe im Laufe einer wenige Jahre dauernden Tätigkeit als praktischer Arzt in der hiesigen Gegend drei Fälle zu behandeln gehabt.

Es ist schwer, aus den verschiedenen Angaben eine eigene Ansicht über die Veränderung der Knochenstruktur zu gewinnen. Die einen (Rindfleisch) schreiben der Kohlensäure des Blutes, irgend vorhandener Milchsäure einen kalkauflösenden Einfluss zu, andere (Langendorff und Mommsen) halten die osteomalacischen Prozesse für komplizierter, sie fanden in der Grundsubstanz des Knochens eine unvollständige Ausbildung von Lamellensystemen, Längsstreifung und fibrilläre Bildungen und an solchen Stellen oft Sharpeysche Fasern. Cohnheim basierte darauf die Ansicht, dass die kalklosen Stellen eine Apposition krankhaften Knochengewebes seien. (Eichhorst, Bd. IV, S. 175 u. f.) Lossen (Hueter-Lossen, „Chirurgie", Bd. I, S. 203) hält aber Cohnheims Meinung für falsch und den Vorgang für eine förmliche Entkalkung des Knochengewebes. Es ist aber merkwürdig, dass Angaben über histologische Untersuchungen der Zähne fehlen. Eichhorst führt wohl (ibid. S. 174) an: „Stets bleiben die Zähne frei, obschon sie kariös werden und ausfallen können." Das scheint aber in sich einen Widerspruch zu enthalten, denn jedenfalls soll es nicht besagen, dass die Osteomalacie keinen Schutz gegen Zahnkaries bietet, sondern eher, dass sie der Karies Vorschub leistet. Hier an den Zähnen wäre die Möglichkeit gegeben, nach zufälligen Extraktionen solcher Zähne, die bei lebender Pulpa einen guten Stoffwechsel wenigstens in den Wurzeln darbieten, in vita den Krankheitsprozess zu verfolgen. Denn dass sich hier wirklich nichts zeigen sollte, das ist nicht zu erwarten.

Die rheumatoiden Schmerzen in den Knochen, sei es Becken oder Wirbelsäule, sind beweisend für das, was wir bei der Rachitis sagten. Denn wenn der abnorm weiche Knochen, beziehungsweise sein Periost den Erwachsenen schmerzt, warum soll es beim Kinde anders sein?

Bezeichnend ist es, dass auch bei Osteomalacie Heilung möglich ist und dass man im Verlaufe des Leidens öfter

Digitized by Google

Remissionen und Exazerbationen gesehen hat. Das ist wieder zustimmend zu der Meinung, die Verfasser früher in dem Aufsatze „Ueber die Beziehungen zwischen allgemeiner Unterernährung und der Beschaffenheit des Dentins" (l. c.) niederlegte. Dort wurde als wahrscheinlich hingestellt, dass im Zahnbeine solche Erweichungen und späteres Festerwerden möglich sei. Hier haben wir den Nachweis gegeben, dass im bereits ausgebildeten, festen Knochengewebe ebensolches möglich ist. Und von einem zum andern ist nicht einmal ein Schritt.

Ueber das weitere, die Verletzungen, das schlechtere Heilen, die Deformation der Skeletteile ist hier nur soweit zu sprechen, als es unter Umständen als Hinweis für das Verhalten der Zähne dienen kann.

Bei dem Skorbut gehören die Veränderungen am Zahnfleisch zu den bekanntesten und meist auch ersten Erscheinungen, sie können aber auch mitunter fehlen. Eichhorst gibt an (ibid. S. 69), dass die Erkrankung meist an der Vorderfläche der Schneidezähne beginnt und sich dann nach innen und auch seitlich gegen die Backenzähne ausbreitet. Fehlen Zähne, so bleiben an diesen Stellen Veränderungen aus, doch kriechen sie an Wurzelstümpfen weiter. Bei zahnlosen Greisen und Kindern vermisst man die Zahnfleischentzündung. Wo sie vorhanden ist, werden die Veränderungen gegen die freie Schleimhaut zu immer geringer. Lippen- und Wangenschleimhaut bleiben frei.

Die Steigerung der Zahnfleischerkrankung geht dahin, dass „die Zähne in ihren Alveolen locker werden und unversehrt oder kariös ausfallen". Parallel dazu steht die Nekrotisierung und der Zerfall einzelner Zahnfleischpartien.

Die Unversehrtheit des zahnlosen Kiefers lässt vermuten, dass die Beteiligung des Zahnfleisches und Periostes doch nicht bloss auf traumatische Einflüsse zurückzuführen ist, wie man anzunehmen geneigt ist. Wenn man andere Organe in Betracht zieht, die beim Skorbut in ähnlicher Weise erkranken, so kommen andere Möglichkeiten in den Gesichtskreis. So sieht man, dass Hautblutungen sehr häufig ihren Ausgangspunkt um die Haarfollikel nehmen (Blutversorgung derselben), weiterhin,

Digitized by Google

dass ähnliche Veränderungen wie am Kiefer an anderen Endorganen eintreten, z. B. an und um die Nägel (Onychia et Paronychia scorbutica) und man kann sich dann schwer des Gedankens entschlagen, dass eben die Art der Vaskularisation einen wesentlichen Einfluss haben mag. Dazu kommen noch die allerdings selteneren Beobachtungen von subperiostalen Blutungen an verschiedenen Knochen, am häufigsten an der vorderen Fläche der Tibia, aber auch an Scapula, Unterkiefer und hartem Gaumen. Häufig mögen aber solche Blutungen, zumal an den tiefer in den Weichteilen verborgenen Knochen, der Beobachtung entgangen sein. Eichhorst erwähnt (ibid. S. 74), dass unter subperiostalen Blutungen die oberflächlichen Knochenschichten mitunter gerötet und selbst nekrotisch erscheinen. „In manchen Fällen will man Erweichung eines vorhandenen Kallus oder bei frischer Knochenfraktur das Ausbleiben einer soliden Kallusbildung gefunden haben. Am Knochenmark hat Uskow lymphoide Umwandlung beschrieben."

Diese Angaben sind für den Stomatologen von ganz besonderer Wichtigkeit, weil sie direkt darauf hinweisen, dass einerseits das Periost unmittelbar mitleidet und dass auch Ernährungsstörungen des Knochens eintreten können. Das lässt die Vermutung gerechtfertigt erscheinen, dass die Lockerung der Zähne und ihr Ausfallen ebenso auf einer direkten Beteiligung des Periostes, auf einer Zirkulationsstörung in demselben beruhe.

Demjenigen, der sich für die Aetiologie der Pyorrhoea alveolaris interessiert, mag insoferne eine Aehnlichkeit zwischen dieser und der skorbutischen Krankheit sichtlich scheinen, als ob die letztere eine mehr foudroyante, die Pyorrhoea non traumatica eine mehr chronische Form vorstellen könnte. Wie dann der Skorbut auf Ernährungsstörungen beruhend akute Pyorrhoe erzeugt, so müssten andere, mehr chronische, allgemeine Stoffwechselstörungen die chronische Pyorrhoe bewirken können. Es sei besonders hervorgehoben, dass wir bei den verschiedensten Stoffwechselstörungen, z. B. Gicht, Diabetes, die Fehlerquelle nicht kennen. Wir kennen nicht den Kausalnexus zwischen Gicht und Harnsäure-

Digitized by Google

ausscheidung, zwischen Diabetes und Zuckerausscheidung. Das Auftreten dieser Stoffe in vermehrter und freier Form kann das Symptom einer latenten, vielleicht noch schwereren Läsion des Stoffwechsels sein, es kann auch der Stoffwechsel bloss in bezug auf die Versorgung der diese Stoffe bildenden Materialien versagen. Sicheres wissen wir nicht. Ein gewisser Nihilismus ist da wohl am Platze.

Selbstverständlich soll auch beim Skorbut die Mitwirkung traumatischer Einflüsse nicht geleugnet werden. Aber es unterliegt keinem Zweifel, dass die Endorgane, bei welchen die Blutversorgung, mit dieser der Stoffwechsel, am leichtesten gestört werden kann, auch am öftersten beteiligt sind. Und dazu gehört jedenfalls das Periost an Knochen und Zähnen. Uskow und später Swiderski beschrieben ja auch an den Kapillaren und kleinen Arterien des Zahnfleisches Quellung der Endothelien, so dass es zur Berührung gegenüberliegender Zellen, zu Verschluss der Gefässe und Hervorbuckelung nach aussen gekommen war.

Auch die anderen Allgemeinerkrankungen, welche den Stoffwechsel auf längere Zeit beeinträchtigen, bleiben nicht ohne Einfluss auf die Ernährung des Knochengerüstes samt der Bezahnung. Jedoch ist bei der Erörterung immer vorweg zu betonen, dass der Stoffwechsel in den Zähnen wahrscheinlich ein langsamerer ist als in den anderen Knochen, so dass eine manifeste Beeinträchtigung der ersteren meist später eintreten dürfte. Immerhin sei auf die frühere Arbeit des Verfassers „Ueber die Beziehungen zwischen allgemeiner Unterernährung und der Festigkeit des Dentins“ (l. c.) verwiesen, wo einige Fälle darauf hinzuweisen scheinen. Seither sind wieder zwei Fälle zugewachsen, bei denen ein früher festeres Zahnbein unter dem Einflusse der Unterernährung zu einem weicheren, weniger widerstandsfähigen geworden ist.

Es ist wohl zu bedauern, dass über die Herabsetzung der Ernährung in den Knochen und im Zahnbeine keine anatomischen Befunde vorliegen. Man muss sich dann eben auf die klinischen Erscheinungen beschränken.

Digitized by Google

Das gilt aber nicht für solche Krankheiten, bei denen das Knochenmark Veränderungen aufweist, wie bei der Leukämie (Virchow) oder Leukocythämie (Bennet). Hier sagt uns der anatomische Befund (Eichhorst, Bd. IV, S. 15), dass die Knochensubstanz rarefiziert erscheint. In einem Falle beobachtete Heuck allerdings Osteosklerose. Bockedahl und Landwehr bestimmten in 20 Gramm Knochensubstanz 0.131 Peptone. Untersuchungen der Zahnsubstanz aber fehlen. Man kann auch wohl die Funktionen der Zahnpulpa nur wenig mit jener des Knochenmarkes vergleichen. Aber ausgeschlossen sind destruktive Veränderungen des Zahnbeines deswegen nicht. (Dem Stomatologen ist diese Krankheit schon wegen des Umstandes interessant, dass die Neigung zu Blutungen bei Leukämischen schon zu Todesfällen nach Zahnextraktionen geführt hat [Chapelle]. Spontane heftige Blutungen am Zahnfleische kennt man bei der Werlhofischen Blutfleckenkrankheit.)

Die progressive perniziöse Anämie scheint das Knochensystem direkt in Mitleidenschaft zu ziehen, obwohl die häufigen Veränderungen im Knochenmarke (Eichhorst, ibid. S. 33 u. f.) als sekundär und anämischer Natur gedeutet werden. Betrachtet man aber die klinischen Erscheinungen, so ist es doch auffallend, dass sich manchmal einzelne Knochen druckempfindlich zeigen. Angaben über Sternalschmerzen (Müller) und Tibialschmerzen (Finny) liegen vor. Dass diese von der Fortleitung des Druckes auf das Knocheninnere herrühren sollten, klänge unwahrscheinlich. Von Untersuchungen der Knochensubstanz liegen keine Berichte vor. Dass das gleiche auch für das Zahnbein gilt, ist bei der Jugend der stomatologischen Wissenschaft nicht verwunderlich. Die allgemeine Unterernährung infolge der Veränderungen des Blutes kann aber bei der Dauer der Krankheit gewiss nicht ohne nachteiligen Einfluss auf die Ernährung des Knochensystems samt der Bezahnung bleiben. Für diese Annahme ist ja wohl die Tatsache des Stoffwechsels in diesem Systeme eine vollwertige Begründung.

Wir sind überhaupt genötigt, aus den klinischen Bildern der Stoffwechselkrankheiten uns jene Züge herauszusuchen,

Digitized by Google

welche auf die Beteiligung oder Nichtbeteiligung des Knochensystems hindeuten. Man findet da leicht die eine oder andere bisher kaum beachtete Beziehung. Direkte Untersuchungen zu stomatologischen Zwecken fehlen ganz und doch scheint das eine sehr notwendige und dankenswerte Aufgabe zu sein.

Wenn man bei der Fettsucht (Polysarcia) angegeben findet, dass eine Neigung zu arteriosklerotischen Veränderungen bestehe, so ist es wohl möglich, dass Periost und Periodontium darunter leiden. Ist aber die Vaskularisation geschwächt, so ist es denkbar, dass schon die normale Inanspruchnahme der Zähne einen traumatischen Effekt auf das Periodontium bedeuten und so für die Alveolarpyorrhoe begünstigend sein kann.

In dem Abschnitte über Arthritis urica fällt uns von vorneherein auf, dass man die eine Form direkt als Knochengicht bezeichnet. Subperiostale Gichtknoten kommen nicht so selten vor, auch im Knochenmark sind gichtische Ablagerungen beschrieben worden. Virchow beschrieb isolierte Urateinlagerungen in der Spongiosa der Phalangen, wie sie auch schon früher beobachtet worden waren. Garrod erwähnt an den Knochen Verfettung, d. h. Neigung der Knochen zur Brüchigkeit infolge der Bildung von mit Fettmassen erfüllten Hohlräumen.

Marchand und Lehmann untersuchten auch die chemische Beschaffenheit der Knochensubstanz. Sie fanden keine Harnsäure, aber Armut an erdigen Substanzen und Fett.

Ueber die Beschaffenheit des Zahnbeines fehlen auch hier vollständig alle Angaben. Mir selbst ist aber mehrfach aufgefallen und ich kann die betreffenden Patienten namentlich aufführen, dass bei solchen Leuten, die wegen Gicht in Pistyan, Trentschin, Baden, Römerbad waren oder sonst über gichtische Erscheinungen klagten, die Zahnhälse gerne blosslagen, besonders an den Molaren oft bis zur Gabelung der Wurzeln, dass die Zähne aber trotzdem in den Kiefern fast ankylotisch festsassen und dass sie infolge geringer Elastizität gerne frakturierten. Solche Beobachtungen lassen einem die Möglichkeit ursächlicher Beziehungen nicht von der Hand weisen. Der Verdacht auf Begünstigung der Pyorrhoea alveolaris liegt nahe,

Digitized by Google

darüber aber Angaben halbwegs sicherer Art zu machen, bin ich noch nicht in der Lage.

Gehen wir auf den Diabetes mellitus über, so finden wir hierbei eine vermehrte Ausfuhr von Kalk und Alkalien. Die in stomatologischer Hinsicht interessante saure Reaktion der Mundflüssigkeit wird bei dieser Krankheit auf die vermehrte Bildung von Milchsäure (Zuckerzersetzung) zurückgeführt. Da ist es auch nicht verwunderlich, dass solche Patienten über eine rapide Karies der Zähne zu klagen haben. Bezöge man den letzteren Umstand lediglich auf die Milchsäure im Speichel, so würde er nicht viel mehr zu bedeuten haben, als die rapide Karies bei Zuckerbäckern. Da finden wir aber noch die Klagen über eine spontane Lockerung, ja über das Ausfallen der Zähne. Das lässt sich wohl nicht bloss auf eine wie immer geartete Veränderung des Mundspeichels zurückführen, sondern es deutet zwingend auf eine Störung in der Ernährung der Zahnhaut, des Periodontiums. Damit steht im Einklange, dass Diabetiker auch an anderen Organen Störungen in der Gewebsernährung aufweisen können, so an den Haarfollikeln (Furunkulose), den Endphalangen der Zehen und den ganzen Zehen (Spontangangrän), Abstossung der Nägel, Brand der Haut u. dgl. m. Auch das häufige Defluvium capillitii dürfte hierher zu rechnen sein.

Ganz auffallend ist hier die Aehnlichkeit der Erscheinungen mit jenen beim Skorbut. Während diese aber in einer mehr akuten Weise verlaufen, gehen die diabetischen Prozesse langsamer, man möchte fast sagen chronisch einher. Es lässt sich hier wie dort ganz wohl die Vermutung aussprechen, dass die Funktion der kleinsten Gefässe besonders an den disponierten Stellen durch die veränderte Beschaffenheit des Blutes leicht beeinträchtigt werden kann.

Dass auch der Stoffwechsel im Zahnbeine (natürlich auch in der allgemeinen Knochensubstanz) leiden muss, ist wohl selbstverständlich. Indes liegt hier eine andere Möglichkeit vor, die angedeutet werden muss, das ist die Möglichkeit, dass es im Zahnbeine zu einer zeitweiligen oder dauernden Sistierung des Stoffwechsels einer Art von Devitalisation des Zahnes kommen könnte. In diesem Falle träte dann keine Minder-

Digitized by Google

ernährung des Zahnbeines ein, sondern ein Stillestehen in dem jeweiligen Ernährungszustande. Ob in dem Einzelfalle diese oder die andere Art der Störung statthat, müsste dann immer erst festgestellt werden. Das will aber nicht mehr sein als eine vage Vermutung, die sich aus dem Ueberblicke über das klinische Gesamtbild ergibt.

Nun wissen wir gerade über den Diabetes mellitus, dass die Zuckerausscheidung erst bei einer gewissen Grösse der Stoffwechselstörung einsetzt. Ein Marienbader Arzt veröffentlichte z. B. vor einigen Jahren eine sehr interessante, mir derzeit nicht vorliegende Publikation, in welcher er nachwies, dass bei manchen Patienten der Eintritt der Zuckerausscheidung von dem Erreichen eines gewissen Körpergewichtes abhängig ist und mit dem Herabgehen unter dieses Gewicht wieder aufhört.

Wir wissen aber auch, dass es viele Stoffwechselstörungen gibt, die weder durch die manifeste Produktion von Zucker in den Kreis des Diabetes, noch etwa durch die Produktion von Harnsäure in den Kreis der Gicht notwendig einzureihen sind, die auch sonst keinen Anhaltspunkt geben, sie gerade in ein bestimmtes Krankheitsbild einzureihen. Vielleicht erreichen sie nicht die notwendige Höhe in der Stoffwechselstörung. Es liegt aber auf der Hand, dass auch bei ihnen eine Lockerung der Zähne, eine Schädigung des Periodonts, eine echte Pyorrhoe möglich ist. Und es ist gewiss nicht zu weit ausgegriffen, wenn man denkt, dass spätere Stomatologen jeden Pyorrhoiker dem Internisten zur Behebung der Krankheitsursachen zusenden würden, während sie selbst die symptomatische Behandlung im Munde durchführten.

Wollte man auf jedes Krankheitsbild näher eingehen, so würde man eine ganze Menge interessanter Beziehungen und Ausblicke gewinnen. Wir wollen uns aber nicht zu sehr in die Details verlieren, daher auch von einem genauen Eingehen in die anatomischen Befunde absehen, obwohl sie, wie z. B. die hyaline Degeneration in den Henleschen Schleifen Anregungen geben können. Wir haben aber heute bloss die Aufgabe, eine allgemeine Uebersicht über jene Störungen des gesamten Stoffwechsels zu bieten, bei denen eine Mitbeteiligung

Digitized by Google

des Knochensystems samt Zähnen zu erwarten ist. Auf der einen Seite bezwecken wir damit, die Aufmerksamkeit der Internisten und Pathologen auf die Frage dieser bisher viel zu gering angeschlagenen Mitbeteiligung zu lenken, auf der andern Seite wollen wir den innigen und vielseitigen Zusammenhang der Stomatologie mit der Gesamtmedizin plastisch und eindringlich vorzeigen. Denn noch immer gibt es eine Menge Leute, welche eingehende medizinische Kenntnisse bei der Zahnbehandlung ebenso für überflüssig halten, wie bei der sogenannten Naturheilkunde. Der Effekt ist auch der gleiche. Wie letztere weder natürlich ist, noch mit der Heilkunde ernstlich etwas zu tun hat (damit sind selbstverständlich nicht die physikalischen Behandlungsmethoden, sondern die Kurpfuschereien gemeint), so sehen wir auch bei der Zahnbehandlung eine Menge ganz Unkundiger mit ganz verdrehten Anschauungen am Werke. Das ist aber nicht unsere Schuld.

Wenn wir das Heer der Infektionskrankheiten übersehen, so ist für uns in erster Linie die Dauer der Krankheit massgebend. Eine Läsion des Knochensystems findet ganz bestimmt auch bei heftig einsetzenden akuten Fieberkrankheiten statt; es geht nicht an, die Schmerzen in den Gliedern, besonders den Beinen, nur auf die Weichteile zu beziehen. Denn das Nachlassen der Schmerzen im Zustande der Bettruhe ist oft ganz auffallend. Die Liegestellung aber entlastet in erster Linie die Träger des Körpers, das knöcherne Skelett. Aber zwischen einer kurzen Beeinträchtigung, die nur wegen ihrer Heftigkeit und Schmerzhaftigkeit zur Wahrnehmung gelangt, und zwischen einer anhaltenden, weiter keine Empfindung verursachenden Ernährungsstörung, welche eine dauernde Schädigung des Gewebes in den Knochen hervorbringt, ist ein grosser Unterschied. Eines Beweises bedarf es wohl nicht, dass der Zeitfaktor hier die bedeutendste Rolle spielt.

Allerdings kann die stürmische akute Läsion eine nekrotisierende Wirkung auf die Vaskularisierung eines disponierten Bezirkes in einem Knochen mit den Folgeerscheinungen einer

Digitized by Google

Osteomyelitis bewirken, also auch dauernden Schaden setzen, aber der das gesamte System schädigende Prozess braucht Zeit. Am meisten Zeit scheint notwendig zu sein, um das Zahnbein in seiner Festigkeit herabzusetzen, was durch die grössere Langsamkeit des Stoffwechsels begründet ist.

Wir finden daher bei fieberhaften akuten Prozessen, wie Scharlach, Rubeola, Flecktyphus (fuligo), Erysipel (Zahnrose), Varizellen, Variolen (nekrotische Vorgänge), Typhus (fuligo bis Abszessbildungen, hier auch anderwärts, meist an der Tibia, Periostitiden) eine verschieden intensive Beteiligung der Weichteile des Mundes, aber Veränderungen in der Beschaffenheit des Zahnbeines sind wohl nur dann möglich, wenn lang dauernde Nachkrankheiten und Schwächezustände eine anhaltende Herabsetzung der gesamten Ernährung bedingen. Dasselbe gilt natürlich auch von der Anämie nach anderen Krankheiten, wie nach der Malaria. Hierher möchten wir auch die Schädigung des Zahnbeines durch die Schwangerschaft rechnen, die wir keineswegs als eine blosse Entkalkung auffassen können.

Dass bei chronischer Tuberkulose, soferne sie eine Minderernährung des Körpers herbeiführt, ebenfalls Knochen- und Zahnsubstanz leiden müssen, ergibt sich nach dem Gesagten von selbst. Allerdings scheint man bisher angenommen zu haben, dass die Herabsetzung des Körpergewichtes bloss einseitig auf das Konto der Weichteile zu setzen sei. Aber bei genauerem Hinsehen fehlt die Begründung bis auf den Umstand, dass eine Umfangsabnahme hier nicht leicht ersichtlich ist, während sie bei den Weichteilen direkt in die Augen fällt. Man müsste hier doch erst einmal das spezifische Gewicht etwa desselben Knochens von gleichen Dimensionen bei einem an Entkräftung zugrunde gegangenen und bei einem in voller Kraft etwa durch einen Unglücksfall getöteten Menschen vergleichen.

Die chronischen Krankheiten der Respirations- und Zirkulationsorgane, aller Teile des Verdauungs- und Harnapparates, der Nerven und des Gehirnes, soweit sie die Ernährung des Gesamtorganismus

Digitized by Google

beeinflussen, beeinträchtigen gewiss auch die Ernährung des Knochensystems. Ein gleiches gilt von Störungen, die durch Parasiten oder Neubildungen hervorgerufen werden.

Man kann von diesem Kapitel nicht einfach Abschied nehmen, ohne von der Myositis ossificans zu sprechen, bei welcher eine Knochenneubildung in den Muskeln stattfindet. Hier ist die Entstehung von Periost und von Ernährungskanälen für Blutgefässe nachgewiesen worden. Dass dies eine einfache Trophoneurose sei, wie Nikoladoni meinte, wird von anderer Seite (Eichhorst, Bd. III, S. 553) bestritten. Ueber Veränderungen in der Knochensubstanz, die uns hier am meisten interessieren, fehlen positive und negative Angaben.

Von den Osteomen wissen wir, dass sie in ihrer Struktur zwischen dem spongiösen Knochen und dem Elfenbein wechseln und dass sie von verkalktem Bindegewebe, welches sich fern von der Matrix das Periostes bildet, zu unterscheiden sind. Sie sind übrigens hier ohne weiteren Belang.

C. Die Periode des Niederganges, das Alter.

Senectus ipse est morbus. Wenn man die Beschaffenheit der Körpergewebe bei senilen Individuen und bei vollkräftigen Personen vergleicht, so scheint man geneigt, dem alten Spruche recht zu geben. Offenkundige und altbekannte Erscheinungen am Knochensysteme, wie auch — was ausdrücklich betont werden soll — an der Bezahnung besagen uns, dass sich der Zustand zu einem solchen gestaltet, welcher einiger Ruhe und Schonung bedarf. Da ist zumal die bekannte Sprödigkeit der Knochen, die leicht zu einem Bruche derselben führt. Es ist aber auch häufig eine Sprödigkeit der Zähne und des Kiefers, die der praktische Zahnarzt bei der Extraktion oft unliebsam bemerkt. Später schliessen sich die Erscheinungen des spontanen Ausfallens auch gesunder Zähne an.

Bevor wir indes zu dieser Erscheinung kommen, müssen wir jener Veränderungen gedenken, die sich an der Knochensubstanz vollziehen und die als Teil der gesamten Altersveränderungen einen physiologischen Vorgang darstellen. Die Verlangsamung des gesamten Blutkreislaufes und die Dis-

Digitized by Google

position zu Arteriosklerose bedingen eine minder gute Ernährung aller Organe, eine leichte Hemmung in ihren Funktionen, die z. B. beim Gehirn leicht vorteilhaft sein kann, indem sie Ueberstürzungen verhindert. Im Muskel schwindet dagegen langsam die Kontraktilität, der Knochen wird brüchiger. Das beruht auf einem Mangel an Elastizität und Festigkeit, bedingt durch den allmählichen Schwund der Spongiosabälkchen und derjenigen Schichten der Corticalis, welche der Markhöhle zunächst liegen. Vergrösserung der kleinen und grossen Markräume und ihre Ausfüllung mit gelbem, fettreichen Marke kennzeichnen makroskopisch diese sogenannte rarefizierende Ostitis, die Lipomasie des Knochens. Das ist der Altersschwund des Knochens. Dass die Ernährung eine schlechtere ist, bezeugen mehrere klinische Erscheinungen:

Lossen (Hueter-Lossen, „Chirurgie", I, 183) sagt, dass selbst das hohe Greisenalter dem kindlichen nur in der Schnelligkeit der Kallusbildung nachsteht und dass sich alle Fälle absoluter Insuffizienz auf allgemeine Ernährungsstörungen beziehen. Davon wird für das Greisenalter die allgemeine Karzinose namhaft gemacht. Akute Infektionsfieber sind für alle Lebensalter ungünstige Vorkommnisse bei der Kallusbildung, besonders aber für das Greisenalter. Es ist schon das eine wesentliche Beeinträchtigung des Heilungsvorganges, wenn er langsamer abläuft. Man kann dies als einen augenscheinlichen Beweis für die Verschlechterung des Verhältnisses gegenüber dem Mannesalter bezeichnen.

Dafür sprechen noch eine Menge anderer Anzeichen. Greifen wir nur die Alterskyphose heraus. In Hueter-Lossen („Chirurgie", II, 158) findet man allerdings wieder den Einfluss der Muskelatrophie, wodurch das Mass aktiver Streckung der Wirbelsäule vermindert wird, als Ursache sehr betont. Nach dieser Auffassung würde die aktive Tendenz zur Streckung der die Wirbelsäule krümmenden Schwerkraft entgegenwirken und ihre Verringerung sofort zur Beugung führen. Indes wird dabei angegeben, dass die zusammensinkenden Wirbel, deren Spongiosa geschwunden ist, weniger widerstehen, als in der Jugend und im Mannesalter. Das bedeutet aber wieder nicht mehr

Digitized by Google

und nicht weniger als eine geringere Leistungsfähigkeit der Knochen, die wir gerne als weit wichtiger und einflussreicher einschätzen, als es gewöhnlich geschieht.

Man muss nun bedenken, dass es einen Marasmus praecox gibt, der die Altersbeschwerden und damit die Beeinträchtigung der Knochen und Zähne schon früher eintreten lässt. Etwas analoges ist wohl auch die Osteopsathyrosis tabica und paralytica, die bei den geringfügigsten Anlässen zu ziemlich schmerzlosen Brüchen der Knochen (z. B. Zusammenbeissen zum Bruche des Unterkiefers) führen kann.

Nun kommt dazu, dass im höheren Lebensalter häufig die Funktionen der Verdauungs-, Zirkulations- usw. organe gestört sein können, ohne dass man direkt von einer speziellen Erkrankung sprechen kann. Es ist wohl selbstverständlich, dass in diesen Fällen die Gesamternährung und damit auch die Ernährung des Knochensystems bedeutend leiden muss.

Zwischen den Störungen an den Zähnen muss man insoferne eine Unterscheidung treffen, als dieselben sowohl das Periost als die Pulpa angehen können. Die Störungen der ersten Art sind die Ursache des Ausfallens der Zähne, sie verlaufen in einer klinischen Form, die der eigentlichen Alveolarpyorrhoe sehr ähnlich ist. Es ist auch gar nicht ausgeschlossen, dass die eigentliche Basis die gleiche, nämlich die Störung in der Vaskularisation ist. Die Veränderungen an der Pulpa gehen auf eine Atrophie derselben hinaus. Ein bemerkenswerter Unterschied der Pulpahöhlen gegenüber den Markhöhlen der Knochen besteht darin, dass die ersteren allmählich mehr und mehr verengt werden, während die Markhöhlen eine Erweiterung erfahren. Daneben finden sich in den Pulpen häufig Verfettungen und Verkalkungen. Selbstverständlich muss mit der senilen Atrophia pulpae reticularis eine Beeinträchtigung des Stoffwechsels im Zahnbeine verbunden sein, die zusammen mit der senilen Alveolarerkrankung den Ausfall der Zähne begünstigt. Doch ist häufig das Periodontium schon zerstört, der Alveolarfortsatz sehr geschwunden, der Zahn weit freiliegend und doch findet noch eine bescheidene Blutversorgung der Pulpa statt.

Digitized by Google

Umgekehrt scheint es bei manchen Störungen in der Blutversorgung der Pulpen frühzeitig zu einer latent verlaufenden Degeneration und Resorption der Pulpa zu kommen, so dass die Pulpahöhlen ganz leer erscheinen.

Jedenfalls hat das Nachlassen der Ernährung des Zahnbeines von beiden Seiten her den Effekt des Austrocknens des Zahnbeines, wodurch dasselbe spröder wird. Angaben über einen Vergleich des spezifischen Gewichtes solcher atrophischer Zähne und vollernährter Zähne stehen mir leider nicht zur Verfügung. Es ist auch ohne grosse Bedeutung, da dieser Aufsatz unmöglich den Ehrgeiz haben kann, einen vollständigen Nachweis für alle angeführten Einzelheiten zu bringen. Er hat nur den einen sehr bedeutsamen Zweck zu verfolgen, die Parallelstellung, wenn nicht Gleichstellung der Knochen und der Zähne in bezug auf die Mitleidenschaft bei allen chronischen Ernährungsstörungen als wahrscheinlich hinzustellen und diese Möglichkeit als ein wertvolles heuristisches Prinzip in die Stomatologie einzuführen.

Nachdruck nur mit genauer Quellenangabe gestattet.

Die Rachitis und ihr Einfluss auf das Milchgebiss.

(Aus dem k. k. pathologisch-anatomischen Universitäts-Institut in Graz.)

Von Dr. *Eduard Urbantschitsch*, Assistent am k. k. zahnärztlichen Universitäts-Institut.

Bekanntermassen sind sowohl der Ober- als auch der Unterkiefer Belegknochen, das heisst sie sind nicht knorpelig vorgebildet, sondern Bindegewebsknochen.

Sappey stellt für den Oberkiefer fünf, für den Unterkiefer zwei Ossifikationspunkte auf.

Die erste Spur der Zahnanlage zeigt sich nach Zuckerkandl bei einem 14·5 Mm. langen Embryo.

Aus dem ektodermalen Ueberzuge der Kieferränder bildet sich ein epitheliales Organ und dadurch ist der Anfang der

Digitized by Google

Zahnanlage gegeben, und zwar in Form einer Verdickung des Zylinderepithels am Kieferrande, welche gegen das Mesoderm der Kieferschleimhaut ein wenig eingebogen ist.

Die Zahnkeime erscheinen nicht alle gleichzeitig. Zuerst entwickeln sich die Papillen der Schneidezähne, dann die der übrigen. Meckel gibt folgende Reihenfolge an: mittlerer, unterer Schneidezahn, derselbe oben, seitlicher Schneidezahn; in derselben Reihenfolge erster Milchmolar, Eckzahn, zweiter Milchmahlzahn.

Im 7. Embryonalmonat sind alle Milchzähne in Ossifikation begriffen und es gilt im allgemeinen der Ausspruch, dass der Zahnkeim, der zuerst auftritt, auch vor den anderen verknöchert und durchbricht. Die vorderen Zähne brechen aus diesem Grunde früher durch als die hinteren, ferner die unteren vor den oberen und die Wechselzähne vor den bleibenden.

Die Säckchen der bleibenden Zähne beginnen gegen den 5. Fötalmonat aufzutreten.

Zuerst erscheint das Säckchen des ersten bleibenden Molaris, hierauf im 8. Monat die Säckchen der Schneidezähne und der Eckzähne, am Ende des 2. Lebensjahres die Säckchen der vorderen Backenzähne, einige Monate später die der zweiten Mahlzähne, bald darauf die der hinteren Backenzähne und endlich im 5. Jahre die Säckchen der Weisheitszähne.

Die Ossifikation der Zahnkeime des bleibenden Gebisses setzt vor der Geburt mit der Verknöcherung des ersten Mahlzahnes ein und geht im 1., 2. und 3. Jahr auf die Schneide-, Eck- und Backenzähne über. Die Ossifikation des zweiten und dritten Mahlzahnes beginnt erst im 3., respektive im 8. bis 9. Lebensjahre.

Der Durchbruch der Zähne erfolgt nicht immer zur selben Zeit und es kommen viele Abweichungen vor.

Nach J. Tomes und R. Baume ist die Reihenfolge für den Durchbruch der Milchzähne folgendermassen:

die zentralen Milchschneidezähne . .	6.	bis 8.	Lebensmonat,
seitliche Schneidezähne	8.	„ 12.	„
vordere Milchmolaren	12.	„ 16.	„
Milcheckzähne	15.	„ 20.	„
hintere Milchmolaren	20.	„ 30.	„

Digitized by Google

Wenn wir die Ober- und Unterkiefer eines Neugeborenen oder die eines Kindes bis zum 6. oder 7. Lebensmonat betrachten, so finden wir statt der Zähne am Kiefer eine einige Millimeter hohe Schleimhautwulst, welche mit breiter Basis am Alveolarfortsatz aufsitzt, stellenweise gerifft ist und sich ziemlich hart anfühlt.

Nach vorsichtiger Abpräparation derselben und Eröffnung der Alveolen sehen wir die Milchzähne, respektive die Zahnsäckchen in ihren Alveolen liegen.

Im ganzen sind in jedem Kiefer fünf Zahnfächer vorhanden, deren Scheidewände bis an den freien Alveolarrand heranreichen. In jedem Fache liegt das betreffende Zahnsäckchen, nur in der Alveole des zweiten Milchmahlzahnes sehen wir ausserdem noch das Säckchen des ersten bleibenden Molaris.

Die Zähne, respektive deren Säckchen nehmen keineswegs jene Stellung ein, welche die Milchzähne nach erfolgtem Durchbruch behaupten, sondern bei den Frontzähnen kann man, wie das an den Präparaten aus den verschiedenen Lebensmonaten verfolgt werden kann, eine eigentümliche Drehung speziell der Incisiven um ihre Längsachse beobachten.

Bezüglich der Drehung der Schneidezähne besteht ein grosser Unterschied zwischen jenen des Ober- und jenen des Unterkiefers. Während nämlich der untere Zentralschneidezahn sich um gut 45° drehen muss, um zu seiner endgiltigen Durchbruchsstellung zu gelangen, verharrt der obere Zentralschneidezahn fast genau in seiner Richtung, das heisst bis zu seinem vollendeten Durchbruch macht er fast keine Drehung durch.

Die Präparate veranschaulichen diesen Vorgang.

Im ganzen standen mir zwölf Schädel von Kindern, welche teils an Debilitas vitae, Pneumonie oder Enteritis, also an keiner Knochenerkrankung verschieden waren, zur Verfügung.

Durch die Liebenswürdigkeit des Herrn Professors M. Holl, Vorstandes des k. k. anatomischen Universitäts-Institutes, dem ich hiemit meinen Dank erstatte, war ich in der Lage, die reichhaltige Sammlung von Kinderschädeln im obgenannten Institute durchsehen zu können, und was mir für mein Studium an frischen Präparaten mangelte, konnte ich durch mazerierte Schädel aus dieser Sammlung ersetzen.

Digitized by Google

Ich lasse hier nur kurz die Beschreibung der einzelnen Präparate folgen, von welchen ich sechs zur Abbildung bringe.

I.

Kiefer eines neugeborenen Mädchens (Debilitas vitae).

Körperlänge 42 Cm.

a) Unterkiefer (Fig. 1).

Die Schneidezähne sind zur Sagittallinie in einem Winkel von 45° gestellt, und zwar ist die Krone des Zentralschneidezahnes in seiner Alveole quer gestellt, so dass sie von der linguo-mesialen zur disto-labialen Ecke reicht. Die Stellung des seitlichen Schneidezahnes bildet einen Gegensatz zu der des

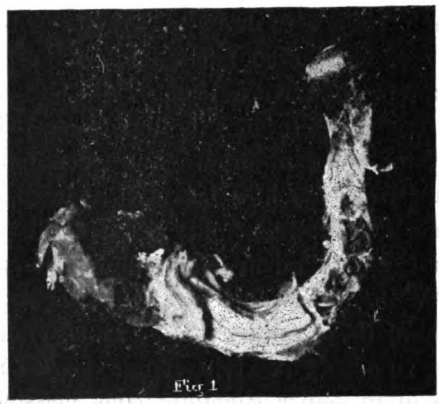

zentralen, indem die Krone nicht parallel mit der des zentralen Schneidezahnes steht, sondern mit ihr direkt einen rechten lingualwärts offenen Winkel bildet. Incisivus centralis und lateralis sind an den Kronen verkalkt. Am Eckzahn ist nur der Spitzenteil verknöchert. Am ersten Molaris ist beinahe die ganze Krone, am zweiten Molaris hingegen sind bloss die Kauflächen verkalkt. Beim bleibenden Molaris ist die Kaufläche des Keimes mit einzelnen Scherbchen besetzt.

b) Oberkiefer desselben Kindes (Fig. 2).

Der grosse Schneidezahn steht fast frontal, während der kleine zirka 80° um seine Längsachse so gedreht ist, dass

Digitized by Google

seine labiale Fläche lateralwärts gewendet ist. Beide Zähne schliessen einen stumpfen Winkel ein. Ihre Kronen sind total, die des Eckzahnes und des ersten Milchmolaren an den Spitzen beinahe ganz verkalkt. Der zweite Milchmolar zeigt an den Kauhöckern teilweise Verkalkung.


Fig 2.

II.

Kiefer eines 16 Tage alten Knaben (Enteritis).

Körperlänge 49 Cm.

a) Unterkiefer (Fig. 3).

Beide Schneidezähne sind mehr nach auswärts gedreht, so dass ihre Kronen zueinander nicht mehr einen rechten, sondern einen stumpfen Winkel einschliessen. Sonst ist sowohl in der Stellung als auch Verknöcherung der einzelnen Zähne makroskopisch kein Unterschied von I. *a*) bemerkbar.

b) Oberkiefer desselben Kindes (Fig. 4).

Der grosse Schneidezahn hat seine Stellung beibehalten.

Eine gewaltige Aenderung hat die Stellung des kleinen Schneidezahnes erfahren, denn derselbe hat sich um seine Längsachse so stark gedreht, dass er fast parallel mit dem grossen Schneidezahn steht.

Digitized by Google

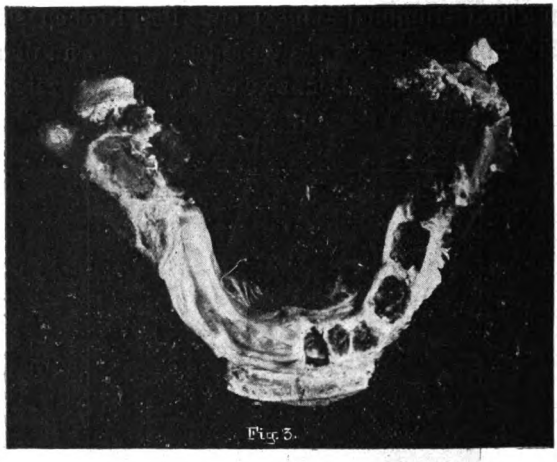

Fig. 3.

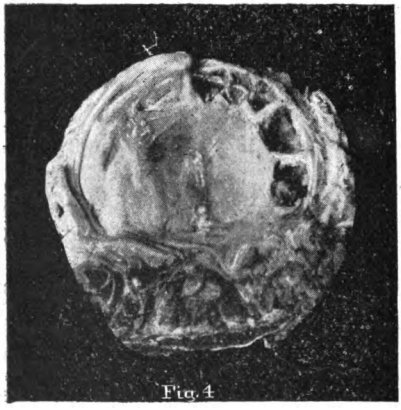

Fig. 4

III.

Kiefer eines 26 Tage alten Knaben (Pneumonie).

Körperlänge 51 Cm.

Im Ober- und Unterkiefer ist in der Stellung der Zähne kein nennenswerter Unterschied gegenüber Präparat II.

Digitized by Google

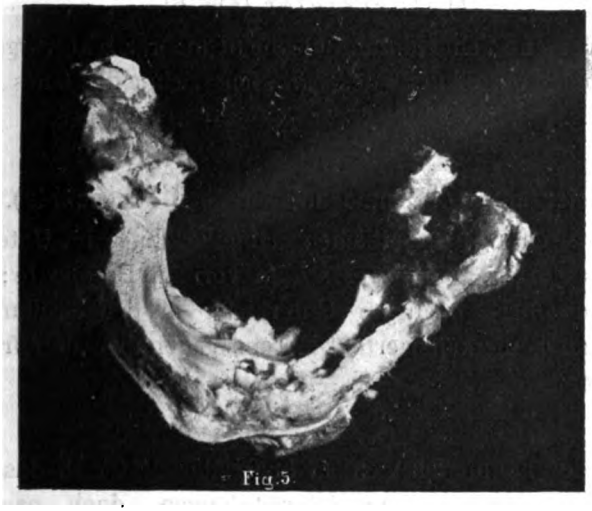

Fig. 5.

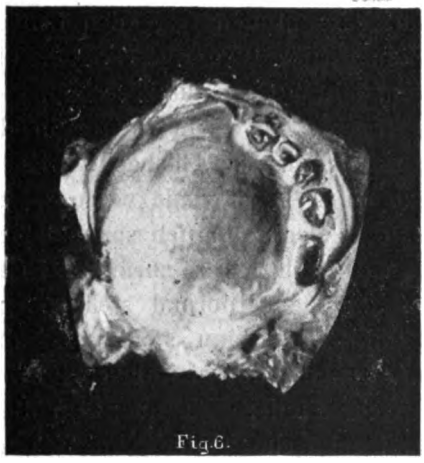

Fig. 6.

IV.

Kiefer eines 3½ Monate alten Mädchens (Debilitas vitae).

Körperlänge 51 Cm.

a) Unterkiefer (Fig. 5).

Der mittlere Schneidezahn fast frontal gestellt. Der seitliche Schneidezahn noch etwas nach aussen gedreht.

Digitized by Google

b) Oberkiefer (Fig. 6).

Der kleine Schneidezahn erscheint mehr labial vorgerückt.

An der Stellung des grossen Schneidezahnes keine Aenderung.

V.

Kiefer eines 4 Monate alten Knaben (Bronchitis).

Die Drehung des seitlichen Schneidezahnes im Unterkiefer ist etwas stärker ausgeprägt als im vorigen Präparate; sonst weder im Ober- noch im Unterkiefer in der Stellung der Zähne eine bemerkenswerte Differenz gegenüber den früheren Präparaten.

* * *

Leider konnte ich nicht mehr frisches Material, das heisst von Kindern in höherem Alter erlangen, doch nach den mazerierten Schädeln am anatomischen Universitäts-Institut ersah ich genau, dass in den folgenden Lebensmonaten die Drehung der Zähne sukzessive fortschreitet, bis sie zu der Stellung gelangen, mit der sie durchbrechen.

Allerdings brechen sie nicht immer in dieser Stellung durch, wie man es bei normalen Milchgebissen sieht und kommt es öfter auch zu einer — sit venia verbo — extragingivalen Drehung, sei es, dass der Zahn (ich spreche hier speziell von den Schneidezähnen) nicht ganz normal im Cavum oris gestellt ist, sich später dann normal stellt oder der Zahn ist normal gestellt und wird dann später erst abnormal durch irgendwelche abnormalen, höchst wahrscheinlich mechanischen Kräfte gestellt. Ich erinnere da nur zum Beispiel an das sogenannte „Daumenlutschen" der Kinder, und sowohl der Pädiater als auch der Odontologe wird den deletären Einfluss dieser Gewohnheit auf die Normalstellung der Zähne oft und oft zu beobachten Gelegenheit gehabt haben.

Doch nicht nur Kräfte, welche gleichermassen von aussen wirken, haben Einfluss auf die Stellung der Zähne, sondern wir kennen auch manche Krankheiten, die sowohl auf die Stellung als auch auf die ganze Entwicklung und Ausgestaltung der Zähne, respektive der Kiefer einwirken.

Digitized by Google

In erster Linie nun steht unstreitig die **Rachitis.**

Im Jahre 1650 hat Glisson eine umfassende Monographie dieser seiner Ansicht nach erst im Anfange des XVII. Jahrhunderts in England aufgetretenen Krankheit verfasst und von ihm ist auch der Name Rachitis (von ῥάχυς = Wirbelsäule) eingeführt worden. Die eigentliche Entstehungsursache dieser Krankheit ist aber, trotzdem die klinischen und anatomischen Eigentümlichkeiten der Krankheit seit jener Zeit ausserordentlich häufig und genau untersucht sind, bis jetzt noch so viel wie unbekannt.

Man weiss nur, dass alle ungünstigen äusseren Verhältnisse, welche auf die Ernährung und das Gedeihen der Kinder schädlich einwirken, auch die Entwicklung der Rachitis begünstigen können.

Pathologisch-anatomisch besteht die Rachitis in einer eigenartigen Störung der Vorgänge beim Knochenwachstum. Infolge einer gesteigerten Einschmelzung des bereits gebildeten Knochengewebes und vor allem infolge einer ungenügenden oder fast ganz mangelhaften Ablagerung der Kalksalze im neu anzubildenden Knochen an den Wachstumsgrenzen werden, respektive bleiben im floriden Verlaufe der Rachitis die Knochen dann biegsam und weich, so dass man sie mit dem Messer leicht schneiden kann.

Das Knochenmark ist stark hyperämisch und gerötet, ebenso das Periost.

Die innerste Osteoblastenschichte des Periostes ist auch verdickt. Das neugebildete Gewebe verkalkt aber nicht oder nur unvollständig, es bleibt zum grossen Teil weich und schwammig (osteoide Gewebe). Endlich findet auch im Innern der Knochen eine gesteigerte Knochenresorption statt. Die Knochenblättchen schwinden und die Knochenrindenschichte wird oft bedeutend verschmälert.

Aus allen diesen Verhältnissen erklären sich unmittelbar die grossen Formveränderungen, welche die rachitischen Knochen darbieten.

Die krankhaften Vorgänge an den Wachstumsgrenzen bedingen die starken Auftreibungen an den Epiphysen der Röhren-

Digitized by Google

knochen und die Verdickung der platten Schädelknochen. Die abnorme Weichheit der Knochen ist eine Folge der gesteigerten Knocheneinschmelzung und ungenügenden Verkalkung des neu zu bildenden Knochens.

Die pathologische Veränderung am Thorax und an den Röhrenknochen hat für unser Spezialfach selbstverständlich weniger Interesse, wie die durch Rachitis hervorgerufenen Veränderungen am Schädel und speziell an den Kieferknochen.

Die hauptsächlichste Veränderung an den Kieferknochen besteht nach Wedl, Schmid und anderen darin, dass der Unterkiefer gegenüber dem normalen verkürzt und in seinen beiden seitlichen Aesten mehr minder erheblich verdickt ist, wodurch auch der vom Kiefer umschriebene Bogen eine veränderte Form erhält.

Am Oberkiefer führt der Prozess gerade umgekehrt zu einer Verlängerung der medialen Achse und in den exzessiven Fällen zu einer dem Hinterrand des Os incessivum entsprechenden Einsattlung. Nebstdem weisen die Knochenlamellen, welche die Alveolarräume umgrenzen, mehr minder erhebliche Verdickungen auf.

Die an der Klinik Gussenbauer von Schmid angestellten Studien ergaben folgendes:

„Vor allem fällt auf, dass der infolge von Rachitis deformierte Unterkiefer seine normale parabolische Gestalt verloren und eine polygonale angenommen hat, welche ungefähr der Hälfte eines nicht ganz regelmässigen Hexagons entspricht.

Diese Formveränderung kommt durch die Abflachung der Krümmung des Kiefermittelstückes zustande.

Hand in Hand geht die Verkleinerung der medialen Achse und der transversalen Entfernung aller korrespondierenden Punkte der Unterkieferseitenteile.

Letzteres ist die Folge der bedeutenden Einwärtsneigung der die Backen- und Mahlzähne tragenden Alveolarfortsätze.

Diese führt zu einer messbaren Annäherung der Seitenäste des Unterkiefers, die in einem unserer Fälle so bedeutend ist, dass die Distanz zwischen der Spitze des vorderen äusseren Hügels des ersten Mahlzahnes rechts und am gleichen Punkte links anstatt 4·5 Cm. Mittel nur 3·6 Cm. beträgt.

Betrachten wir nun die Flächen und Ränder an den aufsteigenden Aesten eines verwachsenen rachitischen Unterkiefers, so fällt uns eine gewisse

Digitized by Google

Massenzunahme der letzteren und eine stärkere Unebenheit der ersteren auf. Dies rührt davon her, dass die den Muskelinsertionen entsprechenden Raubigkeiten der äusseren und inneren Fläche des Unterkiefers weit stärker entwickelt sind als normal.

Vorzüglich ist es die Spina mentalis interna, die Linea obliqua interna und die äussere Fläche des aufsteigenden Astes, die diese Verdickung und Auflagerung zeigt.

Diese Verdickung bleibt aber in hochgradigen Fällen keineswegs auf diese Teile beschränkt, sie geht auch auf den unteren Rand des Unterkiefers und auf dessen Gelenkfortsatz über. Letzterer erscheint auffallend gedrungen, kurz und plump.

Dass diese Formveränderung des Kiefers von Einfluss auf die Zahnstellung sein wird, ist schon von vorneherein einleuchtend, weil sie in besonders starkem Masse den Alveolarteil betrifft, der den zur Aufnahme der Zähne nötigen Teil darbieten soll.

Indem die rachitische Erkrankung des Unterkiefers gerade zu einer Verkleinerung des Alveolarteiles führt, finden die nachwachsenden Zähne wegen der Raumbeschränkung so wenig Platz und es muss sich deshalb notwendig eine abnorme Zahnstellung herausbilden.

Diese äussert sich gleich an den Schneidezähnen. In dem rachitischen Kiefer müssen die vier Schneidezähne Platz finden entlang einer Linie, welche nur die Sehne des normalen Bogens ist. Um auf diesem Raum Platz zu finden, schieben sich die Schneidezähne mit ihren Seitenflächen vielfach vor- oder hintereinander und es entstehen dadurch Abnormitäten der Zahnstellung mannigfacher Art, ja sie bilden oft einen nach vorne konkaven Bogen."

Scheff schreibt im „Handbuch der Zahnheilkunde" über Rachitis folgendes:

„Dass diese allgemeine Krankheit des wachsenden Skelettes auch Einfluss auf die Zähne übt, war bereits den alten medizinischen Schriftstellern bekannt. Wir finden schon bei Ritter, Bohn, Woronichin und vielen anderen angegeben, dass sie den Zahnprozess verzögert und die Schmelzbildung beeinträchtigt. Einige sind sogar der Ansicht, dass durch sie das Ausbleiben einzelner Zahngruppen veranlasst werde.

Die Rachitis stellt bekanntlich eine Krankheit dar, die durch ungenügende und unzweckmässige Nahrung bedingt ist.

Nach Fleischmann handelt es sich bei ihr nicht um eine Dyskrasie, sondern um eine Dystrophie.

Es kommt nicht selten vor, dass gesunde Mütter rachitische Kinder zur Welt bringen, ja dass von Zwillingen der eine gesund, der andere rachitisch geboren wird. Die Ansichten über die besonderen Vorgänge dabei sind noch nicht vollständig geklärt; eines ist jedoch sicher, dass nicht das elterliche Blut beschuldigt werden kann, sondern zweifelsohne eine fehlerhafte Ernährung.

Das Kind kann entweder vollkommen rachitisch zur Welt kommen oder kann nach der Geburt die rachitische Disposition zeigen. In dem einen

Digitized by Google

Falle können wir von einer fötalen, in dem anderen von einer kongenitalen Rachitis sprechen.

Diese beiden Formen werden an Häufigkeit von der sogenannten erworbenen Rachitis übertroffen.

Da, wie oben erwähnt, Ernährungsstörungen die Hauptsache zur Entwicklung der Rachitis beitragen, so wird dieselbe in verschiedenen Zeiträumen auch verschiedene Abarten zeigen und entweder schon auf die ersten Zähne oder auf die späteren Ersatzzähne hinsichtlich ihres Aufbaues und namentlich auf die Beschaffenheit des Schmelzes von nicht zu unterschätzendem Einflusse sein."

Die Rachitis übt also ihren Einfluss sowohl

1. auf die Kiefer, als auch
2. auf die Zähne aus.

Ad 1: Der Oberkiefer ist in der Richtung von hinten nach vorne verlängert; der Unterkiefer verkürzt.

Ad 2: Verspätetes Erscheinen der Zähne, Stellungsanomalien, Schmelzdefekte.

Meine Messungen an rachitischen Schädeln im pathologisch-anatomischen Universitäts-Institute und Kontrollmessungen an normalen Schädeln im anatomischen Universitäts-Institute bestätigen vollkommen die Richtigkeit der oben angeführten Punkte.

Die Messungen des Oberkiefers bieten nicht beträchtliche Schwierigkeiten, denn das Palatum durum grenzt sich in den meisten Fällen ziemlich scharf von den Alveolarfortsätzen ab.

Beim Unterkiefer bediente ich mich der Wedlschen Methode, auf die ich später noch zurückkommen werde. Anfangs wollte ich das Bonwillsche Messungsergebnis zur Grundlage meiner Messungen machen, respektive modifiziert benützen, doch konnte ich dieses auf Kinderschädel nicht in Anwendung bringen.

Dr. W. G. Bonwill (Philadelphia) hat nämlich nachgewiesen, dass die gegenseitige Entfernung der beiden Mittelpunkte der Gelenksköpfe des Unterkiefers in jedem einzelnen Falle gleich ist der Entfernung der Gelenksköpfe von diesem selben Mittelpunkte bis zur Mittellinie da, wo die Schneidekanten der beiden unteren und mittleren Schneidezähne einander berühren, und ebenso ist die Distanz der beiden Mittelpunkte der Gelenkspfannen an der Schädelbasis gleich der Distanz von diesem Gelenkspfannenmittelpunkte bis nach der

Digitized by Google

Mittellinie da, wo die Schneidekanten der beiden oberen mittleren Schneidezähne einander berühren; also kurz gesagt: Der Kiefergelenksmittelpunkt und der Berührungspunkt der Schneidekanten der mittleren Schneidezähne bildet normalerweise ein gleichseitiges Dreieck.

Der schweizerische Zahnarzt Alfred Gysi hat äusserst geistreich durch einen sehr komplizierten Beweis mit Zuhilfenahme der Regel vom goldenen Schnitt die Richtigkeit dieser Tatsache durch die geometrische Konstruktion eines normal bleibenden Gebisses des Oberkiefers bewiesen. Auf Kiefer in der Periode des Wachstums lässt sich dieser selbstverständlich nicht anwenden.

Ich habe zirka 40 rachitische und 50 normale Schädel von Kindern bis gegen zwei Jahre gemessen und es sei mir gestattet, die gefundenen Durchschnittszahlen bekannt zu geben.

Oberkiefer.

Nummer	Alter	Normale Schädel		Rachitische Schädel	
		sagittaler	frontaler	sagittaler	frontaler
		Durchmesser in Cm.		Durchmesser in Cm.	
1	3½ Monate	2·5	2·5	2·5	2·5
2	5 „	2·5	2·5	2·7	2·6
3	6 „	2·5	2·7	2·8—3·2	2·4—2·7
4	7 „	2·8	3	2·8	2·7
5	8 „	2·6—2·8	2·7—3	2·6—3	2·6—2·8
6	9 „	2·9	3	2·8	2·6
7	10 „	2·9	3	2·6	2·5
8	11 „	—	—	2·6	2·5
9	12 „	2·8	3	2·2, 2·5, 3	1·8, 2·3 2·7
10	13 „	—	—	2·7, 2·8	1·2, 2·5
11	14 „	—	—	2·7	2·2
12	15 „	3·1	3·2	2·3	2·3
13	18 „	2·9	3·1	2·8	2
14	19 „	—	—	2·4	2
15	20 „	3·2	3	2·5	2·2

Digitized by Google

Diese Messungen ergeben durchwegs ein Ueberwiegen des frontalen Durchmessers über den sagittalen bei normalen, umgekehrt ein Ueberwiegen des sagittalen über den frontalen bei rachitischen Kinderschädeln.

Mithin ist ein neuer Beweis für die Richtigkeit des Satzes: „Der Oberkiefer ist in der Richtung von hinten nach vorne verlängert", erbracht.

Für die Unterkiefer benützte ich die Messungsmethode Wedls, welcher eine Reihe von Messungen an 45 Kinderschädeln in betreff des Längewachstums des Unterkiefers zum Teile auch in der Absicht angestellt hat, die individuellen Verschiebungen kennen zu lernen und hat er sich hiebei eines dünnen, genau anzulegenden, befeuchteten Papierstreifens bedient und damit die periphere Begrenzung gemessen.

Wedl schreibt: „Messungen mittels eines Zirkels geben, an einem gekrümmten Gegenstande vorgenommen, selbstverständlich den Sektor an und es kann letzterer bei variablen Krümmungen derselbe bleiben. Als fixer Punkt für Messungen am vorderen Abschnitt des Unterkiefers wird das Foramen mentale angenommen, wobei jedoch erinnert werden muss, dass die Stelle dieses Loches keine konstante ist. Der Vorderrand des Loches fällt am Unterkiefer von Erwachsenen bald zwischen die beiden Backenzähne, bald gerade unter den ersten, bald unter den zweiten Backenzahn, ja selbst in eine Ebene mit der hinteren Kronenfläche des zweiten Backenzahnes.

Diese bei einer kleinen Reihe von Unterkiefern vorkommenden Variationen geben schon eine Fehlerquelle von 3 bis 4 Mm.

Wir wollen von dieser absehen und die periphere Entfernung von der Vereinigungsstelle der beiden Unterkieferhälften, welche leicht mit Bleistift zu markieren ist, bis zum Vorderrande des Foramen mentale im Auge behalten.

Beim 5monatlichen Embryo ergibt sich eine Distanz von 10 Mm., beim neugeborenen Kinde eine solche von 12 bis 13 Mm., bei 4, 5, 6, 7, 8, 9 und 10monatlichen Kindern solche von

Digitized by Google

15 bis 18 Mm., bei 1, 2, 3, 4, 5 und 6jährigen Kindern bleiben sich die Distanzen ziemlich gleich: 18 bis 19 Mm. Bei 7, 8, 9, 10, 11 und 12jährigen Kindern schwankt sie zwischen 22 und 24 Mm., bei vergleichenden Messungen von Unterkiefern Erwachsener zwischen 23, 25 bis 29 Mm.

Sehen wir von extremen Fällen ab, so treffen wir allerdings das bedeutendste Wachstum dieser Unterkieferpartie in den ersten Lebensmonaten und einen Stillstand nach dem Durchbruche der Milchzähne, hingegen während des Zahnwechsels eine Zunahme, welche gering gerechnet 3 Mm. beträgt.

Um dem Vorwurf zu begegnen, als wäre keine Rücksicht auf die Dicke der Facialwand genommen worden, wurden auch einzelne Messungen nach Wegnahme der Facialwand angestellt; es zeigten sich jedoch, wie vorauszusehen war, keine erheblichen Differenzen."

Meine Messungen an normalen Schädeln ergaben, mit denen Wedls verglichen, ein fast genau übereinstimmendes Resultat.

Bei den rachitischen Schädeln waren die Masse dieser betreffenden Kieferpartie, nämlich der peripheren Entfernung der mittleren Verbindungslinie beider Unterkieferhälften zum vorderen Rande des Foramen mentale, vollständig schwankend und ergaben höchst divergierende Resultate.

So betrug diese Distanz:

1·5 Cm. bei einem 7 und einem 12 Monate alten Kinde;
1·6 „ bei einem 3½ und einem 9 Monate alten Kinde;
1·7 „ bei einem 6 und zwei 12 Monate alten Kindern;
1·8 „ bei einem 5 und drei 12, einem 14 und einem 18 Monate alten Kinde;
1·9 „ bei einem 8 Monate alten Kinde;
2 „ bei einem 6, 8, 10, 15 und 30 Monate alten Kinde;
2·1 „ bei einem 13 Monate alten Kinde;
2·2 „ bei einem 13 Monate alten Kinde.

Digitized by Google

Ferner betrug diese Distanz bei dem Schädel eines 13 Monate alten Kindes sogar nur 1·3 Cm. Man sieht daraus, dass das Ausmass dieser Kieferpartie bei Rachitis ausserordentlich variabel ist, worüber man sich nicht wundern kann, wenn man sich vor Augen hält, dass, um bindende Schlüsse aus vorliegenden Messungen zu ziehen, bekannt sein müsste, wann die Rachitis aufgetreten ist und den vorhandenen rachitischen Veränderungen abzulesen wäre, in welchem Stadium der Rachitis sich die betreffenden Kinder befanden, denen die untersuchten Schädel entstammten.

Ferner wurden Messungen nach Wedl auf gleiche Weise „mittels eines Papierstreifens an der Facialseite des Unterkiefers seiner ganzen Länge nach vorgenommen, und zwar von der markierten Vereinigungsstelle seiner Hälften bis an den am meisten promenierenden Teil des Gelenkköpfchens, was so lange angeht, als letzteres noch nicht erheblich über das Niveau des Alveolarrandes emporragt.

Diese periphere Begrenzung einer Unterkieferhälfte beträgt bei einem 5monatlichen Embryo 40 Mm., bei einem 7monatlichen 43 Mm., bei Neugeborenen 45 bis 52 Mm.; sie steigt bis zum 4. Monat auf 62 Mm., bis zum 1. Jahr auf 65 Mm., bis Ende des 2. Lebensjahres nach Durchbruch der ersten Mahlzähne auf 77 Mm., im 4., 5. und 6. Lebensjahre mit vollständigem Milchgebisse auf 78 bis 85 Mm.; bei einem 7jährigen Kinde mit durchgebrochenen ersten Mahlzähnen auf 100 Mm. Ueber dieses Alter lassen sich solche Messungen nicht mehr vornehmen.

Nach Abzug der Vordermasse von der Mittellinie der beiden Unterkieferhälften bis zum Vorderrande des Foramen mentale erhält man die Reihenfolge der Hintermasse vom letztgenannten Rande bis zum vorspringenden Teile des Gelenkkopfes und es ergibt sich aus dieser Reihe eine Steigerung von 30 auf 77 Mm., während wir für die Vordermasse eine Steigerung von 10 auf 23 Mm. verzeichnet haben. Die Quotienten verhalten sich daher wie 2·59 : 2·3. Die Differenz derselben kommt auf Rechnung des erheblichen Wachstumes in dem hinteren Abschnitt des Kiefers.

J. Tomes hat auch die Tuberkel für die Anheftung der Musculi genioglossi und geniohyoides an der Lingualfläche des Unterkiefers als Ausgangspunkt für Messungen benützt.

Es sind aber beim Fötus und selbst beim Neugeborenen die Tuberkel oft so wenig ausgeprägt, bei Kindern und vollends bei Erwachsenen so verschieden von Gestalt, Stärke und Höhe, dass der Wert solcher Messungen zweifelhaft erscheint, um so mehr, als es sich hier um kleine Masse handelt."

Digitized by Google

Meine gleichgearteten, an normalen Unterkiefern vorgenommenen Messungen stimmten mit den Angaben Wedls vollständig überein.

Bei den rachitischen Schädeln der 3 1/2, 5 und 6 Monate alten Kinder zeigten diese Distanzen vom Vorderrande des Foramen mentale bis zum vorspringenden Teile des Gelenksköpfchens gegenüber denen an den normalen Schädeln in den gleichen Lebensmonaten keine merkliche Differenz. Nach dem 7. Lebensmonate jedoch machte sich ein Zurückbleiben dieses Teiles des Unterkiefers gegenüber dem normalen bemerkbar. Vom 3. bis zum 7. Monat waren die Masse bei normalen und rachitischen Schädeln dieselben, nämlich von 4·3 Cm. bis 4·7 Cm. Vom 8. bis 20. Monat stiegen bei normalen Schädeln diese Distanzen von 5·6 auf 6·3 Cm., bei rachitischen Schädeln überstiegen sie jedoch nie 5·6 Cm., und zwar betrug diese Distanz:

4·7 Cm. bei einem 12 und 14 Monate alten Kinde;
4·8 „ bei einem 9 Monate alten Kinde;
5 „ bei drei 12 Monate alten Kindern;
5·1 „ bei einem 8, 12 und 14 Monate alten Kinde;
5·2 „ bei einem 18 Monate alten Kinde;
5·3 „ bei einem 8 und einem 10 Monate alten Kinde;
5·4 „ bei einem 12 Monate alten Kinde;
5·5 „ bei einem 13 Monate alten Kinde;
5·6 „ bei einem 13 Monate alten Kinde.

Aus diesen Massen ersehen wir ausserdem die Verschiedenheit der Einwirkung der Rachitis auf die Proportion des Wachstumes des Unterkiefers.

Um mich von der Verkürzung, respektive Abflachung des Bogens des durch Rachitis veränderten Unterkiefers zu überzeugen, mass ich mir den Abstand der Innenseite der Capitula und ferner den Abstand von diesen Punkten bis zum Zusammentreten der zwei Spinae mentales, dann konstruierte ich mir das Dreieck und die Höhe desselben gab das gewünschte Mass.

Digitized by Google

Diese waren wie folgt:

Nummer	Alter	Unterkiefer	Durchschnittszahl bei Normalen
		Zentimeter	Zentimeter
1	$3^1/_2$ Monate	3·7	3·7
2	5 „	3·7	3·7
3	6 „	3·7—4·2	4·2
4	7 „	4·1	4·4
5	8 „	4—4·2	4·4
6	9 „	3·8	4·5
7	10 „	4·2	5
8	12 „	3·5, 3·8, 3·9, 4·1, 4·4, 4·8	5
9	13 „	4—4·5	—
10	14 „	3·4—4	5·3
11	15 „	4	—
12	18 „	3·8	5·5
13	30 „	5	5·7

Diese Endergebnisse bestätigen wohl zur Genüge, dass die Abflachung des rachitischen Unterkiefers beträchtlicher ist als die des normalen.

Bis zum 7. Lebensmonate sind die Masse so ziemlich gleich, wahrscheinlich weil der Grad der Rachitis ein geringer ist oder die Rachitis im Beginne ist. Darüber hinaus, wo man annehmen kann, dass die Rachitis länger dauert oder höhergradig ist, macht sich eine gewisse Differenz bemerkbar, welche in einem Falle sogar bis zu 17 Mm. steigt.

Daher kommt es auch, dass bei den normalen Kiefern ein gleichmässiges Ansteigen mit zunehmendem Alter beobachtet werden kann, während bei dem rachitisch veränderten Unterkiefer das Alter keine Rolle spielt, denn wir sehen zum Beispiel die gleichen Masse bei einem 9 und 18, bei einem 8 und 15 Monate alten Kinde und andere mehr. Wie variabel diese

Digitized by Google

Zahl ist, zeigen deutlich die Messungen bei den 12monatlichen Kindern. Die Differenz der einzelnen Masse beträgt hier bis zu 13 Mm.

Dass die Rachitis ihren Einfluss auch auf den Schmelz der Zähne übt, ist eine längst bekannte Tatsache, so dass man bei erwachsenen Menschen oft und oft aus den Zähnen erkennen kann, dass der betreffende in seiner Jugend die englische Krankheit überstanden habe.

Wedl schreibt:

„Die Form der Schmelzmissbildung ist hiebei sehr charakteristisch. Die sonst glatte Oberfläche ist oft wie ein Fingerhut mit zahllosen warzigen Grübchen versehen, von denen einzelne bis in das Zahnbein eindringen, bald ist sie von quer durchlaufenden Furchen mit entsprechenden Wulstungen des Schmelzes durchzogen.

Nahe der Schneidekante gelegene Grübchen können zu einer Perforation führen, so dass man eine Lücke sehen kann. In solchen Fällen ist die Schneidekante sehr brüchig.

Wenn auch die äusseren Lagen des Schmelzes von zahlreichen Grübchen durchsetzt sind, werden die inneren, gegen das Zahnbein gekehrten stets glatt angetroffen. Die Verdickungen des Schmelzes betreffen die vorne abgeschnürte Schneide der Schneidezähne, an welcher fensterförmige, bis zum Zahnbein reichende Oeffnungen im Schmelze sich vorfinden. Solche Zähne haben ein quer gerifftes Ansehen. Der siebförmig durchlöcherte Schmelz an den Kronen der mehrwurzeligen Zähne beschränkt sich gewöhnlich auf die Kaufläche. Eben daselbst sitzen auch die warzenförmigen Schmelzauflagerungen. In nicht seltenen Fällen entbehrt die Hälfte der Krone des Schmelzes ganz und nur die dem Zahnhalse zunächst gelegene Partie der Krone ist emailliert."

Schon Bourdet (de l'art du dentiste) macht diese „Erosionen", wie er sie nennt, von „Rachitis, Skorbut, bösartigem Fieber, Rötel, Blattern und jenen Krankheiten, wo die Qualität der Säfte fehlerhaft ist", abhängig.

Diese Art der Schmelzdefekte wurde mit den verschiedensten Namen belegt: Erosion, Atrophie des Schmelzes, Honeycombed Teeth, Welliger Schmelz, Hutchinson-Zahn (speziell für durch „Syphilis" veränderte Zähne), Geriffte Zähne und andere mehr.

Alle diese Ausdrücke sind mehr oder weniger unzweckmässig.

Digitized by Google

Den einzigen richtigen Ausdruck für diese Schmelzdefekte hat Zsigmondy gebracht, den ich aus „Transactions of the Worlds", Columbian Dental Congress, Chicago 1894, entnahm.

Am Ende seines Vortrages sagte er: „Zum Schlusse kann ich nicht umhin, noch einige Worte über die Bezeichnungen einzuschalten, welche dem besprochenen Schmelzdefekte beigelegt wurden. Benennungen, welche für eine grosse Anzahl derselben passen würden, wie ‚Welliger Schmelz', ‚Geriffte Zähne' und ähnliche, sind nicht in allen Fällen zutreffend. Dass der Name ‚Atrophie' nicht korrekt ist, wurde schon oft hervorgehoben. Dieser würde eine Rückbildung normal angelegter und gut ausgebildeter Teile bedeuten, aber nicht eine ursprünglich mangelhafte Bildung, um die es sich hier handelt. Ebenso verwerflich ist der Name ‚Erosion', welcher sich einer so grossen Beliebtheit in der Literatur erfreut und dessen sich nach dem Vorgang der Franzosen die Majorität der neuen Autoren bedient.

Erosion würde ‚Ausnagung' bedeuten. Von einer solchen kann natürlich nicht die Rede sein

Der Ausdruck ‚Erosion' für die mangelhafte Bildung des Schmelzes ist ebensowenig am Platze, als wir korrekterweise die keilförmigen Usuren an den Zahnhälsen, welche durch den Gebrauch zu scharfen Zahnpulvers etc. entstehen, mit demselben Namen belegt finden.

Ich möchte mir erlauben, in dieser Beziehung einen Vorschlag zu machen: Die pathologische Anatomie bezeichnet den Zustand, wenn einzelne Organe oder Organteile aus äusserer oder innerer Ursache mangelhaft gebildet und infolgedessen klein und kümmerlich sind, als eine Hypoplasie.

Wir werden demnach hier, wo diese Verhältnisse zutreffen, von einer Hypoplasie des Schmelzes zu reden haben."

Durch diesen Namen „Hypoplasie", den Zsigmondy in unsere Disziplin eingeführt hat, wurden unbedingt auf das beste derartige Schmelzdefekte bezeichnet.

Hauptsächlich bei den Schneide- und Eckzähnen, wie auch im ersten bleibenden Molar zeigt sich infolge schlechter Entwicklung der Schmelzkappe eine Art verstümmelter Kontur

Digitized by Google

und unebener Oberfläche als Einfluss gewisser überstandener Krankheiten.

Nach Busch sind 2 Prozent sämtlicher Menschen mit derartigen Schmelzdefekten behaftet

Wenn wir einen derartigen Zahn betrachten, so fällt uns vor allem die ungleichförmige Teilung des Schmelzes an der Oberfläche der Krone auf. Entsprechend den Grübchen und Furchen an der Krone ist das Zahnbein entweder gar nicht oder nur mit einer dünnen Schmelzlage bedeckt. Im Gegensatze dazu finden an den Spitzen der Zähne manche starke Schmelzablagerungen statt in Gestalt abgeschnürter Tropfen.

Nun handelt es sich um die Frage: „Kommt diese durch Rachitis bedingte Hypoplasie des Schmelzes auch bei Milchzähnen vor oder nicht?"

Wedl drückt sich sehr vorsichtig aus, indem er in seinem Kapitel über Hypoplasie des Schmelzes schreibt: „Hauptsächlich sind die bleibenden, selten die Milchzähne ergriffen."

Von den Krankheiten, welche diese Hypoplasie bei Milchzähnen bewirken, kennt er nur die Syphilis, und sagt:

„Auf die syphilitischen Zähne hat zuerst Hutchinson aufmerksam gemacht. Jedoch glaubte dieser Autor nur das bleibende Gebiss von der Syphilis ergriffen.

Parrot lieferte jedoch den Beweis, dass die Milchzähne ebenso, jedoch seltener wie die zweiten Zähne, von der Syphilis ergriffen werden können oder, besser gesagt, die Zeichen der hereditären Syphilis aufweisen.

Auf einen Fall, in welchem die Zähne der ersten Zahnungsperiode ergriffen sind, kommen nach Fournier fünfzehn, in denen die Zähne der zweiten Zahnungsperiode betroffen sind, aber er meint, dass es sehr wahrscheinlich ist, dass dieses Verhältnis wesentlich modifiziert werden würde, wenn man bei allen Autopsien von Kindern aus den frühesten Lebensperioden die Alveolen öffnen würde, um die Zahnkeime zu untersuchen.

Parrot hat, indem er in dieser Weise vorging, sehr häufig Läsionen der Milchzähne entdeckt."

Digitized by Google

Die Syphilis ist demnach also die einzige Krankheit, die bewiesenermassen imstande ist, Schmelz-Hypoplasien an den Milchzähnen zu verursachen. In der ganzen Literatur, soweit ich sie wenigstens durcharbeitete, finde ich kein einzigesmal erwähnt, dass auch die Rachitis derartige Veränderungen an Milchzähnen hervorrufen könne.

Ich bin jedoch in der Lage, beweisen zu können, dass die Rachitis auch imstande ist, Hypoplasie am Schmelz der Milchzähne zu erzeugen.

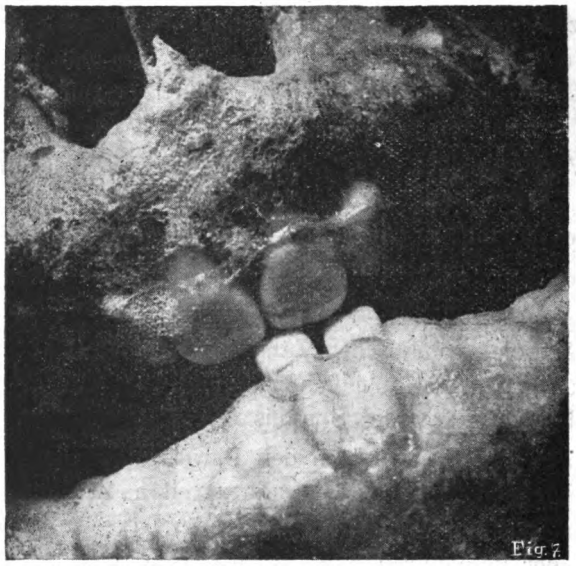

Allerdings kommt dies nicht zu häufig vor und ist dadurch zu erklären, dass die Rachitis meistens in einem solchen Alter auftritt, wo die Milchzähne bereits im Keime entwickelt oder durchgebrochen sind.

Aus der reichhaltigen Sammlung des pathologisch-anatomischen Institutes konnte ich nur bei vier rachitischen Schädeln Hypoplasie des Schmelzes nachweisen.

Um vollkommen einwandfrei diese meine Wahrnehmung zu machen, liess ich zur Reproduktion derselben die Zähne nicht abzeichnen, sondern, um jeglichen Vorwurf der Beein-

Digitized by Google

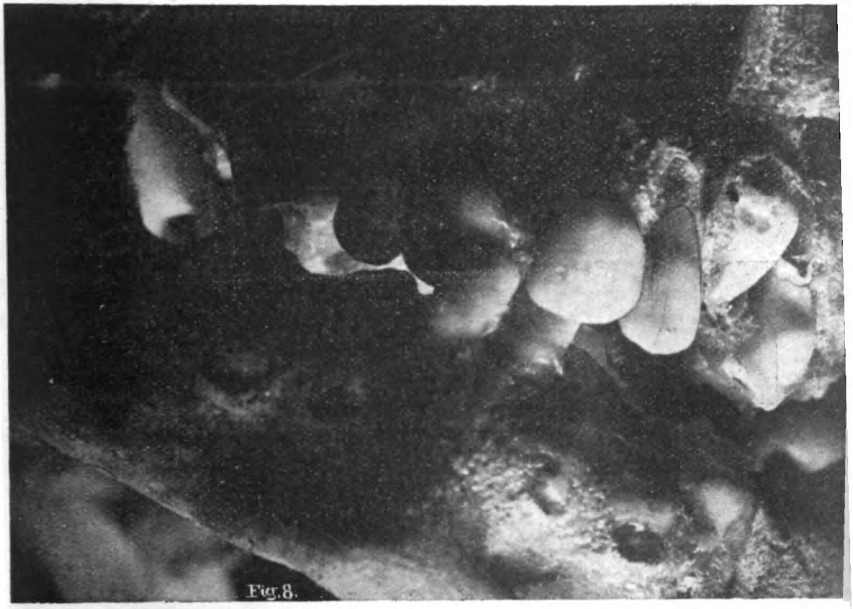

Fig. 8.

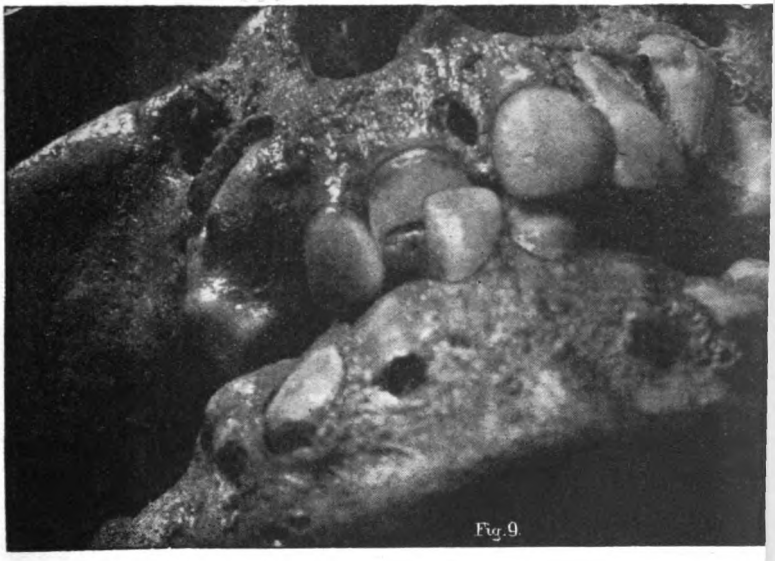

Fig. 9.

Digitized by Google

ıng zu widerlegen, photographieren und wurden sie in acher Vergrösserung abgebildet. Eine Künstelei ist also ler Reproduktion derselben ausgeschlossen.

Dass es sich tatsächlich um durch Rachitis hervorgerufene ɔplasie handelt, das heisst, dass jene Kinder mit Rachitis ftet gestorben sind, beweist der Museumkatalog und sei ıir gestattet, Wort für Wort aus dem Katalog zu zitieren.

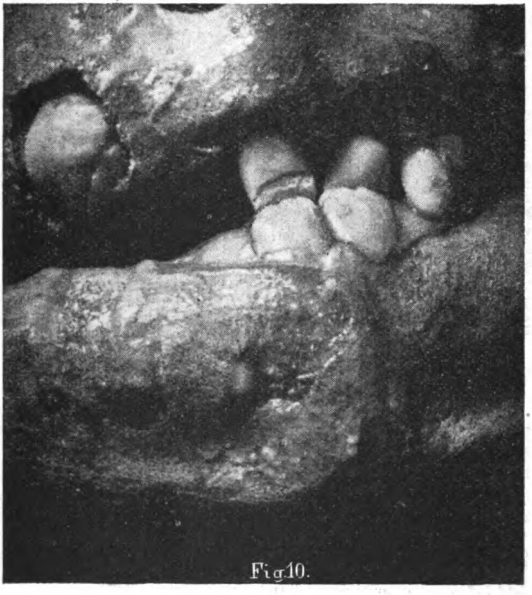

Fig. 10.

1. Katalog-Nr. 3397 (Fig. 7).

Cranium hydrocephalicum rachiticum von ɑ 14 Monate alten, an Lungenatelektase verstorbenen hen:

Der Schädel fast von der Grösse eines 3jährigen Kindes, viereckiger Gestalt mit weit offenen Fontanellen, mit weit ɔbreiteten, aber nicht sehr ansehnlichen dicken, rachitischen gerungen an den Schädelknochen sowohl als auch an Gesichtsknochen.

Digitized by Google

2. Katalog-Nr. 1166 (Fig. 8 und 9).

Der Schädel eines 1 Jahr alten, rachitischen, im Kinderspitale verstorbenen Mädchens ist porös, mit Stirnnaht versehen. Die Gelenkstücke des Hinterhauptes bereits knöchern verbunden.

3. Katalog-Nr. 2448 (Fig. 10).

Schädel eines 1jährigen Mädchens. Rachitische Knochenwucherungen an der äusseren Schädelfläche. Grosse vordere Fontanelle, zwei Schaltknochen in der hinteren Interokzipitalfuge aboliert.

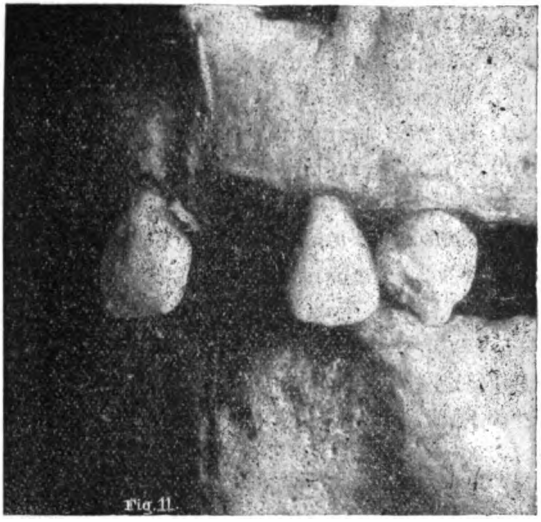
Fig. 11.

4. Katalog-Nr. 2363 (Fig. 11).

Schädel eines $2^3/_4$jährigen Mädchens. Rachitische Neubildungen an dem Stirn- und Scheitelbein, dicke Unterkiefer, die rechte Warzennaht an einer sehr kleinen Stelle aboliert, untere Schneidezähne noch nicht durchgebrochen.

Ad 1. Nr. 3397 (Fig. 7).

Am linken oberen grossen Schneidezahn Hypoplasie des Schmelzes am deutlichsten sichtbar, welche in Form einer Auflagerung quer über den Zahn zieht.

Digitized by Google

Ad 2. Nr. 1166 (Fig. 8 und 9).

Bei Fig. 8 zeigt der Eckzahn, der grosse und kleine Schneidezahn in Gestalt zweier, respektive eines Grübchens diese rachitischen Veränderungen. Fig. 9 zeigt $\underline{1|}$ einen Schmelzdefekt, doch dürfte es sich hier nach meiner Meinung nicht um Hypoplasie des Schmelzes, sondern um eine Karies handeln.

Ad 3. Nr. 2445 (Fig. 10).

Beide Schneidezähne und Eckzähne des Oberkiefers bemerkenswert. Beide zeigen Grübchen am Schmelz. Was den rechten grossen Schneidezahn betrifft, so möchte ich diese Veränderung nicht sofort für rachitisch erklären, da bekanntermassen die Rachitis nicht an einem Zahn allein, sondern an allen Zähnen, welche gleichzeitig zur Entwicklung gelangen, ihr Stigma setzt. Da nun keineswegs der rechte grosse Schneidezahn vor oder nach dem linken zur Entwicklung kommt, sondern beide Keime gleichzeitig auftreten, so möchte ich die Veränderung des Schmelzes am grossen Schneidezahn rechts nicht brevi manu für rachitisch erklären.

Ad 4. Nr. 2363 (Fig. 11).

Am Eckzahn des Oberkiefers Schmelzhypoplasie in Gestalt von welligen Linien, welche unzweifelhaft durch Rachitis bedingt sind.

* * *

Was nun den verspäteten Durchbruch und die Stellungsanomalien der Zähne betrifft, so ist in den diversen Lehrbüchern der Zahnheilkunde viel darüber geschrieben worden, doch handelt es sich immer nur um bleibende Zähne.

Von Stellungsanomalien der Milchzähne kann man erst dann sprechen, wenn das ganze Milchgebiss oder zum mindesten eine grössere Anzahl von Zähnen durchgebrochen ist.

Aus der Stellung der Zähne subgingival nach Eröffnung der Alveolen lässt sich zwar bei rachitischen Kiefern mit Wahrscheinlichkeit, aber nicht mit apodiktischer Gewissheit annehmen, dass die Zähne im Munde nach vollendetem Durch-

Digitized by Google

bruch abnormal gestellt sein werden. Wie speziell diese abnormale Stellung beschaffen sein wird, kann man natürlich nie vorhersagen. W e d l schreibt über Stellungsanomalien der Milchzähne im allgemeinen:

„Stellungen der Milchzähne ausser der Reihe kommen äusserst selten vor und nur bei solchen Individuen, bei welchen alle Milchzähne sehr gross sind, wo daher wegen Mangel an Raum die Schneidezähne übereinander verschoben erscheinen.

Die oberen Schneidezähne sind manchmal mit ihren scharfen Rändern sehr stark lingualwärts geneigt, die Eckzähne ungemein lang und spitz, parallelwärts getrennt.

Bei hochgradig rachitischen Individuen begegnet man abnormaler Stellung der Milchzähne öfters."

Dieser letztere Satz gilt wohl nur bei Kindern über 3, respektive 4 Jahren, denn das ist ja die früheste Zeit, in welcher sie in unsere Behandlung kommen.

Ob nun Stellungsanomalien auch bei Kindern in früherer Zeit vorkommen, konnte ich nur aus der Sammlung mazerierter Schädel im pathologisch-anatomischen Museum entnehmen.

Da bekanntermassen der Durchbruch der Zähne, worauf ich übrigens später noch zu sprechen komme, bei Rachitis ein verzögerter ist, so kann es nicht wundernehmen, dass ich, abgesehen von diversen Schiefstellungen und Drehungen der Zähne um ihre Längsachse, nur in einem einzigen Falle bei einem 18 Monate alten Kinde einen sogenannten Kreuzbiss beobachten konnte. Folgende Zähne waren durchgebrochen:

$$\frac{\text{IV II I} \mid \text{I II}}{\text{II I} \mid \text{I}}$$

Der linke grosse Schneidezahn deckt normal „dachziegelförmig" den linken unteren Zentralschneidezahn. Der rechte grosse und kleine Schneidezahn im Oberkiefer berührte mit seiner labialen Fläche jedoch die linguale des zentralen, respektive des lateralen Incisiven des Unterkiefers.

Wie das Verhältnis der übrigen Zähne, welche an diesem mazerierten Schädel in ihren Alveolen sichtbar waren, sich in Zukunft zueinander gestaltet hätte, kann ich selbstverständlich nicht angeben.

Digitized by Google

Dass der Durchbruch der Milchzähne, wie oben erwähnt, durch Rachitis verzögert wird, ist bekannt und kann ich das, was vor mir andere sagten, nur bestätigen.

Aus meinen präparierten und aus den mazerierten Schädeln entnahm ich bezüglich des Durchbruches folgendes.

Zuerst möchte ich aber vorausschicken, dass man sich bei mazerierten Schädeln sehr leicht dem Irrtum hingeben kann, es sei ein Zahn durchgebrochen, respektive im Durchbruche begriffen.

An meinen Präparaten machte ich die Wahrnehmung, dass ein Zahn wohl teilweise aus seiner knöchernen Alveole herausragen kann, ohne jedoch durch die Gingiva durchgebrochen zu sein. Wenn man nicht gleich a priori dies berücksichtigt, könnte man des öfteren bei mazerierten Schädeln die Annahme des Durchbruches des betreffenden Zahnes machen, ohne dass dies in vivo tatsächlich der Fall gewesen wäre.

Wie hoch nun in den einzelnen Fällen die Weichgebilde vor der Mazerierung gewesen sind, lässt sich nicht sagen. Man kann also beim mazerierten Schädel nur von durchgetretenen, nicht von in Durchbruch begriffenen Zähnen sprechen.

Als typisches Beispiel, wie leicht man sich in dieser Beziehung irren könne, möchte ich den Schädel eines 12 Monate alten Knaben (Fig. 10, Nr. 2448) anführen, wo die unteren Schneidezähne zu $^3/_4$, respektive $^1/_2$ und $^1/_3$ aus der verknöcherten Alveole hervorragten. Eine feine eingetrocknete Haut, zweifellos das Periost, bedeckte sämtliche vier Zähne. In vivo war sicherlich kein einziger Zahn über der Gingiva sichtbar, während es doch den Anschein hat, als ob die zwei Zentralschneidezähne fast vollkommen und die lateralen halb entwickelt, respektive im Durchtritte begriffen wären. Bekanntermassen brechen beim normalen Kinde im 6. bis 8. Lebensmonate die unteren mittleren Schneidezähne durch, dann folgen die seitlichen Eckzähne, dann Molar I, Molar II, so dass gewöhnlich mit Ende des zweiten Lebensjahres alle Milchzähne, wenn auch nicht ganz durchgebrochen, so doch wenigstens (speziell bei Molar II) im Durchtreten begriffen sind. Nach dem 30. Lebens-

Digitized by Google

monate, also nach 2 1/2 Jahren, ist normaliter das Milchgebiss komplett.

Unter den rachitischen Kinderschädeln im pathologisch-anatomischen Museum waren erst bei einem 8 Monate alten Kinde die Kronen der unteren mittleren Schneidezähne zu 2/3, die Kronen der vier oberen Schneidezähne einige Millimeter über den Alveolarrand hervorragend.

Bei einem anderen 8 Monate alten Kinde waren nur die zwei unteren Zentralschneidezähne einige Millimeter über ihren Alveolarrand erhaben.

Bei einem 10 Monate alten Kinde war nur der erste untere Schneidezahn zu 2/3 durchgebrochen.

Bei einem 11 Monate alten Kinde war dagegen noch kein einziger Zahn über der Alveole sichtbar.

Bei dem 12 Monate alten Kinde war bei drei Schädeln noch kein Zahn,

bei einem Schädel

$$\frac{\text{II I} \mid \text{I II}}{\text{II I} \mid \text{I}}$$

bei zwei Schädeln

$$\frac{\text{II I} \mid \text{I II}}{\text{II I} \mid \text{I II}}$$

und in einem Falle

$$\frac{\text{I} \mid \text{I}}{\mid}$$

vollständig, respektive teilweise entwickelt.

Bei dem 13 Monate alten Kinde war in einem Falle

$$\frac{\text{II I} \mid \text{I II}}{\text{IV II I} \mid \text{I II}}$$

und im anderen Falle

$$\frac{\text{I} \mid \text{I}}{\text{I} \mid \text{I}}$$

durchgetreten.

Bei dem 14 und 15 Monate alten Kinde waren

$$\frac{\text{I} \mid \text{I}}{\text{I} \mid \text{I}}$$

entwickelt.

Digitized by Google

Bei einem 18 Monate alten Kinde

$$\frac{\text{IV II I} \mid \text{I II IV}}{\text{IV I} \mid \text{I II IV}}$$

Bei einem 19 Monate alten Kinde

$$\frac{\text{IV I} \mid \text{I IV}}{\text{II I} \mid \text{I II}}$$

Bei einem 20 Monate alten Kinde ragten nur

$$\frac{\text{I} \mid}{\text{I} \mid \text{I}}$$

etwas über die Alveole.

Bei einem $2^3/_4$ Jahre alten Kinde waren

$$\frac{\text{II I} \mid \text{I II III}}{\mid}$$ vollständig,

$$\frac{\text{V III} \mid \text{IV V}}{\mid}$$ und $$\frac{\mid}{\text{III} \mid \text{III}}$$

etwas über die Alveole hervorragend,

$$\frac{\text{IV} \quad \mid}{\text{V IV II I} \mid \text{I II IV V}}$$

lagen noch unterhalb der Kieferoberfläche.

Bei dem frischen Materiale (Rachitis), welches ich zu untersuchen Gelegenheit hatte, kann ich natürlich mit vollster Bestimmtheit angeben, welche von den Zähnen durchgebrochen sind.

Der Einfachheit halber gebe ich die Beschreibung der einzelnen Präparate.

I.

Kiefer eines neugeborenen Kindes.

a) Unterkiefer (Fig. 12).

Die Zahnstellung ist nicht genau dieselbe wie am Präparat I*a* (siehe Fig. 1).

Der mittlere Schneidezahn ist nicht so schräg gestellt, sondern mehr frontal, während der seitliche mehr sagittal gestellt ist.

Der Schneidezahn zeigt Verkalkung, während der Eckzahn und beide Milchmolaren sich ganz weich anfühlen. Beim

Digitized by Google

ersten Milchmolar finden wir an den Kronenhöckern einzelne harte Stellen.

Fig. 12.

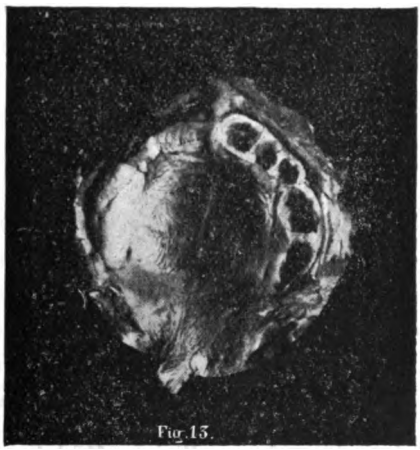

Fig. 13.

β) Oberkiefer desselben Kindes (Fig. 13).

Beide Schneidezähne fast frontal gestellt. Beide Schneidezahnkronen und die des ersten Milchmolaris zeigen Verknöcherung, während der Eckzahn und der zweite Milchmolar kaum

Digitized by Google

am Spitzenteil, respektive am Kronenhöcker sich hart anfühlen.

Sowohl am Unter- als auch Oberkiefer liegen die Zahnkeime sehr tief unter der Gingiva.

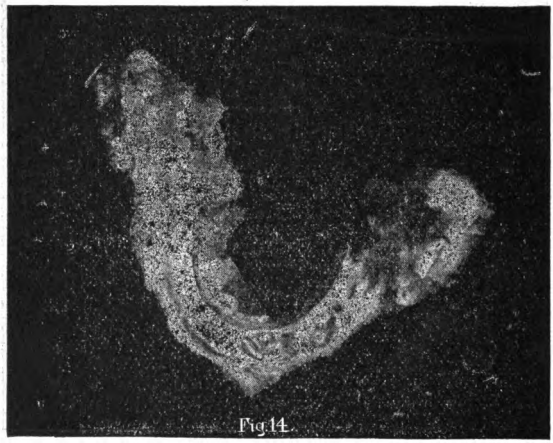

Fig. 14.

Fig. 15.

II.

Kiefer eines 4 monatlichen Mädchens.

Klinische Diagnose: Debilitas vitae; Rachitis.

a) Unterkiefer (Fig. 14).

Die Schneidezähne stehen zueinander direkt in einem rechten Winkel. Ihre Kronen, die Spitze des Eckzahnes und

Digitized by Google

die Kauhöcker des ersten Molaris sind verknöchert. Der zweite Milchmolar und der Keim des ersten bleibenden Molaren liegen noch zusammen in einer Alveole und zeigen fast keine Verknöcherung.

β) Oberkiefer desselben Kindes (Fig. 15).

Der grosse Schneidezahn steht vollkommen frontal in seiner Alveole, der kleine Schneidezahn fast sagittal. Die zwei Schneidezähne und die Krone des ersten Milchzahnes zeigen Verknöcherung, während der Eckzahn und zweite Milchmolar sich selbst an den Spitzen, respektive Kauhöckern ganz weich anfühlen.

III.

Kiefer eines 8 Monate alten Knaben.

Klinische Diagnose: Pneumonie katarrhalis; Rachitis.

Körperlänge 60 Cm.

α) Unterkiefer (Fig. 16).

Noch kein Zahn durchgebrochen oder im Durchtritte begriffen. Der Zentralschneidezahn steht frontal, der laterale Schneidezahn ist in einem Winkel von ungefähr 45° zu ihm gestellt und so nahe zugeschoben, dass seine linguale Seite den distalen Kronenanteil des mittleren Schneidezahnes vollständig deckt. Der Eckzahn steht ebenfalls um seine Längsachse gedreht und wendet seine linguale Fläche der fast sagittal gestellten Fläche des seitlichen Schneidezahnes zu.

Der Schneidezahn, der Eckzahn und der erste Milchmolar im Kronenteile fast ganz ossifiziert.

Der zweite Milchmolar und der erste bleibende Molar liegen in gesonderten Alveolen und zeigen an den Kauhöckern keine, respektive sehr geringe Verknöcherung.

β) Oberkiefer desselben Kindes (Fig. 17).

Kein einziger Zahn im Durchtritte begriffen; die Zähne liegen sogar sehr tief unter der Gingiva.

Digitized by Google

Eigentümlich ist die Stellung der Schneidezähne: Der grosse Schneidezahn steht nicht vollständig frontal, der kleine steht zu ihm in einem rechten Winkel, und zwar ist seine labiale Fläche der distalen des grossen Schneidezahnes zugekehrt.

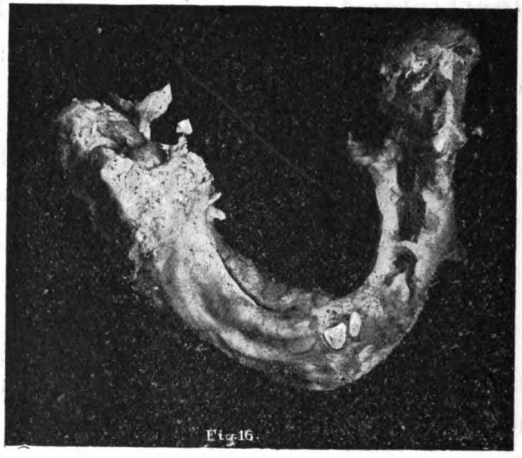

Fig. 16.

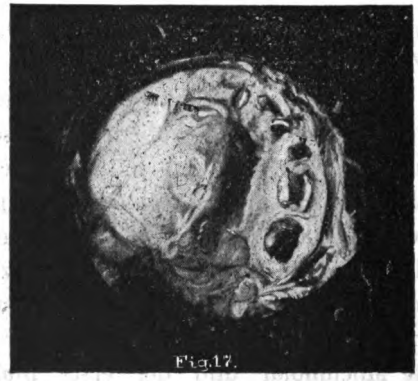

Fig. 17.

Die Alveole des Eckzahnes ist vorhanden, jedoch ist der Eckzahn selbst nicht zu finden.

Auch eine Röntgenaufnahme gab darüber keinen Aufschluss. Der Schneidezahn und der erste Mahlzahn sind im Kronenanteil verknöchert, der zweite Mahlzahn nur an den Kauhöckern.

Digitized by Google

IV.

Kiefer eines 12 Monate alten Mädchens.

Klinische Diagnose: Pneumonie katarrhalis; Rachitis florida; rachitische Frakturen; Pseudarthrosis.

Körperlänge 58 Cm.

Fig. 18.



Fig. 19.

a) Unterkiefer (Fig. 18).

Noch kein Zahn durchgebrochen. Der mittlere Schneidezahn vollständig frontal, der seitliche in einem Winkel von

Digitized by Google

ungefähr 45° zu ihm gestellt. Die Schneidezähne und der Eckzahn stehen zueinander ziemlich gedrängt. An den Kronen zeigen die Schneidezähne, Eckzähne und ersten Molaren Verkalkung.

β) Oberkiefer desselben Kindes (Fig. 19).

Noch kein Zahn durchgebrochen. Der grosse Schneidezahn ist fast frontal, während der kleine mehr sagittal gestellt ist. Sie sind ziemlich dicht aneinandergestellt, so dass sie sich fast berühren, sämtliche Kronen zeigen Verknöcherung.

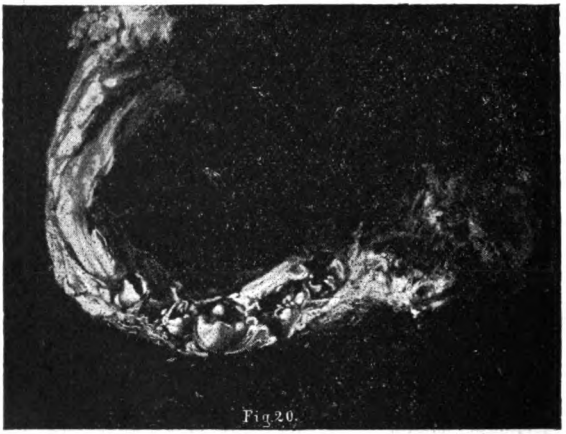

Fig. 20.

V.

Kiefer eines 13 ½ Monate alten Mädchens.

Klinische Diagnose: Meningitis cerebro spinalis; Rachitis.
Körperlänge: 64 Cm.

α) Unterkiefer (Fig. 20).

Zähne noch nicht durchgebrochen; der mittlere Schneidezahn steht frontal, während der seitliche so gestellt ist, dass seine Krone mit der des zentralen einen Winkel von 120° bildet.

Digitized by Google

β) Oberkiefer desselben Kindes (Fig. 21).

Grosser Schneidezahn total, kleiner fast frontal gestellt. Sämtliche Kronen zeigen Verknöcherung.

VI.

Kiefer eines 2 3/4 Jahre alten Knaben.

Klinische Diagnose: Rachitis gravissima; Pneumonie.
Körperlänge: 80 Cm.

α) Unterkiefer (Fig. 22).

Nur die mittleren Schneidezähne sind fast ganz durchgetreten, alle anderen liegen noch subgingival. Nach Er-

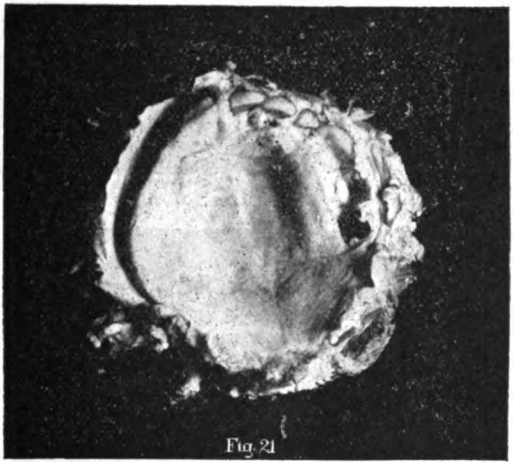

Fig. 21

öffnung der Alveolen sieht man den seitlichen Schneidezahn ungefähr in derselben frontalen Ebene stehen wie den mittleren. Die Kronen (zweiter Milchmolar nur an den Kronenhöckern) total verknöchert.

β) Oberkiefer desselben Kindes (Fig. 23).

Die vier Schneidezähne noch nicht vollständig durchgebrochen, alle übrigen noch subgingival. Die grossen Schneidezähne mesial halbmondförmig ausgehöhlt, der Schmelz an dieser Stelle total zerstört, bieten das typische Bild einer

Digitized by Google

Karies. (Der Ausdruck „Karies" ist selbstverständlich als Fachausdruck vom odontologischen Standpunkt und nicht pathologisch-anatomisch gemeint.)

Fig. 22.

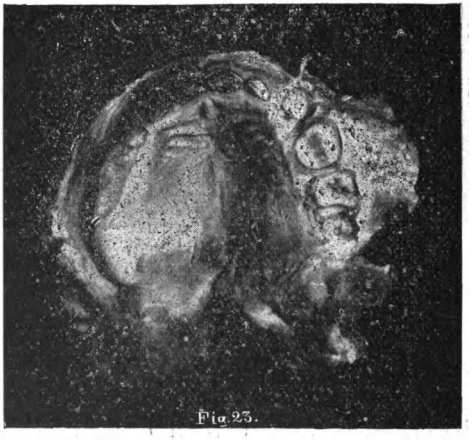

Fig. 23.

Der grosse Schneidezahn frontal, der kleine Schneidezahn 45° um seine Achse gedreht. Alle Zähne verkalkt mit Ausnahme des ersten bleibenden Molaris, welcher nur an den Kauhöckern Verkalkung zeigt.

Digitized by Google

Wir sehen also, dass die Zähne bei rachitischen Kindern immer verspätet zum Durchbruche kommen und in einem Falle, wo normaliter 10 bis 12 Zähne sich im Munde des Kindes vorfinden sollten, überhaupt noch kein Zahn durchgebrochen ist, wie dies mein Präparat V α, β (siehe Fig. 20, 21) beweist; im anderen Falle nur zwei Zähne im Unterkiefer vollständig und vier im Oberkiefer im Durchschnitt begriffen sind, wo bei einem normalen Kinde das Milchgebiss vollständig ist.

Die Behauptungen, welche die diversen Autoren für die durch Rachitis bedingten Veränderungen beim bleibenden Gebisse aufstellten, finden also auch beim Milchgebisse mit vollstem Rechte ihre Anwendung, denn sowohl den verspäteten Durchbruch als auch Stellungsanomalien und Schmelzdefekte finden wir infolge dieser Krankheit an den Milchzähnen.

In vorliegender Mitteilung sind bloss die makroskopischen Verhältnisse der Milchzähne berücksichtigt und an der Hand eines grösseren Materials dargestellt worden. Die ebenso interessanten und wichtigen mikroskopischen Details sollen in einer folgenden Arbeit verwertet werden.

Literatur.

Bonwill: Americaen Syst. of Dent. Surg. Vol. ii. pag. 487.

Gysi Alfred, D. D. S.: Geometrische Konstruktion eines menschlichen bleibenden Gebisses mittlerer Grösse. (Schweizerische Vierteljahrsschrift für Zahnheilkunde, Bd V, Nr. 1, Jahrgang 1895.)

Zsigmondy: Beiträge zur Kenntnis der Entstehung der hypoplastischen Schmelzdefekte. (Aus „Transaction of the Worlds", Chicago 1894.)

Scheff: Handbuch der Zahnheilkunde, Bd. I, Bd. II.

Wedl; Pathologie der Zähne. 1901, Bd I, Bd. II.

Strümpel: Spezielle Pathologie und Therapie, Bd. II

Schaffer: Die Verknöcherung des Unterkiefers und die Metaplasiefrage.

J. Tomes: Ein System der Zahnheilkunde. A. d. engl. v. Adolf Nedden. Leipzig 1861.

Ziegler: Spezielle pathologische Anatomie, Bd. II.

Busch: Verhandlungen d. deutschen odontolog. Gesellschaft, Bd. I, Heft 1.

Kollmann: Die Formen des Ober- und Unterkiefers bei den Europäern. (Schweiz. Vierteljahrsschrift für Zahnheilkunde, Bd. II, Nr. 2, Juni 1892.)

Baume: Lehrbuch der Zahnheilkunde, 1885.

Digitized by Google

Nachdruck nur mit genauer Quellenangabe gestattet.

Ueber die wichtigsten mechanischen und einige chemische Eigenschaften der Silikat- und Zinkphosphatzemente.[1]

Von Dr. *Max Kulka*, Zahnarzt in Teschen.

Auf der 77. Versammlung deutscher Naturforscher und Aerzte in Meran besprach Zahnarzt M. Morgenstern (Strassburg) die Ergebnisse seiner Untersuchungen über die physikalischen und chemischen Eigenschaften der Silikat- und Zinkphosphatzemente.[2]

Die Resultate dieser überaus mühevollen und sorgfältigen Arbeit Morgensterns, die wohl, wie auch Prof Sachs in seinem bei der 10jährigen Stiftungsfeier des Vereines schlesischer Zahnärzte gehaltenen Vortrag „Silikatzemente“ [3] hervorhob, auf wissenschaftliche Bedeutung berechtigten Anspruch erheben darf, haben für uns Zahnärzte leider nur einen relativen Wert, da sich aus ihnen in bezug auf das Verhalten der Zemente in der Mundhöhle absolut keine sicheren Schlüsse ziehen lassen; ja viel mehr, sie widersprechen im hohen Grade den im Munde der Patienten gerade mit den von Morgenstern untersuchten Zementen gemachten praktischen Erfahrungen, aus welchem Grunde man auf eine dabei vorliegende Ausserachtlassung eines für die Bewertung der Zemente unbedingt wichtigen Umstandes schliessen muss.

Der Fehler ist darin zu suchen, dass die zahnärztlichen Zemente Stoffe sind, welche behufs Prüfung auf keinen Fall in trockener Umgebung – in welcher Morgenstern seine Proben beliess — sondern in Nachahmung des Zweckes, denen sie als Füllmaterialien dienen, eine Zeitlang unter ständiger

---

[1] Vortrag, gehalten auf der 79. Versammlung deutscher Naturforscher und Aerzte in Dresden und auf der Jahresversammlung des Landesverbandes ungarischer Stomatologen in Budapest (September 1907).

[2] Oesterr.-ungar. Vierteljahrsschrift für Zahnheilkunde, 1905, Heft IV.

[3] Deutsche Monatsschrift für Zahnheilkunde, 1907, Heft III.

Digitized by Google

Einwirkung von Speichel, d. h. von Wasser und gewissen Lösungen bei Bluttemperatur sich befinden sollen, ehe sie einer Qualitätsprüfung unterzogen werden.

Von welchem Einfluss ein solches Belassen im flüssigen Medium auf die Entwicklung der physikalischen Eigenschaften und das chemische Verhalten der Zemente sein kann, erhellt aus folgendem:

Fast jeder Stoff hat einen gewissen, oft allerdings unmessbaren Grad von Löslichkeit im Wasser, mithin selbstredend auch im Speichel, als einer wässerigen Flüssigkeit.

Diese, wenn auch mitunter sehr geringe Löslichkeit vermag sehr wohl — denkt man an die verschiedenen Grade partieller Löslichkeit der einzelnen Bestandteile in einem erhärteten Zement — durch Auflockerung des ganzen Gefüges einen beträchtlichen Einfluss auf die Struktur und damit auch auf die Festigkeitsverhältnisse auszuüben.

Dazu kommt noch der Umstand, dass die Erhärtung eines Zementes naturgemäss mit dem Verlauf einer chemischen Reaktion verbunden ist, die aber nicht momentan beendigt ist.

Die Reaktionsgeschwindigkeit, die anfangs allerdings eine stürmische sein kann, nimmt vielmehr, nachdem der grösste Teil der wirksamen Komponenten gebunden wurde, nach dem Massenwirkungsgesetze stetig und allmählich ab, weiterhin verzögert auch die durch das Uebergehen in den festen Zustand erfolgende Erhöhung der inneren Reibung den Reaktionsverlauf ganz erheblich, so dass erst lange nachher, nachdem wir eine Füllung bereits dem Speichel aussetzen, beziehungsweise bereits aussetzen müssen, das völlige Abbinden des Zementes zu erwarten ist.

Das Eingreifen des Speichels aber vor diesem völligen Abbinden beeinflusst zweifelsohne die Entwicklung der mechanischen Eigenschaften der Zemente im hohen Grade, da er die Erhärtungsreaktion stören, eventuell sogar aufheben kann.

Deshalb war es nötig, die Prüfung der physikalischen Eigenschaften der Zemente vorzunehmen, nachdem die Probe-

Digitized by Google

stücke einige Zeit unter Speichel, respektive unter Wasser bei Bluttemperatur gelegen hatten und können die von Morgenstern gefundenen Werte keinen sicheren Massstab für das physikalische Verhalten der Zemente im Munde abgeben, um so mehr, da er z. B. für einen Zement, der die Einwirkung von Speichel oder Wasser kaum einige Stunden, ich will nicht sagen Minuten verträgt, ohne beinahe pulverig zu zerfallen und über den infolgedessen die Praxis schon seit langem das Todesurteil gefällt hat, hohe und höchste Werte fand.

Von diesen Erwägungen ausgehend, und weil ja angenommen werden darf, dass die Fabrikanten seither nicht stehen blieben, sondern stetig an der Verbesserung ihrer Präparate arbeiten, demnach die von Morgenstern vor 2 Jahren gefundenen Zahlen heute schon an und für sich nicht mehr richtig sein können, überdies weil doch seither auch wieder neue Präparate auf den Markt gebracht wurden, schritt ich an die Anstellung erneuerter Untersuchungen.

Selbstredend habe ich mich bemüht, die betreffenden Eigenschaften der Zemente erst dann zu bestimmen, nachdem sich die zu prüfenden Probestücke unter ähnlichen Verhältnissen befunden hatten, wie sie im Munde vorliegen.

Zur Untersuchung wählte ich folgende Zemente:

Silikatzemente:

1. Aschers verbesserten künstlichen Zahnschmelz,
2. Astral (Ravitzers),
3. Harvardid Improved III,[1]
4. Harvardid Improved IV,[2]
5. Hoffmanns verbesserten Porzellanersatz,
6. Schäfers Plastic-Porzellan,
7. Dr. Schönbecks Silikatzement,

---

[1] Als Harvardid Improved III bezeichne ich das von der Harvard Dental Mfg. Co. im März 1907 in den Handel gebrachte verbesserte und

[2] als Harvardid Improved IV das von der Harvard Dental Mfg. Co. im Juli 1907 in den Handel gebrachte, neuerlich verbesserte und mir zur Untersuchung zugegangene Präparat.

Digitized by Google

8. Silicin,
9. Smaltid,
10. Dr. Speiers neuen Silikatzement,
11. Dr. Wolfsons verbesserte plastische Porzellanfüllung.

Zinkphosphatzemente:

12. Harvardzement,
13. Lovés Achat,
14. de Treys Impervious-Zement und
15. Lynton.

Ich nehme gleich hier Gelegenheit, allen jenen Fabrikanten von Zementen, welche mir in liebenswürdiger Weise einerseits ihre Präparate für meine Untersuchungen zur Verfügung gestellt haben, anderseits mir mit Winken und Ratschlägen an die Hand gingen, meinen verbindlichsten Dank auszusprechen.

Zu allererst übte ich eine Zeitlang die Verarbeitung der einzelnen Zemente, um mich mit den verschiedenen Eigenschaften eines jeden Präparates vorher genau vertraut zu machen.

Meine dabei gemachten Erfahrungen decken sich so ziemlich mit denen Morgensterns und erübrigt es nur, die von ihm angegebenen spezifischen Gewichte der inzwischen verbesserten Zemente richtigzustellen, beziehungsweise zu ergänzen.

Tabelle I.

Spezifische Gewichte im arithmetischen Mittel.

Silikatzemente:

Aschers künstlicher Zahnschmelz	2·16
Ravitzers Astral	2·26
Harvardid Improved III	2·24
Harvardid Improved IV	2·39
Hoffmanns verbesserter Porzellanersatz	2·20
Dr. Schönbecks Silikatzement	2·208
Silicin	2·17
Smaltid	2·208
Dr. Speiers neuer Silikatzement	3·59
Dr. Wolfsons verbesserte plastische Porzellanfüllung	2·406

Digitized by Google

Zinkphosphatzemente:

Harvard-Zement	3·41
Lovés Achat	3·52
de Treys Impervious-Zement	3·31
Lynton	2·87

Auch aus dieser Tabelle ist zu ersehen, dass die Silikatzemente im allgemeinen ein geringeres spezifisches Gewicht aufweisen, als die Zinkphosphatzemente und macht nur Dr. Speiers Silikatzement eine bemerkenswerte Ausnahme, da sein spezifisches Gewicht ein grösseres ist, als das bei den Zinkphosphatzementen überhaupt ermittelte.

Dadurch, dass ich über die Art des Verarbeitens (Anrührens) einer jeden Probe, aus welchem Zemente immer, genaue Notizen anlegte und mit dem Resultate der später angestellten Prüfung verglich, habe ich Gelegenheit gehabt, mich davon zu überzeugen, dass die jeder Packung beigeschlossene Gebrauchsanweisung genauestens befolgt werden muss, um, soweit es natürlich bei einzelnen Zementen überhaupt möglich ist, gute Resultate zu erzielen, und habe ich durch lange Versuchsreihen mich bemüht, die richtigen Mischungsverhältnisse von Pulver und Flüssigkeit zu ermitteln, die ich in arithmetischen Mittelwerten auf folgender Tabelle verzeichne.

Tabelle II.

Mischungsverhältnisse	Pulver	Flüssigkeit
Aschers künstlicher Zahnschmelz	100	59·49
Astral (Ravitzers)	100	202·72
Harvardid Improved III	100	50·32
Harvardid Improved IV	100	53·84
Hoffmanns verbesserter Porzellanersatz	100	45·46
Dr. Schönbecks Silikatzement	100	73·32
Silicin	100	59·34
Smaltid	100	73·32
Dr. Speiers neuer Silikatzement	100	56·62
Dr. Wolfsons verb. plast. Zahnfüllung	100	74·84
Harvard-Zement	100	48·75
de Treys Zement	100	40·01
Lynton	100	81·05

Digitized by Google

Am schwierigsten verarbeiten sich meiner Erfahrung nach unter den Silikatzementen Ravitzers Astral, unter den Zinkphosphatzementen Lynton und de Treys Zement, da sie viel zu rasch erhärten.

Ich gehe nun an die Erledigung meines eigentlichen Themas.

Die unnütze Mühe, Stoffe zu prüfen, die als Füllmaterialien gar nicht in Betracht kommen können, vermied ich, indem ich erst untersuchte, ob alle zur Untersuchung gewählten Zemente unter Speichel oder Wasser überhaupt beständig sind.

Zu diesem Zwecke rührte ich von jedem Zement je drei Proben sorgfältig an und füllte sie in konische polierte Durch-

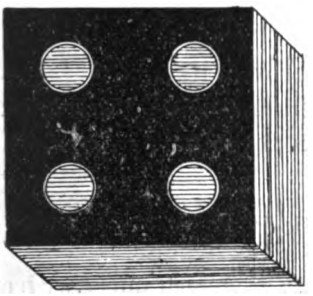

Fig. A.



Fig. B.

bohrungen einer Ebonitplatte, die auf einer zweiten völlig glatten mit Stiften festgesteckt war (Fig. A und B).

Die Dimensionen der kegelförmigen Bohrungen waren: Oberer Durchmesser 4 Mm., unterer 3 Mm., Höhe 4 Mm.

Diese Bohrungen wurden vor dem Füllen mit einem ganz schwachen Hauch reinster Vaseline versehen, um jede Adhäsion zu vermeiden.

Nach dem Erhärten wurden die Proben herausgestossen und nach 30 Minuten unter als normal befundenen Speichel, dem Wasser zugesetzt war, und zwar im Verhältnis von 1 : 3, in kleinen Standgefässen im Thermostaten bei 36° C. untergebracht.

In dieser Flüssigkeit, die täglich zweimal erneuert und abends durch pures Wasser ersetzt wurde, verblieben die

Digitized by Google

Proben 7 Tage, wurden dann herausgenommen, abgetrocknet, eine Zeitlang an der Luft belassen und hierauf geprüft.

Es ergab sich:

Proben nach 30 Minuten unter Speichel gebracht:

Völlig unverändert:	Ascher, Silicin.
Schwach angegriffen:	Astral, Harvardid Improved IV, Harvard-Zement, Lynton, Lovés Achat, Dr. Speiers neuer Silikatzement, Dr. Wolfsons verb. plast. Porzellanfüllung, de Treys Impervious-Zement.
Stärker angegriffen:	Harvardid Improved III, Hoffmanns verbesserter Porzellanersatz, Dr. Schönbecks Silikatzement, Smaltid.
Zerstört:	Schäfers Plastic-Porzellan.

Als völlig unverändert erwiesen sich nur Aschers künstlicher Zahnschmelz und das Silicin. Die Oberfläche beider Zemente repräsentierte sich, unter der Lupe betrachtet, sowohl im feuchten, als auch im trockenen Zustande als völlig glatt und hochglänzend, wie poliert.

Schwach angegriffen waren Astral, Harvardid Improved IV, Harvard-Zement, Lynton, Lovés Achat, Speier, Wolfson und de Treys Zement.

Die Astralproben zeigten im allgemeinen einen matten asbestartigen Glanz, bei einigen fiel, unter der Lupe betrachtet, eine feinmaschige, netzförmige Zeichnung der Mantelfläche auf.

Harvardid Improved IV war glanzlos, hie und da sah man mit der Lupe einen feinen Haarriss, ebenso war auch Speiers Silikatzement völlig glanzlos, sonst aber wenig verändert. Wolfsons plastische Porzellanfüllung war glanzlos und zeigte an seiner Oberfläche vereinzelte weisse

Digitized by Google

matte Flecke, als ob die Proben gesprenkelt wären. Die Zinkphosphatzemente Harvard-Zement, Lynton, de Treys Zement repräsentierten sich selbstredend als glanzlose, kreidig aussehende Stoffe, an deren Oberfläche mittels der Lupe vereinzelt punktförmige Arrosionen sichtbar waren, bei Lovés Achat war dasselbe zu konstatieren, daneben sah man hie und da auch einen feinen Haarriss.

Als stärker angegriffen erwiesen sich bei der Untersuchung: Hoffmanns verbesserter Porzellanersatz, Dr. Schönbecks Silikatzement, Smaltid und Harvardid Improved III.

Im feuchten Zustande wohl glänzend und transparent, verschwanden während des Trocknens diese Eigenschaften und man konnte bei allen diesen Zementen beobachten, dass eine feinmaschige netzförmige Zeichnung der trocknenden Oberfläche immer deutlicher sichtbar wurde.

Die trockenen Proben von Hoffmanns Porzellanersatz, Dr. Schönbecks Silikatzement und Smaltid sahen aus, als wären sie mit Mehltau oder einem feinen weissen Pulver bestreut worden und es liess sich tatsächlich mit dem Fingernagel ein feiner weisser Staub leicht abkratzen.

Die Oberflächen waren infolgedessen sehr matt und rauh. Liess man aus einer Pipette einen Tropfen Wasser auf die Proben fallen, so verschwand dieser rasch wie im Zucker, bei stärkerem Befeuchten wurden die Proben wieder transparent.

Als vollkommen zerstört erwies sich bereits nach kurzem Liegen im Speichel und Wasser Schäfers Plastic-Porzellan. Die Proben waren glanzlos und zeigten tiefe klaffende Risse und Sprünge. Die getrocknete Probe zerfiel bei der Untersuchung, den Rissen und Sprüngen entsprechend, wie trockener Mörtel. Wegen dieses Befundes schloss ich dieses letzte Zement, das selbst nach dem Versuch 3- und 24stündigen vorherigen Trocknens in kurzer Zeit unter Feuchtigkeit prompt wieder barst, als völlig wertlos von der weiteren Untersuchung aus.

Ich gehe nun zur Bestimmung der mechanischen Eigenschaften über.

Digitized by Google

Um ein stets gleichmässiges Anrühren und sicheres Verarbeiten zu erzielen, nahm ich nach Möglichkeit die Menge für eine jede Probe niemals grösser, als sie zu jeder mittleren Füllung im allgemeinen erforderlich ist und rührte die Proben sehr sorgfältig und genau nach der Gebrauchsanweisung an.

Die für unsere Zwecke in Betracht kommenden mechanischen Eigenschaften bei Füllungen sind:

1. Festigkeit,

2. Härte, beziehungsweise Widerstand gegen Abnützung,

3. Undurchlässigkeit, beziehungsweise Porosität und

4. Adhäsionsfähigkeit, beziehungsweise Wandanschluss.

Die Eigenschaften der Festigkeit: Zug-, Druck- und Bruchfestigkeit, stehen zueinander im mathematischen Verhältnisse, so dass die Bestimmung der Zugfestigkeit allein genügen könnte.

Gleichwohl bestimmte ich, um meinen Resultaten grössere Sicherheit zu geben, die Zug-, Bruch- und Druckfestigkeit gesondert, zumal uns die beiden letzten Festigkeitsarten ganz besonders interessieren, da doch die Füllmaterialien auf diese hauptsächlich in Anspruch genommen werden.

Die dazu nötigen Proben stellte ich — ich bemerke, dass ich hier, wie bei jedem folgenden Versuch, stets drei Proben eines jeden Zementes zur Prüfung nahm, die Prüfungen der Kontrolle halber öfters wiederholte und als erhaltenen Wert den Mittelwert aller gefundenen anführe — ähnlich wie vorher mittels zweier Ebonitplatten her, deren eine mit grösseren, 7 Mm. langen Bohrungen versehen war (Fig. 2).

In diese Bohrungen kamen haarscharf passende runde Einsätze (sogenannte Futter), ebenfalls aus Ebonit bestehend, und zwar liess ich mir zweierlei derartiger Einsätze anfertigen; eine Art zur Herstellung von Proben für Zug- und Bruchfestigkeit, die andere Art zur Herstellung von Proben für die Druckfestigkeit und andere Prüfungen.

Digitized by Google

Beide Arten von Einsätzen zeigen im Zentrum eine Bohrung und bestehen aus zwei gleich grossen Hälften mit haarscharf aneinander passenden Berührungsflächen.

Die Einsätze zur Herstellung der Druckfestigkeitsproben zeigen eine einfache zylindrische, 3 Mm. weite und 7 Mm. tiefe Bohrung (Fig. 7 und 7 *a*), die Bohrung der Einsätze zur Herstellung der Zug- und Bruchfestigkeitsproben ist ebenfalls 7 Mm. tief, jedoch in den oberen 3 Mm. konisch und in den unteren 4 Mm. zylindrisch gestaltet. Die Basis des kegelförmigen Teiles der Bohrung hat einen Durchmesser von 5 Mm., der zylindrische Teil einen solchen von 4 Mm. Die in diesen Einsätzen geformten fertigen Proben haben demnach die Form eines 4 Mm. dicken und 4 Mm. hohen Zylinders, dem oben ein abgestutzter Kegel mit seiner kleineren Basis aufsitzt (Fig. 2 *a* und 2 *b*).

Auch hier wurden die Bohrungen vor dem Füllen mit einem schwachen Ueberzug reinster Vaseline versehen, nach dem Erhärten der Zemente die Einsätze herausgestossen, die beiden Hälften auseinandergenommen, die nun losen Proben mittels Alkohols von etwa anhaftender Vaseline befreit und nun mit Rücksicht auf die etwas angreifbaren Zemente erst nach 3 Stunden, und zwar mit einem Varnish überzogen, der aber nach 24 Stunden wieder sorgfältig entfernt wurde, unter Speichel und Wasser in den Thermostaten gebracht, um dann in gleicher Weise wie die früheren Proben behandelt, nach durchschnittlich drei bis vier Wochen der Prüfung zugeführt zu werden.

Zu den nun folgenden Festigkeitsprüfungen liess ich mir eine Art „Materialprüfungsmaschine“ anfertigen, in welcher die Proben mittels verschiedener Einspann- und anderer Vorrichtungen auf ihre Zug-, Druck- und Bruchfestigkeit, Schleiffähigkeit usw. in Anspruch genommen werden, die also derart eingerichtet ist, dass man mit ihrer Hilfe durch Auswechslung einzelner Teile die verschiedenen Arten von Festigkeitsprüfungen der Zemente vornehmen kann.

Es braucht wohl nicht betont zu werden, dass diese Materialprüfungsmaschine nicht in einem Guss entstanden

Digitized by Google

Fig. 4.

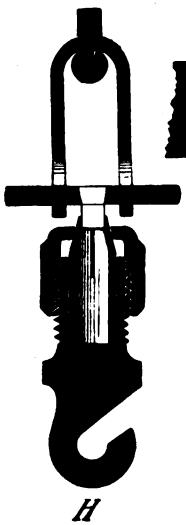

Fig. 1

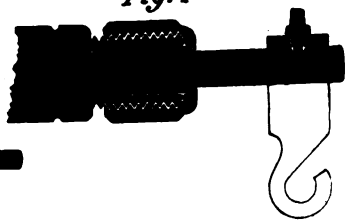

Fig. 3

Fig. 2b

Fig. 2a



Fig. 2

Fig. 5

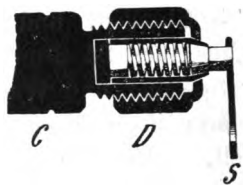

Fig. 5a

Fig. 6

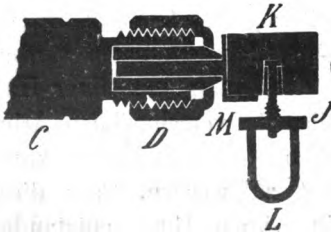

Fig. 6a

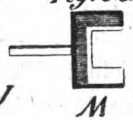

Fig. 7

Fig. 7a

Digitized by Google

ist, sondern Hand in Hand mit dem im Anfange oftmaligen Misslingen meiner Versuche und den infolgedessen sich notwendig erweisenden Aenderungen meines Untersuchungsplanes ebenfalls geändert werden musste, bis sie eben die jetzige Gestalt und Einrichtung erhalten hat.

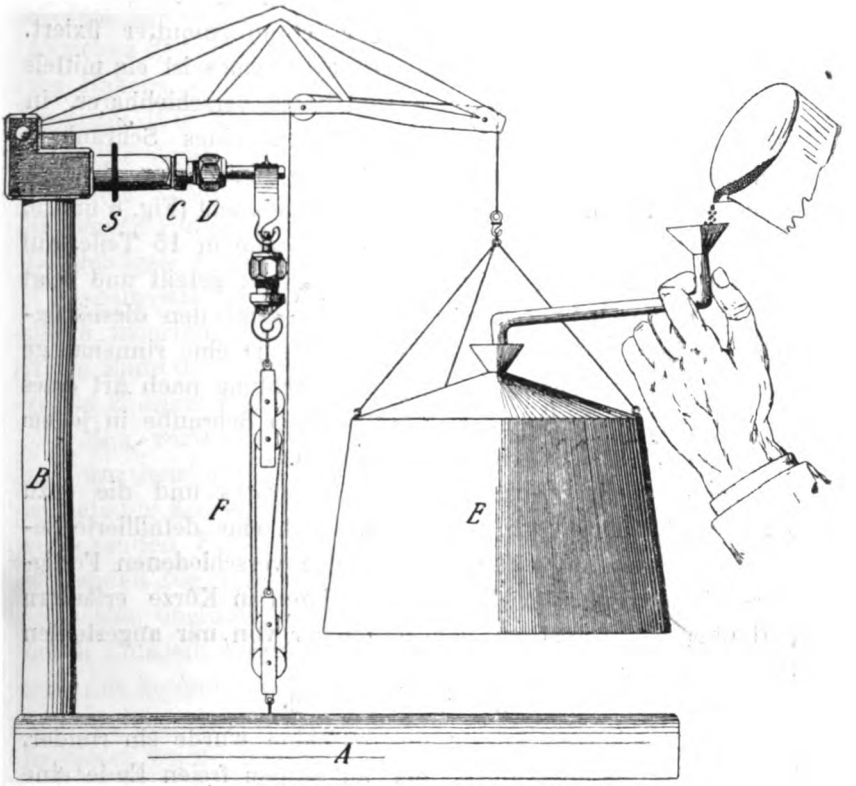

Fig. C.

Der Apparat besteht, wie die Fig. C deutlich zeigt, aus einer massiven gusseisernen, rechteckigen Ständerplatte *A*, auf welcher sich an der einen Schmalseite ein runder, oben in Form eines Galgens rechtwinkelig abgebogener starker Stahlarm *B* erhebt.

Das kurze Ende dieses Armes trägt einen im Scharnier nach unten beweglichen und in der Horizontalen durch einen

Digitized by Google

Schlüssel *S* fixierbaren kurzen Ansatz *C*, der an seinem Ende zylindrisch ausgehöhlt ist und an seiner äusseren Fläche ein Schraubengewinde samt Schraubenmutter *D* besitzt.

In die Bohrung dieses kurzen Ansatzes kommen die zur Bestimmung der Zug- und Biegungsfestigkeit, weiters die zur Bestimmung des Adhäsionsgrades dienenden Einsätze und werden in ihr durch Anziehen der Schraubenmutter fixiert.

An dem senkrechten Teile des Stahlarmes ist ein mittels eines Kugelgelenkes nach oben und unten verschiebbarer, in der Horizontalen drehbarer und mittels eines Schraubenschlüssels in jeder Lage und Stellung fixierbarer 30 Cm. langer und 7 Mm. dicker Stahlhebel *E* angebracht (Fig. 8 und 9, S. 587). Dieser Hebel ist auf der einen Seite in 15 Teile, auf der anderen in 10 Teile vom Drehpunkt an geteilt und zeigt dieser Teilung entsprechende Teilstriche samt den diesbezüglichen Zahlen, weiters trägt er beiderseits je eine rinnenartige Vertiefung, in welcher eine Einspannvorrichtung nach Art eines Laufgewichtes verschoben und mittels einer Schraube in jedem beliebigen Teilstrich fixiert werden kann.

Die weitere Einrichtung des Apparates und die dazu gehörigen Teile will ich, um nicht durch eine detaillierte Beschreibung zu langweilen, erst bei den verschiedenen Festigkeitsprüfungen an der Hand der Skizzen in Kürze erläutern und übergehe sofort zu der ersten der von mir angestellten Prüfungen der

Zugfestigkeitsprüfung.

In dem kurzen Ansatz der Maschine wurde ein runder, kräftiger, stählerner Zapfen, der an seinem freien Ende eine Vertiefung (Hängelager) zeigt, durch Anziehen der Schraubenmutter fixiert. In diesem Hängelager reitet ein unten hakenförmig nach vorn abgebogener Hängebügel (Fig. 1).

Nun wurde die Zugfestigkeitsprobe durch den mit je einem runden seitlichen Ansatz versehenen, konisch gebohrten Ring (Fig. 3) derart durchgesteckt, dass nur der zylindrische Teil der Probe aussen sichtbar war.

Die Dimensionen der Bohrung des Ringes entsprechen nämlich denen des Kopfes der Probe, also oberer Durchmesser

Digitized by Google

5 Mm., unterer 4 Mm., infolgedessen passt der Kopf genau hinein und war in den Ring gewissermassen versenkt.

Das ausserhalb des Ringes sich befindliche 4 Mm. dicke und 4 Mm. lange Stück der Probe wurde an seinem Ende bis auf 2 Mm. in eine 4 Mm. weite federnde Zwinge, welche sich in dem hohlen Haken *H* befindet, hineingeschoben und durch Anziehen der Schraubenmutter, die in das in der Aussenfläche des Hakens eingeschnittene Schraubengewinde eingreift, eingespannt (Fig. 4).

Die derart eingespannte Probe wurde nun vermittels der seitlichen Ansätze des zur Aufnahme des Kopfes der Probe dienenden Ringes in die hakenförmig abgebogenen Enden des Hängebügels eingehängt [gelagert] (Fig. 4).

Nun wurde der Haken der Zwinge mit einem in der Fussplatte fixierten Viererflaschenzug *F* verbunden und an dem freien Ende des Seiles, das über Rollen läuft, ein hohles Metallgefäss *E* angehängt (Fig. C).

Ich verwende den in der Fussplatte fixierten Flaschenzug, um jede eventuelle seitliche Belastung und dadurch leicht eintretende Knickungen der Probe zu verhindern und wird im vorliegenden Falle die Probe durch den stets nach unten wirkenden Zug rein nur auf Zugfestigkeit in Anspruch genommen.

Um überdies jederlei Erschütterung der Probe, wie sie durch Zulegen, beziehungsweise Austausch der Gewichte leicht zustande kommt und die Resultate trüben kann, möglichst zu vermeiden, verwendete ich ein hohles Metallgefäss als Wägegefäss. In dieses wurde mittels eines trompetenförmigen Trichters so lange Bleischrot einlaufen gelassen, bis die Probe riss. Ich erzielte dadurch eine stetig und gleichmässig fortschreitende Belastung.

Das Endgewicht wurde dadurch ermittelt, dass man das Wägegefäss nach dem erfolgten Bruch der Probe auf einer gewöhnlichen Wage wog und das so gefundene Gewicht vierfach nahm.

Da alle meine Messungen unter gleichen Verhältnissen — gleiche Form, gleicher Querschnitt und gleiche Länge der Proben — vorgenommen wurden, stehen die letzten Belastungen in dem Verhältnis der Zugfestigkeitswerte.

Digitized by Google

Es ergaben sich die Werte, wie sie auf Tabelle III verzeichnet sind.

Tabelle III.

Zugfestigkeitswerte in arithmetischen Mittelwerten.

Modell Fig. 2*b*. Durchmesser 4 Mm.

Aschers künstlicher Zahnschmelz	18·312 Kg.
Silicin	18·309 „
Dr. Speiers neuer Silikatzement	17·385 „
Harvard-Zement	15·136 „
Hoffmanns verbesserter Porzellanersatz	12·833 „
Dr. Schönbecks Silikatzement	10·825 „
Smaltid	10·820 „
Lovés Achat	10·460 „
Harvardid Improved IV	10·123 „
Dr. Wolfsons verbesserte plast. Porzellanfüllung	9·938 „
Harvardid Improved III	9·675 „
Ravitzers Astral	7·625 „
de Treys Impervious-Zement	7·557 „
Lynton	6·200 „

Die Berechnung des Bruchkoeffizienten auf Zugfestigkeit zylindrischer Zementstäbchen von 1 Cm. Durchmesser ergibt folgende Werte:

Tabelle III*a*.

Aschers künstlicher Zahnschmelz	114·441 Kg.
Silicin	114·425 „
Speier	108·656 „
Harvard-Zement	94·600 „
Hoffmanns Porzellanoid	80·206 „
Schönbeck	67·656 „
Smaltid	67·651 „
Lovés Achat	65·375 „
Harvardid Improved IV	63·268 „
Wolfson	62·115 „
Harvardid Improved III	60·470 „
Astral	47·658 „
de Treys Zement	47·231 „
Lynton	38·750 „

Digitized by Google

Die Berechnung des Bruchkoeffizienten auf Zugfestigkeit bei einem Querschnitt von 1 □Cm. ergibt folgende Werte:

Tabelle III*b*.

Aschers künstlicher Zahnschmelz	145·727 Kg.
Silicin	145·685 „
Speier	138·350 „
Harvard-Zement	120·454 „
Hoffmanns Porzellanoid	102·125 „
Schönbeck	86·145 „
Smaltid	86·140 „
Lovés Achat	83·331 „
Harvardid Improved IV	80·559 „
Wolfson	79·090 „
Harvardid Improved III	76·995 „
Astral	60·682 „
de Treys Zement	60·138 „
Lynton	49·340 „

Ich übergehe nun zur Bestimmung der

Bruchfestigkeit.

Zur Bestimmung der Bruch-, bzw. Biegungsfestigkeit verwendete ich gleichgeformte Probestücke wie für die Zugfestigkeit (Fig. 2*b*).

Die Proben wurden, wie Fig. 5, zeigt, diesmal horizontal eingespannt, und zwar derart, dass sie in eine am unteren Ende konisch gestaltete Muffe versenkt wurden. Die Muffe samt der darin befindlichen Probe kam in den kurzen Ansatz *C* des Apparates und wurde durch Anziehen der Schraube *D* fixiert. Eine auf dem Kopfe der Probe in der Muffe aufruhende Spiralfeder presst den zylindrischen Teil der Probe nach aussen.

Nun wurde am Ende des zylindrischen Teiles der Probe im ersten Millimeter eine mit einer 4 Mm. im Durchmesser be-

Digitized by Google

tragenden Oeffnung versehene, 1 Mm. dicke Metallscheibe *S* (Fig. 5 und 5*a*) aufgesetzt und der Haken der Scheibe genau wie vorher mit dem Viererflaschenzug verbunden. Durch kontinuierliches Zugiessen von Bleischrot in das Wägegefäss wurden die Proben so lange auf Biegung beansprucht, bis die Zylinder abbrachen.

Da auch hier überall die gleichen Bedingungen vorlagen und der Hebelarm konstant $3\,^1/_2$ Mm. blieb, stehen die so ermittelten Gewichte im Verhältnisse der Bruchfestigkeiten.

In gleicher Weise wie vorher berechnet, fand ich:

Tabelle IV.

Bruchfestigkeitswerte im arithmetischen Mittel.

Modell Fig. 2*b*. Durchmesser 4 Mm.

Aschers künstlicher Zahnschmelz	13·211 Kg.
Silicin	13·208 „
Dr. Speiers neuer Silikatzement	12·444 „
Harvard-Zement	10·240 „
Harvardid Improved IV	8·185 „
Dr. Wolfsons verbesserte plast. Porzellanfüllung	8·016 „
Lovés Achat	7·804 „
Hoffmanns verbesserter Porzellanersatz	7·576 „
Dr. Schönbecks Silikatzement	7·367 „
Smaltid	7·360 „
Harvardid Improved III	6·893 „
Astral (Ravitzer)	5·444 „
de Treys Impervious-Zement	4·389 „
Lynton	4·207 „

Da die Biegungsfestigkeit sich experimentell am sichersten und sehr genau feststellen lässt, sind die für die Bruchfestigkeit gefundenen Werte als die entscheidenden anzusprechen und wurden demnach zur Berechnung des absoluten Festigkeitskoeffizienten der Zemente benützt.

Digitized by Google

Tabelle IV*a*.

Absoluter Festigkeitskoeffizient der Zemente

(ermittelt durch Multiplikation der gefundenen Werte mit $\frac{7}{4\pi}$).

		Pro 1 □ Mm.
Aschers künstlicher Zahnschmelz. .	13·211 =	7·359 Kg.
Silicin	13·208 =	7·357 „
Speier	12·444 =	6·932 „
Harvard-Zement	10·240 =	5·704 „
Harvardid Improved IV	8·185 =	4·561 „
Wolfson	8·016 =	4·465 „
Lovés Achat	7·804 =	4·347 „
Hoffmanns Porzellanoid	7·576 =	4·220 „
Schönbeck	7·367 =	4·103 „
Smaltid	7·360 =	4·099 „
Harvardid Improved III	6·893 =	3·840 „
Astral	5·444 =	3·033 „
de Trey	4·389 =	2·445 „
Lynton	4·207 =	2·344 „

Druckfestigkeit.

Zur Bestimmung der Druckfestigkeit benützte ich zylindrische Proben von 3 Mm. Dicke und 7 Mm. Länge (Fig. 7 *a*).

Diese kamen, wie Fig. 8 zeigt, unter einen 2 Cm. vom Drehpunkt entfernten, am unteren Rande des Hebels befindlichen Ausschnitt und ruhten auf einem kleinen Stahlamboss *G*, der in die entsprechende Vertiefung der Fussplatte eingesetzt erscheint.

Auf dem freien hakenförmigen Ende des Hebels wurde das Wägegefäss aufgehängt und so lange kontinuierlich Bleischrot zugeschüttet, bis mit dem stetig wachsenden Druck die Stäbchen in Stücke zerfielen, beziehungsweise zerquetscht wurden.

Das Gewicht des Hebels beträgt, auf den Drehpunkt reduziert, 900 Gr. Dieses Gewicht plus der Endbelastung, die mit der Zahl 15 multipliziert wurde, ergab den Enddruck, bei welchem die Zerstörung erfolgt und gilt als Mass für die Druckfestigkeit des geprüften Materials.

Digitized by Google

Da nun auch hier überall die gleichen Bedingungen gewahrt blieben, stehen die ermittelten Endbelastungen im Verhältnisse der Druckfestigkeitskoeffizienten.

Tabelle V.

Druckfestigkeit.

Da eine Bestimmung des gepressten Querschnittes unmöglich war (de facto wurde ja nur eine Linie gepresst), wurde der kleinste bei dieser Prüfung erhaltene Wert (Lynton = 42·8 Kg) als Einheit = 100 gesetzt und ich erhielt demnach durch Multiplikation der für die anderen Zemente ermittelten Werte mit $\frac{100}{42{\cdot}8}$ folgendes **Verhältnis der Druckfestigkeiten:**

Aschers künstlicher Zahnschmelz . . .	158·6 Kg.	= 371
Silicin	158·5 „	= 370
Astral	132·9 „	= 311
Wolfson	128·6 „	= 301
Harvard-Zement	124·6 „	= 291
Harvardid Improved IV	109·3 „	= 255
Schönbeck	103·3 „	= 241
Smaltid	103·3 „	= 241
Speier	101·3 „	= 237
Harvardid Improved III	90·1 „	= 211
de Treys Zement	89·3 „	= 209
Lovés Achat	79·2 „	= 185
Hoffmanns Porzellanoid	65·5 „	= 153
Lynton	42·8 „	= 100

Härtebestimmung.

Zur Bestimmung der Härte der Zemente verfuhr ich folgendermassen:

In den konischen Bohrungen der Ebonitplatte (Fig. 2 *a* und *b*) hergestellte abgestutzte Kegel wurden 3 Stunden an der Luft und hierauf zirka 3 bis 4 Wochen unter Speichel plus Wasser belassen, gesäubert, getrocknet und durch Ritzungsversuche in

Digitized by Google

die Mohssche Skala eingereiht. Proben, die an gleicher Stelle rangierten, wurden noch gegeneinander geprüft und es zeigte sich, dass Aschers künstlicher Zahnschmelz und das Silicin eine

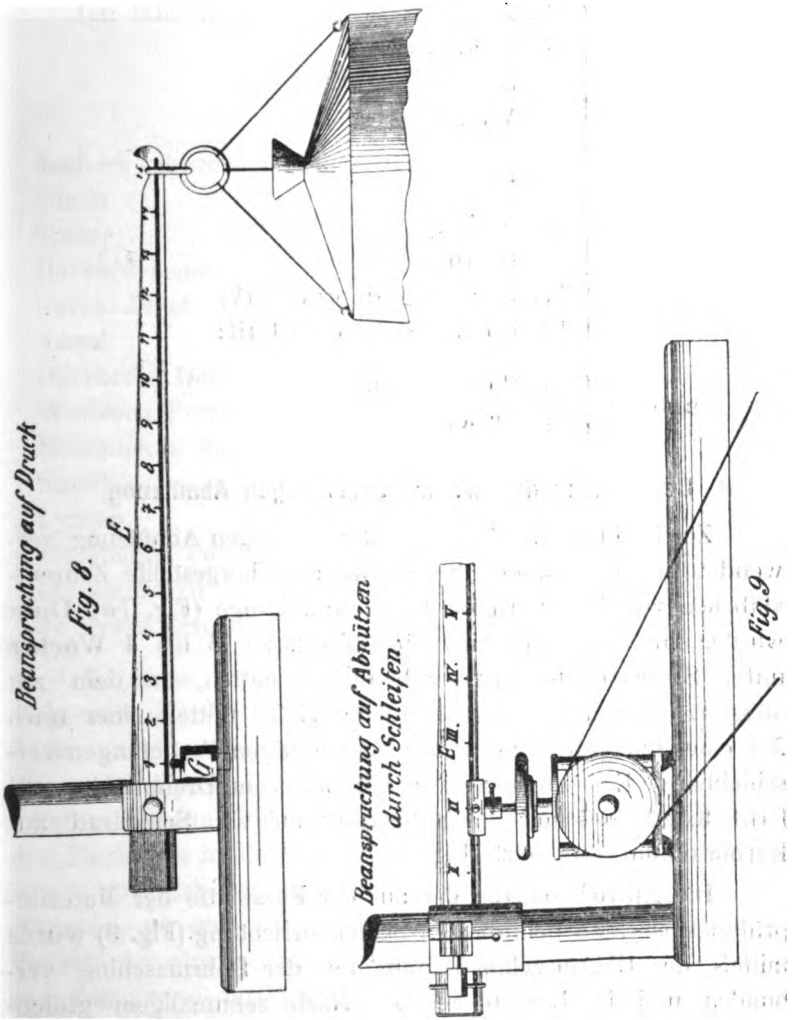

Spur härter als Härtegrad 4 sind, die übrigen mit Ausnahme von Hoffmanns verbesserten Porzellanersatz und Achat, die weicher als Fluorit befunden wurden, haben den Härtegrad 4.

Digitized by Google

Es ergab sich folgende Reihenfolge der Härtegrade:

über 4
1. Aschers künstlicher Zahnschmelz,
2. Silicin;

4
3. Astral,
4. Schönbeck,
5. Smaltid,
6. Wolfson,
7. Speier,
8. Harvard,
9. de Trey,
10. Lynton,
11. Harvardid Improved IV,
12. Harvardid Improved III;

unter 4
13. Porzellanoid,
14. Achat.

Bestimmung des Widerstandes gegen Abnützung.

Zur Bestimmung des Widerstandes gegen Abnützung verwendete ich wie zu den Druckprüfungen hergestellte Zementstäbchen von 3 Mm. Dicke und 7 Mm. Länge (Fig. 7*a*). Diese wurden, nachdem sie sich ebenfalls zirka 3 bis 4 Wochen unter Speichel plus Wasser befunden hatten, an dem zur Messung der Druckfestigkeit benützten Hebel mittels einer nach Art eines Laufgewichtes in den rinnenartigen Vertiefungen verschiebbaren Einspannvorrichtung 3 Cm. vom Drehpunkte entfernt fixiert und mit 1 Kg. belastet auf ein Schleifrad aus Karborundum aufgesetzt (Fig. 9).

Die Antriebsscheibe der auf der Fussplatte der Materialprüfungsmaschine befindlichen Schleifvorrichtung (Fig. 9) wurde mittels der Bohrmaschinenschnur mit der Bohrmaschine verbunden und in Betrieb gesetzt. Nach zehnmaligem gleichmässig ruhigen Treten der Bohrmaschine, wobei das Schleifrad, das vor jedem Versuche mit einer Bürste gesäubert wurde, 55 Umdrehungen machte, mithin einen Weg von 6·9 Meter zurückgelegt hatte, bestimmte ich mittels eines Nonius, beziehungs-

Digitized by Google

weise der Mikrometerschraube die erlittene Verkürzung der Stäbe.

Der Volumverlust gilt als Mass für die Widerstandsfähigkeit gegen Abnützung.

Ich fand folgende

Tabelle VI der

Abnützungsfähigkeit.

Aschers künstlicher Zahnschmelz	0·10 Mm.
Silicin	0·10 „
Speier	0·16 „
Harvard-Zement	0·21 „
Lovés Achat	0·26 „
Astral	0·28 „
Harvardid Improved IV	0·40 „
Wolfsons Porzellanfüllung	0·44 „
Schönbecks Silikatzement	0·46 „
Smaltid	0·46 „
Lynton	0·50 „
Hoffmanns Porzellanersatz	0·53 „
Harvardid III	0·54 „
de Treys Zement	0·56 „

Es muss auffallen, dass die Reihenfolge dieser Tabelle nicht mit der der Härtegrade korrespondiert. Die Erklärung dafür ist die, dass die meisten Zemente durch das längere Liegen im Speichel in mehr oder weniger tiefer Schicht erweichen und nur ein härterer Kern zurückbleibt. Beim Versuch des Einreihens in die Härteskala ist es aber absolut unmöglich, sofort mit dem ersten Strich den Härtegrad richtig zu bestimmen, so dass durch das oftmalige Herumprobieren und Prüfen die oberflächlich erweichten Schichten sukzessive ab-, beziehungweise durchgerieben wurden und nur die Härte des Kernes bestimmt werden konnte.

Bei der Prüfung auf Abnützung hingegen erscheint auch die aussen erweichte Schicht der Zemente in die angegebenen Zahlen einbezogen.

Digitized by Google

Porosität.

Die Porosität stellte ich folgendermassen fest:

Kegelförmige, wie früher hergestellte, etwa 2 Tage an der Luft belassene Blöcke wurden mittels der analytischen Wage gewogen und hierauf in einem Rezipienten auf den Rand eines in der Wandung desselben befindlichen stufenförmigen Absatzes gelegt. Auf dem Boden des Rezipienten befand sich eine zirka 3 Cm. hohe Schicht destillierten Wassers.

Nachdem die Luft aus dem Rezipienten vermittels einer Wasserluftpumpe evakuiert war — leider war es mir nur möglich, ein Vakuum von 65 Cm. zu erzielen, da der Wasserleitungsdruck bei uns kein grösserer ist — wurden die Blöcke durch Schütteln ins Wasser geworfen.

Nach zirka $^1/_2$ Stunde herausgenommen und abgetrocknet, wurden sie nochmals gewogen; die Differenz dieser Gewichte und der vor dem Evakuieren ermittelten gibt den Unterschied des Gewichtes des in die Poren eingedrungenen Wassers und der früher darin befindlichen Luft.

Ich erhielt nach der Reihenfolge der Gewichtszunahme folgende

Tabelle der Porosität.

Ascher	0·0014 Gr.
Silicin	0·0014 „
de Treys Impervious-Zement	0·0016 „
Harvardid Improved IV	0·0018 „
Dr. Wolfsons plastische Porzellanfüllung	0·0019 „
Astral	0·0024 „
Dr. Schönbecks Silikatzement	0·0029 „
Smaltid	0·0029 „
Harvard-Zement	0·0032 „
Harvardid Improved III	0·0033 „
Hoffmanns verbesserter Porzellanersatz	0·0034 „
Lynton	0·0038 „
Lovés Achat	0·0040 „
Dr. Speiers neuer Silikatzement	0·0046 „

Digitized by Google

Sodann brachte ich diese Blöcke in eine 0·5prozentige wässerige Methylenblaulösung zur Bestimmung des Grades der

Durchlässigkeit,

beziehungsweise wie tief eventuell Bakterien eindringen können.

Nach 24 Stunden wurden die Proben inspiziert und da fiel es mir vor allem auf, dass die verschiedenen Zemente, trotzdem bei der Herstellung aller Proben die Farbe Nr. 1, also weiss, beziehungsweise gelblichweiss benutzt worden war, verschieden gefärbt waren. Die Abstufung sehen Sie auf der Tabelle links. Die Intensität der Färbung ist natürlich in erster Linie abhängig von der Tiefe, bis zu welcher der Farbstoff bereits eingedrungen war.

Dies trifft aber nicht bei allen Zementen zu und glaube ich, dass für die dünklere Verfärbung der Oberfläche mancher Zemente, trotzdem für alle ein und dasselbe Färbemittel verwendet wurde, der Grund darin zu suchen ist, dass durch das 24stündige Liegen in der färbenden Flüssigkeit die Oberfläche bereits erweicht, beziehungsweise teilweise aufgelöst und arrodiert war, infolgedessen sie wie eine rauhe Wand oder ein rauhes Papier von dem Farbstoff intensiver tingiert wurde.

Möglicherweise wurden die nach Grün spielenden Variationen mancher Zemente durch den gelben Grundton verursacht und ist es auch nicht ausgeschlossen, dass auf eventuelle Reaktionen noch vorhandener Phosphorsäure im freien Zustande die dunklen Farbtöne mancher Zemente zurückzuführen sind, zumal es mir im Verlaufe meiner Versuche des öfteren gelang, bei einigen Zementen noch nach Tagen freie, also ungebundene Säure nachzuweisen, z. B. bei Hoffmanns verbessertem Porzellanersatz in einem Falle noch am 21. Tage.

Am intensivsten gefärbt erwiesen sich Harvardid Improved III, Hoffmanns verbesserter Porzellanersatz, Doktor Schönbecks Silikatzement und Smaltid, den schwächsten Farbenton zeigten die Oberflächen der Proben aus Aschers künstlichem Zahnschmelz und Silicin und hatte man bei diesen den Eindruck, als ob der Farbstoff nicht so recht haften bleiben könne.

Digitized by Google

Schematische Darstellung des Grades der Durchlässigkeit der Zemente.

Benennung des Zementes	Farbe der Oberfläche nach 24stündigem Liegen in 0·5‰ Methylenblau, vergl. mit der Farbenskala nach Günter-Wagner	Schematische Darstellung der Tiefe, bis zu welcher der Farbstoff nach 7tägigem Liegen eingedrungen war.	Durch Evakuieren ermittelte Porosität zum Vergleich
Aschers künstl. Zahnschmelz	asch„ blau		14 Mgr.
Silicin	asch„ blau		14 Mgr.
de Treys Impervious-Zement	kobalt„ blau		16 Mgr.
Harvardid Improved IV.	licht„ blau		18 Mgr.
Dr. Wolfsons plast. Porzellanfüllung	anilin„ blau		19 Mgr.
Astral	berg„ blau		24 Mgr.
Dr. Schönbecks Silikatzement	purpur„ blau		29 Mgr.
Smaltid	purpur„ blau		29 Mgr.
Harvardzement	berliner„ blau		32 Mgr.
Harvardid Improved III.	purpur„ blau		33 Mgr.
Hoffmanns verb. Porzellanersatz	anilin„ blau		34 Mgr.
Lynton	licht„ blau		38 Mgr.
Lovés Achat	ultra„ marin		40 Mgr.
Dr. Speiers neues Silikatzement	berg„ blau		46 Mgr.

Digitized by Google

Nach siebentägigem Liegen in der Methylenblaulösung wurden die Blöcke der Höhe nach gespalten, um zu sehen, wie tief der Farbstoff bei den einzelnen Zementen eingedrungen war. Wie Sie aus den Schnitten auf der Tabelle ersehen können, erwiesen sich auch bei dieser Untersuchung die Ascher- und Silicinproben als die besten, da der Farbstoff absolut nicht eingedrungen war. Am tiefsten war er in Speiers Zement, Lovés Achat und Lynton eingedrungen, einige Proben des letztgenannten Zementes waren durch und durch blau gefärbt. Harvard-Zement, Dr. Schönbecks Silikatzement, Smaltid, Harvardid Improved III und Hoffmanns verbesserter Porzellanersatz zeigten einen mehr oder weniger breit gefärbten Rand, die beiden letztgenannten Zemente in einigen Fällen bis 1½ Mm., bei de Treys Impervious-Zement, Harvardid Improved IV, Dr. Wolfsons plastischer Porzellanfüllung und Astral konnte man deutlich Risse erkennen, die sich als blaue, mehr oder weniger breite, von der Oberfläche gegen den Kern zu verlaufende Striche repräsentierten und in einigen Fällen eine Länge von 2 Mm. aufwiesen. Sonst konnte man unter diesen letztgenannten Zementen nur bei Wolfsons Porzellanfüllung einen deutlich gefärbten Rand erkennen.

Bestimmung der Adhäsion.

Als letzte der mechanischen Eigenschaften versuchte ich die Adhäsion der einzelnen Zemente zu bestimmen, und zwar folgendermassen:

Kleine, an einem Ende mit einer Fussplatte, am anderen im ersten Drittel mit einem Schraubengewinde versehene, zur Sicherheit vergoldete Metallstifte stellte ich auf den Boden konischer, 5 Mm. tiefer und 4½ beziehungsweise 4 Mm. im Durchmesser betragender Einbohrungen von Elfenbeinklötzchen und kittete sie mit den betreffenden Zementen ein.

Nachdem ich nach einer Stunde Trocknens die Klötzchen sechs Tage unter Speichelwasser gelassen hatte, wurde an die Schraube eine mit einer entsprechenden Schraubenmutter versehene Oese angeschraubt. Die Elfenbeinklötzchen mit der Oese nach unten wurden in die entsprechende schaufel-

Digitized by Google

förmige Einspannvorrichtung Fig. 6*a* eingeschoben und das Ganze in dem kurzen Ansatz der Prüfungsmaschine befestigt (Fig. 6), um dann wie früher mit dem Flaschenzug verbunden und belastet zu werden. Zu meiner Ueberraschung wurden die eingekitteten Stifte samt dem sie umgebenden Zementblock bei fast allen Zementen durch eine ganz minimale und nicht nennenswerte Belastung herausgerissen. Bei den nächsten Kontrollprüfungen liess ich die Klötzchen vorerst zirka $^3/_4$ bis 1 Stunde trocknen, ehe ich an die Wiederholung der Prüfung ging und siehe da, meine Gewichte reichten nicht aus, um die Stifte herauszureissen.

Die Erklärung für diese Erscheinung dürfte folgende sein: Das Elfenbein ist, wie ich aus mehreren Versuchen feststellte, stark hygroskopisch. Durch die Wasseraufnahme quillt es auf und ändert sein Volumen. Infolgedessen reissen die Wände der Bohrungen sich von den eingefüllten Proben ab und konnte ich letztere, wenn die Blöcke noch feucht waren, leicht herausstossen.

Dass die Proben aber, wenn die Klötzchen völlig trocken wurden, äusserst schwer herauszuziehen waren, ist ein Beweis, zwar nicht für die Adhäsion, die ja bereits gestört war, so doch für den ziemlich dichten Wandanschluss fast aller untersuchten Zemente.

Um für diesen Wandanschluss einigermassen Zahlen aufzufinden, schied ich Proben, die auch im feuchten Zustande fester hafteten, also die Quellung des Elfenbeins mitgemacht hatten, aus und liess die übrigen nicht völlig trocknen, sondern prüfte sie nach etwa 5 bis 10 Minuten, nachdem sie aus dem Wasser genommen waren. Ich erhielt folgende Werte:

Tabelle.

Speiers neuer Silikatzement	27·333 Kg.
Harvard-Zement	27·239 „
Lynton	17·940 „
Achat	16·740 „
de Treys Impervious-Zement	11·800 „

Digitized by Google

Hoffmanns verbesserter Porzellanersatz . .	11·100 Kg.
Aschers künstlicher Zahnschmelz	10·487 „
Silicin	10·380 „
Astral	8·668 „
Schönbecks Silikatzement	5·938 „
Smaltid	5·792 „
Wolfsons plastische Porzellanfüllung . . .	3·800 „
Harvardid Improved IV	3·680 „

Diese Zahlen, die allerdings nach den ausgeführten Umständen nicht Anspruch auf zwingende Exaktheit machen dürfen, geben also ein ungefähres Mass für den mehr oder weniger dichten Wandanschluss der einzelnen Zemente, womit auch etwas gewonnen ist.

Ich halte überhaupt dafür, dass die Bestimmung des Wandanschlusses, respektive der Festigkeit der Verankerung der Zemente mit den Rauhigkeiten der Kavitätsflächen das Entscheidende ist. Eine eigentliche Adhäsion, ein richtiges Kleben der Zemente betrachte ich, in Hinsicht auf vielerlei anderweitige Versuche, als ziemlich ausgeschlossen.

Adhäsions- oder klebfähig sind nur Kolloide oder Gemenge, welche solche, wie Leim, Gelatine, Gummi arabicum, Stärke in Lösung, also Kleister etc. enthalten. Doch müssten wir jedes Zement, das etwa derartige fäulnisfähige Stoffe enthält, aus unserem Materialienschatz kurzerhand entfernen.

Mithin bleibt für die Zemente nur die Möglichkeit eines innigen Wandanschlusses und einer mechanischen oder stofflichen Verankerung mit dem Dentin übrig. Wie eine solche stoffliche Verankerung denkbar ist, zeigt folgendes Beispiel.

Ein Nagel, in Holz oder in die Wand eingeschlagen, lässt sich nach Jahren viel schwieriger entfernen, ebenso löst sich eine fest angezogene Schraube nach längerer Zeit viel schwerer: Man sagt, der Nagel, die Schraube ist eingerostet.

Die miteinander durch längere Zeit verbundenen Körper gehen an der Berührungsstelle durch Neubildung einer Zwischenschicht, die als Kitt wirkt, ineinander über, in dem angeführten Beispiele durch Bildung von Rost.

Digitized by Google

Es liegt nun die Annahme nahe, dass es auch bei den Zementfüllungen zur Neubildung einer Zwischenschicht, eines Kittes, zwischen Zement und Wandung der Zahnkavität kommt, durch Austausch chemischer Bestandteile oder auch dadurch, dass die Zemente von der noch nicht gebundenen Säure etwas an die umgebende Zahnwandung abgeben, wodurch diese entkalkt wird und sich infolgedessen ein neuer Zwischenkörper bildet, der als solcher natürlich schwer oder gar nicht konstatierbar, nichtsdestoweniger aber vorhanden sein dürfte und als Kitt wirkt.

Je inniger sich nun der Zement der Kavitätenwandung anschmiegt, d. h. einen je besseren Wandanschluss er nach vorliegender Tabelle zeigt, desto leichter dürfte es zur Bildung dieser supponierten Zwischenschicht kommen, desto besser haftet der Zement.

Die Werte der Tabelle geben uns also ein ungefähres Mass für den möglichen Wandanschluss und damit indirekt für die Haftfähigkeit der einzelnen Zemente. Weitere, anders angeordnete Versuche, mit denen ich zurzeit beschäftigt bin und bei denen ich die Hygroskopizität des Elfenbeins — denn Elfenbein muss ich benutzen, um dem Dentin nahe zu kommen — unschädlich zu machen hoffe, werden mich in die Lage versetzen, nach einiger Zeit exakte Werte über die Haftfähigkeit und vielleicht vorhandene Adhäsionskraft der Zemente zu veröffentlichen. Ebenso gedenke ich dann, eine sorgfältige Darstellung der Strukturverhältnisse der geprüften Zemente der Fachwelt mitteilen zu können und desgleichen Prüfungen über die eventuellen Volumänderungen derselben beim und nach dem Erhärten.

Chemischer Teil.

Ich übergehe nun zum zweiten Teile meines Vortrages und will die Ergebnisse meiner Untersuchungen, die Löslichkeit der Zemente in Säuren betreffend, besprechen.

Ueber die Wertung der Zemente durch Löslichkeitsversuche in Säuren ist viel geschrieben und auch viel gestritten worden.

So wie bei diesen Versuchen wirken die Säuren im Munde unter keinen Umständen, da sonst nichts von den

Digitized by Google

Zähnen auch nur nach einem Jahre übrig bleiben könnte, wie ich nachzuweisen in der Lage bin.

Man muss sich immer vor Augen halten, dass durch den Reiz einer jeden in den Mund eingeführten Speise, besonders aber der säurehältigen Speisen die Speichelsekretion mächtig angeregt wird, so dass die Säuren durch den reichlich zufliessenden alkalischen Speichel fast momentan neutralisiert und verdünnt, weiters durch die gleichzeitig reflektorisch sich einstellenden unwillkürlichen Schluckbewegungen aus der Mundhöhle rasch entfernt und infolgedessen unschädlich gemacht werden; dazu kommt noch der Umstand, dass nachgewiesenermassen im Munde eines Erwachsenen normaliter innerhalb 24 Stunden zirka $1^1/_2$ Liter Speichel sezerniert werden.

Nichtsdestoweniger bestimmte ich des Vergleiches halber und um ein Mass zu finden die Löslichkeit der von mir gewählten Zemente in Milch- und Essigsäure, als die am meisten in Betracht kommenden Säuren.

Zu diesem Zwecke hängte ich Proben, die vorher 16 Tage unter Speichel und Wasser gelegen waren, nach genauer Bestimmung ihres Gewichtes in Seidenbeutelchen suspendiert in 0·5 prozentige Lösungen von Milch- und Essigsäure ein.

Ich wählte diese Form des Einhängens, um in der Nähe der Proben eine Sättigung an gelösten Substanzen zu vermeiden.

Wird nämlich in der Nähe eines auf seinen Lösungsgrad zu untersuchenden Körpers die Lösungsflüssigkeit mit gelöster Substanz gesättigt, so kann die ungesättigte Flüssigkeit selbstredend nicht früher angreifen, sie bleibt inaktiv, insolange nicht die gelösten Substanzen weggeschwemmt werden.

Ersteres vermied ich, beziehungsweise letzteres erreichte ich automatisch durch dieses Einhängen der Proben. Die in der Umgebung der Proben gelösten Substanzen sinken, weil spezifisch schwerer als die Lösungsfähigkeit, zu Boden und die ungesättigte Flüssigkeit kann wieder weiter angreifen. Es entsteht gewissermassen eine Flüssigkeitsströmung, ähnlich wie beim Lösen von Zucker oder Salz im Wasser, wo sie mitunter mit freiem Auge sichtbar ist.

Digitized by Google

Nach 24 Stunden nahm ich die Proben heraus — durch dieses gewissermasse Aufrühren entstand bei manchen Zementproben momentan eine wolkige Trübung der Flüssigkeit — bürstete sie mit einer reinen, mit Wasser angefeuchteten Zahnbürste ab, liess sie eine Zeitlang trocknen und bestimmte ihr Gewicht aufs neue.

Nach den Gewichtsverlusten geordnet, ergab sich:

Verluste in 0·5 prozentiger Milchsäurelösung.

	Absol. Gewichtsverlust in Mgr.	Verlust in Prozenten
Aschers künstlicher Zahnschmelz	7·7	7·1
Silicin	7·8	7·2
Astral	8·7	8·0
Harvardid IV	8·8	8·3
Schönbeck	10·3	28·5
Smaltid	10·3	28·5
Achat	21·1	11·6
Harvard-Zement	21·1	12·5
de Trey	21·7	11·7
Speier	22·5	12·3
Hoffmann	23·7	22·7
Harvardid III	23·9	21·3
Lynton	24·4	16·3
Wolfson	34·8	29·7
Natürlicher Zahnschmelz zum Vergleich	21·0	28·5

Verluste in 0·5 prozentiger Essigsäurelösung.

	Absol. Gewichtsverlust in Mgr.	Verlust in Prozenten
Aschers künstlicher Zahnschmelz	0·1	0·09
Silicin	0·1	0·09
Astral	0·2	0·18
Schönbeck	1·4	1·22
Smaltid	1·4	1·22
Wolfson	3·1	2·64
Harvardid IV	4·0	4·31
Speier	6·8	3·57
Harvardid III	7·0	6·17

Digitized by Google

	Absol. Gewichtsverlust in Mgr.	Verlust in Prozenten
Lynton	7·1	4·70
Hoffmann	7·2	6·78
Harvard-Zement	8·6	5·04
Achat	11·6	6·38
de Treys Zement	12·8	7·19
Natürlicher Zahnschmelz zum Vergleich	7·7	12·38

Es interessierte mich nun, vergleichsweise zu erfahren, wie sich wohl der natürliche Zahnschmelz in Säuren von diesem Konzentrationsgrade verhalten mag, ob und inwieweit er auch attakiert wird.

Zu diesem Zweck verwendete ich vollkommen intakte Eckzähne, kniff die Kronen an der Wurzel hart an der Zementgrenze ab, spaltete sie frontal und bohrte mit einem Rosenbohrer alles Dentin sorgfältig aus, so dass nur die dünne Schmelzhülle übrigblieb.

Einzelne Teile dieser Schmelzhülle wurden genau gewogen und wie früher in 0·5 prozentige Milch-, beziehungsweise Essigsäure eingehängt.

Nach 24 Stunden herausgenommen und ebenso behandelt wie die untersuchten Zemente, ergab sich das höchst interessante Resultat, dass der natürliche Zahnschmelz in der Milchsäure einen absoluten Gewichtsverlust von 21 Mgr., das ist in Prozenten ausgedrückt 28·5 Prozent und in Essigsäure einen absoluten Gewichtsverlust von 7·7, das ist 12·38 Prozent erlitten hatte. Der natürliche Zahnschmelz kommt also in beiden Fällen beinahe schlechter weg, als der schlechteste Zement und ist wohl durch dieses Untersuchungsergebnis der sicherste Beweis erbracht, dass mit der bisher üblichen Wertung der Zemente durch Prüfung ihrer Säurebeständigkeit nicht der richtige Weg eingeschlagen wurde.

Es lag also für mich die Beantwortung der Frage vor, wieso es doch kommt, dass so viele, ja man kann nach den bisherigen praktischen Erfahrungen ruhig behaupten, die meisten Zemente nach mehr oder minder kurzer Zeit sich im Munde auflösen und schwinden, während der natürliche Zahnschmelz intakt bleibt?

Digitized by Google

Die Säuren können nach dem vorherigen Prüfungsresultat nicht unbedingt verantwortlich gemacht werden und auch von den Alkalien wissen wir aus den bisherigen unzähligen Versuchen, dass sie in schwacher Konzentration absolut gar keinen oder auf manche Zemente nur einen geringen lösenden Einfluss ausüben.

Man sah eben bei den bisherigen Versuchen den Wald vor lauter Bäumen nicht!

Wie bereits erwähnt, sezernieren die Speicheldrüsen im Munde eines gesunden erwachsenen Menschen ungefähr $1^1/_2$ Liter Speichel. Das ist doch ein Faktor, mit dem gerechnet werden muss, der also nicht unbeachtet und ungeprüft gelassen werden durfte.

Der Speichel aber ist der Hauptsache nach eine wässerige Flüssigkeit und vom Wasser wissen wir, dass es unter allen Lösungsmitteln mitunter weitaus das beste sein kann.

Meine Aufgabe war es daher, zu untersuchen, welchen Einfluss wohl der Speichel als solcher, das heisst als flüssiges, wässeriges Medium auf die Zemente ausübt, um die mir gestellte Frage zu lösen.

Zu diesem Zwecke holte ich mir vor allem ein früher erhaltenes und wohl notiertes Prüfungsresultat hervor, das mir bisher nicht ganz klar gewesen war.

Ich hatte nämlich im Verlaufe meiner Versuche, aufrichtig gesagt nur aus Spielerei, mehrere Proben nach drei Stunden langem Trocknen genau gewogen und dann, ohne zu evakuieren, unter Speichel und Wasser gebracht, um zu kontrollieren, ob und wann die Zemente genau soviel Flüssigkeit aufnehmen werden, als die bei den Porositätsprüfungen für jeden Zement gefundenen Werte angaben.

Nach ungefähr 16 Tagen nahm ich die Proben heraus und wog sie genau. Da nun aber die wenigsten eine Gewichtszunahme zeigten, die meisten vielmehr einen Gewichtsverlust aufwiesen, wusste ich mit diesem Ergebnis nichts Rechtes anzufangen.

Jetzt aber verstand ich die Zahlensprache, zog von den notierten Werten bei jedem Zement den für das Porositätsverhältnis gefundenen Wert ab und es ergab sich, dass bei-

Digitized by Google

nahe alle Zemente im Speichel und Wasser Gewichtsverluste erlitten hatten.

Um nun die durch diese Subtraktion empirisch gefundenen Werte durch das Experiment zu überprüfen, stellte ich mir wiederum von jedem Zement je drei gleich grosse Proben her. Diese wurden nach 3 Stunden langem Trocknen in dünnen Röhrchen mit einer Spur von Wasser bedeckt und so 48 Stunden belassen, um dem Erhärtungsprozess Zeit zur Vollendung zu geben, dann wurden sie nach 3 Stunden langem Trocknen genau gewogen, hierauf ähnlich wie bei den Säureprüfungen in Seidenbeutelchen suspendiert, diesmal aber in pures Wasser eingehängt und die Lösungsgefässe in den Thermostaten gestellt. Das Wasser wurde täglich zweimal erneuert und gleichzeitig die Proben bei dem jedesmaligen Wasserwechsel durch einen kräftigen Wasserstrahl von etwa bereits gelöster, aber noch anhaftender Substanz gesäubert.

Nach zirka 4 Wochen wurden die Proben herausgenommen, abgebürstet, eine Zeitlang an der Luft getrocknet und schliesslich wieder genau gewogen.

Nach den sich dabei ergebenden Gewichtsverlusten geordnet, erhielt ich folgende Tabelle:

Gewichtsverluste der Zemente im Wasser:

	Absol. Gewichtsverlust in Mgr.	Verlust in Prozenten
Aschers künstlicher Zahnschmelz . .	—	—
Astral	—	—
Silicin	—	—
de Treys Impervious-Zement	1·7	1·1
Harvard-Zement	2·2	1·4
Schönbeck	2·5	2·4
Smaltid	2.5	2·4
Harvardid Improved IV	2·6	2·8
Achat	2·8	1·8
Speier	4·0	2·4
Wolfson	4·2	4·1
Lynton	5·5	4·9
Harvardid III	6·4	6·7
Porzellanoid	10·1	11·7

Digitized by Google

Diese letzte Prüfung und die dabei gefundenen Zahlen besagen meiner Ansicht nach viel mehr und sind viel sicherer für die Wertung der Zemente in bezug auf ihre Löslichkeit, als alle Säureprüfung.

Indem ich mich darauf beschränke, die von mir aufgestellten Tabellen für sich selbst reden zu lassen, will ich zum Schlusse nur mit kurzen Worten das Gesamtergebnis streifen.

Ein Ueberblick über das gefundene Zahnmaterial lehrt:

Abgesehen von ihren vielfach gerühmten ästhetischen Eigenschaften sind die bekannten Silikatzemente in chemischer Hinsicht, in ihrer Widerstandsfähigkeit gegen lösende Agentien, wie Wasser und Säuren, den Zinkphosphatzementen entschieden und zuweilen beträchtlich überlegen; in ihren **mechanischen Eigenschaften,** von denen sich leider die Haftfähigkeit der exakten Prüfung entzog, ergaben sie häufig, das bekannteste Silikatzement, **Aschers künstlicher Zahnschmelz** und das in Oesterreich und Ungarn seit jüngster Zeit sehr beliebte **Silicin,** durchwegs einen ganz erheblichen Fortschritt.

Diese Resultate stimmen auch vollkommen mit den in der Praxis sowohl mit den Silikat- als auch mit den Zinkphosphatzementen gemachten Erfahrungen überein und habe ich demnach den vollständigen Beweis erbracht, dass es ganz wohl möglich ist, durch exakte Laboratoriumsprüfungen, wenn diese nur den tatsächlichen Verhältnissen entsprechend angeordnet werden, sich von der Brauchbarkeit eines Zementes in kurzer Zeit zu überzeugen.

Digitized by Google

Nachdruck nur mit genauer Quellenangabe gestattet.

Ueber die Beziehungen zwischen der Kristallgestalt und den Formveränderungen der Zahnamalgame.[1]

Von *G. Hasse*, Zahnarzt in Coblenz.

Es mögen 70 Jahre vergangen sein, seitdem Charles Tomes sich bereits mit der Struktur unserer Amalgame beschäftigte. Zu welchen Ergebnissen er bei der damaligen Unvollkommenheit der optischen Instrumente gelangte, ist nicht bekannt geworden, da Aufzeichnungen über die Art der Kristalle und über den Weg, sie dem Auge sichtbar zu machen, fehlen. Wenn ich nun heute an dieser Stelle auf denselben, lange vergessenen Gegenstand zurückkomme, so geschieht es nicht allein, um eine Lücke auszufüllen, sondern weit mehr in der Absicht, Sie, geehrte Kollegen, anzuregen, den exakten Naturwissenschaften eine grössere Aufmerksamkeit zu schenken, damit unser wichtiges Spezialfach, welches in seinem angewandten Teile fast ganz auf technische Hilfsmittel angewiesen ist, auf der Höhe der Zeit bleibe. Wir gebrauchten reichlich 25 Jahre, um die Ursache der Formveränderungen in groben Zügen aufzudecken, ohne zu wissen, dass dieses Problem, soweit es auf physikalischem Gebiete liegt, von deutschen Kristallographen längst in aller Gründlichkeit gelöst war.

Bei der Bereitung des plastischen Amalgams hatte die Erfahrung schon früh gelehrt, dass alte abgelagerte Späne wesentlich andere Eigenschaften als neue besitzen. Sie erfordern weniger *Hg* zur Auflösung, verlängern die Dauer der Plastizität und vermindern auch die Veränderlichkeit. Aber erst G. V. Black erkannte den molekularen Ursprung, nachdem es ihm zu Ende des vergangenen Jahrhunderts gelungen war, frische Späne durch kürzeres oder längeres Erwärmen im Wasserbade bei

[1] Vortrag, gehalten auf der 79. Versammlung deutscher Naturforscher und Aerzte in Dresden (September 1907).

Digitized by Google

bestimmten Temperaturen in den alten Zustand überzuführen. Hieran anknüpfend stellte er die Schwankungen des Volumens an einer Reihe bekannter Amalgame durch exakte Messungen kleiner Zylinder, welche teils aus frischen, teils aus erwärmten Spänen hergestellt waren, ziffernmässig fest und wies durch Vergleich der Resultate nach, dass das Mischungsverhältnis für unsere Amalgame kein beliebiges sei, sondern sich nach bestimmten Proportionen regeln müsse. Seitdem hat dieses wichtige Füllungsmittel eine wesentliche Verbesserung erfahren, aber ein geringer Grad von Veränderlichkeit ist aller Berechnung zum Trotz bestehen geblieben. Black selbst gibt für die reine *Ag-Sn*-Legierung, bestehend aus 65% *Ag* + 35% *Sn*, eine Kontraktion von 25 μ und für die modifizierten Legierungen, welche neben der Stammlegierung von 61·75% *Ag* + 33·25% *Sn* noch 5% eines anderen Metalles enthalten, eine solche von 12·5 μ für *Cu*, von 15 μ für *Bi*, von 17·5 μ für *Au* und von 25 μ für *Pb* an. *Cd* und *Zn* bewirken eine Expansion von 12·5 und 22·5 μ.

Neuere Versuche, die Ruhelage auf Grund der angeführten Werte durch zweckmässige Kombination der Zusätze zu gegewinnen, sind, wie nicht anders zu erwarten war, gleichfalls ergebnislos verlaufen. Denn die letzte Bewegung entfliesst ausschliesslich der chemischen Verwandtschaft und bedingt wegen der gegenseitigen Beeinflussung während des Lösungsvorganges eine ungleiche Dissoziation mit der natürlichen Folge der Volumschwankungen. Dass sie jedoch vermieden werden können, geht aus den Messungen Blacks an den reinen *Ag-Sn*-Legierungen hervor. Sie liefern den unanfechtbaren Beweis, dass vollständige Unveränderlichkeit aus physikalischen Gründen bei gewöhnlicher Temperatur allerdings nur in einem einzigen Falle möglich ist.

Folgende Legierungen

40 *Ag* + 60 *Sn*	haben	22·5 μ	Kontraktion	und	7·5 μ	Expansion
45 *Ag* + 55 *Sn*	„	27·5 μ	„	„	2·5 μ	„
50 *Ag* + 50 *Sn*	„	42·5 μ	„	„	2·5 μ	„
55 *Ag* + 45 *Sn*	„	45 μ	„	„	—	„

Digitized by Google

60 *Ag* + 40 *Sn*	haben	42·5 μ	Kontraktion	und —	Expansion
65 *Ag* + 35 *Sn*	„	25 μ	„	„ —	„
70 *Ag* + 30 *Sn*	„	17·5 μ	„	„ —	„
75 *Ag* + 25 *Sn*	„	—	„	„ 15 μ	„

Bei einem Vergleiche dieser Ziffern findet man, dass die Zu- und Abnahme des Volumens mit der gleichmässig fortschreitenden Aenderung der Zusammensetzung nicht gleichen Schritt hält, sondern kürzere oder längere Sprünge macht, die zu den Atomgewichten in einem bestimmten Verhältnis stehen. In den leicht ableitbaren Formeln für die Grösse der Schwankungen sind die Divisoren umgekehrt den Quotienten proportional, aber es lassen sich die innern Beziehungen zwischen Divisoren und Atomgewicht nicht genau erkennen, weil die Abstufungen in den Gewichtsverhältnissen leider nicht wissenschaftlich gewählt sind. Mit der Zunahme das *Ag* findet gleichzeitig eine ebenso grosse Abnahme des *Sn* statt, so dass der Einfluss des einen Metalles auf das andere nie genau eingeschätzt werden kann. Immerhin genügen für unsere Zwecke die vorhandenen Angaben. Bringt man den Sachverhalt graphisch zur Darstellung, indem man das Mischungsverhältnis auf die Abszisse eines Koordinatennetzes einträgt und danach den Verlauf der *Ag*- und *Sn*-Linie bestimmt, so erhält man durch Lotung für eine jede Legierung den höchsten Punkt der Kontraktion und Expansion von der Ordinate als Gleichgewichtslinie gedacht. Verbunden geben die Punkte den Gang der Schwankungen als Kurven an. In den drei ersten Legierungen mit einem Gehalt von 40 bis 50% *Ag* tritt über der Kontraktionskurve noch eine kleinere für die Expansion auf, welche sich mit der ersteren durch Zeichnung nicht in Verbindung bringen lässt, weil sie die entgegengesetzt wirkende Kraft anzeigt. Aber gerade durch das Fehlen eines Verbandes und durch die Grösse ihrer Abstände weisen sie auf hohe Spannungen und auf die stärkere Zuneigung des *Sn* zum *Ag* als zum *Hg* hin, was besonders auffallend bei der Gleichheit der Mengen zur Geltung kommt. Das *Ag* muss von einer Hülle Zinnatome umgeben und so gegen die erste Einwirkung des *Hg* geschützt sein. Unmittelbar nach der Beendigung der Kontraktion setzt

Digitized by Google

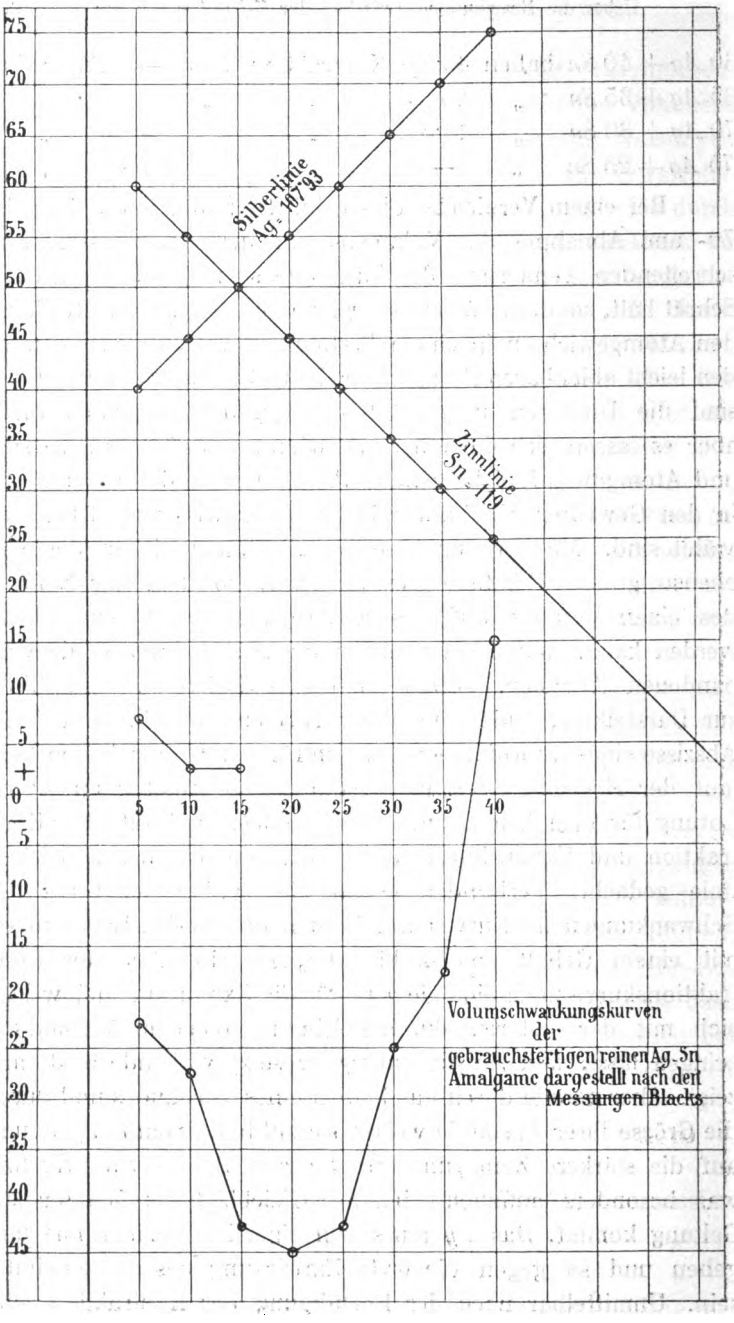

Volumschwankungskurven
der
gebrauchsfertigen reinen Ag-Sn
Amalgame dargestellt nach den
Messungen Blacks

Digitized by Google

in ihren Höhenpunkten entgegengesetzt wirkend die Expansion ein und bezeichnet damit den Durchbruch der Hülle, sowie den neuen Einfluss des *Ag*. Bei einem Gehalt von 55 bis 75% *Ag* verschwindet die zweite Kurve ganz und die Bewegung schreitet in bestimmten Abständen nur in einer Richtung zur Ordinate ansteigend und darüber hinaus fort. Daraus geht hervor, dass mit der Zunahme des *Ag* der hemmende Einfluss des *Sn* auf die Dissoziation schwindet. Die Hülle ist lückenhaft geworden und lässt das *Hg* von vornherein gleichzeitig auf beide Metalle einwirken. Nach weiterer Verminderung des *Sn* wird endlich im Schnittpunkt der Ordinate bei 72·75% *Ag* nicht nur das molekulare, sondern auch das räumliche Gleichgewicht erreicht, womit selbstverständlich jede Bewegung aufhört. Alle anderen Legierungen müssen, man darf die Sache drehen und wenden wie man will, immer Kontraktion oder Expansion besitzen.

Der Uebertritt der Kurve ins Expansionsgebiet selbst führt zu einer sehr charakteristischen Erscheinung. Aus mathematischen und physikalischen Gründen erfolgt an dieser Stelle eine horizontale und vertikale Achsendrehung der Moleküle um 180° und so beobachten wir an unseren Amalgamen, welche etwas über der Ordinate liegen, eine Reihe paralleler Verwachsungen der Kristalle.

Wie verhält sich nun die Wirklichkeit zu dieser theoretischen Betrachtung? Es gibt zwei Wege, welche einen Einblick in den verwickelten Zusammenhang der Dinge gestatten. Der erste liegt auf dem Gebiete der Lösungen und wurde zuerst von Adolf Witzel in den Tauchversuchen flüchtig betreten. Die Chemie bedient sich heute der Lösungen in verdünnter Form mit Erfolg und ist durch sie bereits zu wertvollen Entdeckungen des selbständigen Auftretens und der Verkettung der Atome in den Legierungen, sowie einiger chemischer Verbindungen in ihnen gelangt. Hier wird uns in Zukunft nur die Arbeit des Sichtens für unsere Zwecke übrig bleiben. Der zweite Weg, gangbar gemacht durch das Mikroskop und die photographische Platte, liegt auf dem Gebiete der Kristalle. Sie zu finden schien mir wichtig, um zu ermitteln, in welcher Weise sie an den Formveränderungen Anteil nehmen.

Digitized by Google

Unsere Amalgame sind bekanntlich Lösungen kristallinischer Legierungen in *Hg* und unterstehen, gleichviel ob plastisch oder fest, nach den Untersuchungen van't Hoffs der Wirkung des osmotischen Druckes. Die Löslichkeit der Legierungen ist ungleich und hängt ihrer Zusammensetzung nach von den chemischen und physikalischen Eigenschaften, sowie von der Temperatur ab. Da sich jedoch die Eigenschaften der Körper in den Kristallen widerspiegeln, so muss bei der Auflösung auch die Gestalt in Gewicht fallen, und zwar nicht bloss bei vorhandener Ungleichartigkeit, sondern auch wenn Deformationen in grösserem Umfange vorliegen. Darum ist die Kenntnis der morphologischen Verhältnisse der Füllungslegierungen und der Wirkung des Zerkleinerungsaktes für die Beurteilung des Lösungsvorgangs und der sich daran knüpfenden Folgeerscheinungen unbedingt erforderlich.

Die Untersuchung kann wegen der Undurchsichtigkeit der Materie nur auf die Oberfläche der Gussblöcke und auf plane, fast strichfreie Schliffe ausgedehnt werden. Dünnschliffe von 0·01 Mm. Dicke hellen sich bei durchfallendem Lichte zwar auf, lassen die Grenzlinien der Kristalle aber nicht mit der Klarheit erscheinen, wie es bei auffallendem Licht der Fall ist. Auch Röntgenstrahlen, von Heycock und Neville für *Au-Na*-Legierungen mit Erfolg angewandt, eignen sich für unsere Legierungen wegen der gleichmässig schwarzen Färbung des Bildes nicht. Das gleiche gilt für Radiumemanation.

Als Objekte dienten die reinen und modifizierten Legierungen Blacks, sowie ähnliche, denen *Cr* in minimaler Menge beigefügt war, um die schnelle Erstarrung aufzuhalten. Die Gussblöcke zeigen teils dem blossen Auge, teils bei zehnfacher Lupenvergrösserung die Ansätze zur Kristallisation, aber selten so rein, dass man daraus die einzelnen Formen ohne weiteres erkennen könnte. Prismatische Anlagen verursachen *Bi*, *Cd* und *Zn*, deutliche Würfel das *Cr*. Wie nirgend sonst tritt in der *Ag-Cr*-Legierung ein Netzwerk erhabener, 1 bis 1½ Mm. langer paarig gefiederter Linien hervor, welche zu mehreren von einem Scheitelpunkte auslaufen und deren Nebenlinien stets in einem Winkel von 45° auf sie stossen. Sie setzen sich alle aus perl-

Digitized by Google

schnurartig, diagonal aneinander gereihten kleinsten Würfeln zusammen und zeigen so den an vielen Punkten beginnenden Gang der Kristallisation an. Die Bildung erinnert ganz an echte Bronzen. Leider ist der Legierung eine Zähigkeit eigen, welche der Zerkleinerung den grössten Widerstand entgegensetzt.

Die Kristalle sind an ihren Umrissen bei hundertfacher Vergrösserung unter der Okularlupe an schräg gestellten Schliffen oder noch besser in der horizontalen Ebene mittels Vertikalilluminators erkennbar. Sie ruhen einzeln oder als Aggregate ein- bis zweifachen Grades regellos verteilt in einer homogenen Grundmasse. Letztere kann in grösserer Menge, aber auch äusserst spärlich vorhanden sein, so dass sie den Anschein gröberer oder feinerer Gewebsmaschen erweckt. Ueber ihre Zusammensetzung ist nichts bekannt, wahrscheinlich besteht auch sie aus allerkleinsten engverbundenen Kriställchen. Die Aggregation führt zu unregelmässig gestalteten Gebilden, die hie und da der Kristallform der eigenen Individuen sehr nahe kommen. Die Deutung der Kristalle erfordert grosse Uebung und zuweilen starke Vergrösserungen, wobei kunstgerecht polierte und geätzte Schliffe als Grundlage dienen.

Die reinen *Ag-Sn*-Legierungen enthalten Rhomboeder, hexagonale Prismen und Würfel, von denen die eine oder die andere Form nach der jeweiligen Zusammensetzung das Uebergewicht oder die Alleinherrschaft hat. In der Legierung von $40\,Ag + 60\,Sn$ finden wir in reichlicher Grundsubstanz sowohl das hexagonale als auch das reguläre System vertreten. Unverkennbar ist die Beeinflussung der Stammlegierung durch Zusätze.

Bi, hexagonal kristallisierend, verdrängt den Würfel ganz. Es erzeugt in allen Schichten des Gusses grosse, doppelt gegliederte Aggregate bis zu 90 μ, welche gepresst aneinander liegen und nur wenig Platz für isolierte Rhomboeder und Grundsubstanz lassen. *Au* in Verbindung mit *Cr* ruft Oktaeder- und vielleicht auch Rhombendodekaederbildung hervor. In den unteren Schichten sind die Kristalle zum grössten Teile isoliert, in den oberen und mittleren lagern Aggregate ein- bis zwei-

Digitized by Google

fachen Grades mit einem Durchmesser bis 80 μ. Die Grundsubstanz fällt etwas reichlicher als bei *Bi* aus.

Cd erzeugt Rhomboeder von etwa 30 μ Durchmesser. Einzelheiten sind wegen hohen Glanzes und gleichmässiger Färbung unsichtbar.

Das hexagonale *Zn* ruft äusserst kleine Prismen gleichen Charakters bis zu 18 μ Länge in ein- bis zweigliedrigen Aggregaten hervor. Die einzelnen Haufen sind stark verzogen und von mässiger Grundsubstanz eingehüllt.

Cu und *Cr* bewirken reguläre Würfelbildung mit geringer Grundsubstanz. Die Aggregate sind einfach gegliedert und bei *Cr* sehr gross. Die Kristalle haben hier etwa 7 μ und bei *Cu* 10 bis 12 μ Durchmesser.

Nächst der Grösse ist die chemische Konstitution von Bedeutung. *Ag* und *Sn* sind in allen Verhältnissen mischbar, aber sie sind es nicht in dem Sinne wie *Ag* und *Au*, jederzeit isomorphe Mischungen bildend. Freilich, unter gewissen Bedingungen der Zusammensetzung werden auch sie als solche angesprochen werden müssen, wenn sich nämlich die Vermutung Behrens, dass Ag_4Sn und Ag_8Sn chemische Verbindungen sind, bestätigen sollte. Ich erwähne diesen Fall hier nur, um auf die Verwandtschaft beider Metalle hinzuweisen. Gewöhnlich sind ihre Beziehungen lockerer Natur, indem sie entweder als reguläre Würfel oder hexagonale Rhomboeder auftreten. Dass aber auch hier bereits eine Umstellung der Moleküle untereinander stattgefunden haben muss, unterliegt keinem Zweifel und ist aus der eigenartigen Natur des *Sn* leicht zu erklären. Obschon im Prinzip rhombisch veranlagt, zeigt es in seiner ganzen Entwicklung eine so starke Anlehnung an den regulären Würfel und das hexagonale Prisma, dass die direkte Ueberleitung zu dieser Form viel mehr Berechtigung als zum eigenen tetragonalen Prisma hat, zu dem jede Brücke fehlt. Von welcher Art der Zusammensetzung die Legierungen auch sein mögen, alle sind inhomogen und besitzen eine jede für sich einen bestimmten konstant bleibenden Erstarrungspunkt. Es sind nach chemischem Sprachgebrauch eutektische Gemische. Vollkommen unentschieden ist gegenwärtig noch die Ein-

Digitized by Google

wirkung der Zusätze auf die Stammlegierung. Ob sie als dritte oder vierte Komponente in die vereinigten *Ag*-*Sn*-Moleküle einrücken oder ob sie neue getrennte Molekülgattungen mit *Ag* und *Sn* bilden, wird die nächste Zeit lehren. Stark kann die Verkettung jedenfalls nicht sein, da sie bereits durch die Amalgamierung geschieden werden.

Von den Kristallen, welche an der Bildung unserer Füllungslegierungen wesentlichen Anteil nehmen, sind die chemischen Formeln für das hexagonale Rhomboeder von Ag_2Sn und für den regulären Würfel von Ag_3Sn durch Behrens bekannt geworden, nachdem er diese Legierungen rein dargestellt hatte. Abgestufte Messungen von entsprechenden Amalgamen sind nur für $Ag + Sn$ vorhanden. Um nun zu ermitteln, in welchem Verhältnis das Atomgewicht, hier verkörpert durch den Würfel, zum Mischungsgewicht steht, rechnete ich die chemischen Formeln auf letzteres um. Dabei ergab sich, dass Ag_3Sn auf 323·79 *Ag* 119 *Sn* enthält, während das Amalgam für die Ruhelage 121·027 *Sn* beansprucht. Demzufolge ist das Atomgewicht um 2·027 kleiner als das Mischungsgewicht. Der Ursprung dieser Differenz wird sich unfehlbar ermitteln lassen, sowie erst systematische Messungen für die *Ag*-*Sn*-Legierungen vorliegen, dafür bürgt die Bewegungskurve. Der tiefste Punkt der Kontraktion liegt nicht senkrecht unter dem Schnittpunkt der *Ag*- und *Sn*-Linie, wie man erwarten sollte, sondern ist etwas seitwärts zur Zinnlinie gerückt und in dieser Verschiebung liegt einstweilen noch das Geheimnis.

Die Deformationen, welche die Füllungslegierungen durch die Zerkleinerung erleiden, sind dreierlei Art. Nach dem Grade der Festigkeit und der Art der geschichteten Anordnung der Moleküle müssen Bruch (= Schnitt), Spaltung und Gleitung nebeneinander mannigfaltig abwechseln. Gerade die letzte Eigenschaft erscheint mir für die Erklärung der ersten Formveränderungen, welche Black als molekulare bezeichnet, besonders wertvoll. Die Gleitung kommt durch mechanischen Druck in der Weise zustande, dass zwischen einer grossen Zahl paralleler Ebenen die Verschiebung der Moleküle in bestimmter Richtung sich leicht vollzieht, wodurch der Kristall in zwei und mehr

Digitized by Google

Lagen auseinander gezogen werden kann. Aber sie gestattet auch andererseits in vielen Fällen eine Drehung um die senkrecht zur Gleitfläche stehende Achse und führt, da diese häufig mit der Zwillingsebene zusammenfällt, direkt zur Zwillingsbildung. Reusch beobachtete die Gleitung zuerst an dünnen Lamellen des Kalkspats durch Pressung. Er fand, dass eine kleine künstlich hervorgerufene Verschiebung bis zu einer gewissen Grenze allmählich von selbst, schneller noch durch Erwärmen rückläufig gemacht werden kann. Der Kristall zeigt nun alle seine früheren Eigenschaften wieder. War die Grenze indessen überschritten, so folgte ganz ohne Antrieb eine weitere Verschiebung, bis die Zwillingsstellung erreicht war. Bei der Fortsetzung der Schiebung wiederholten sich die einzelnen Vorgänge in derselben Reihenfolge, so dass hier eine elastische Nachwirkung stattfinden muss.

Baumhauer setzte die Versuche am Kalkspat weiter fort und brachte von irgend einem Punkte der stumpfen Kante ausgehend, durch den senkrechten Druck einer Messerklinge auf die lange Diagonale direkte Zwillingsstellung an beliebig grossen Stücken des Rhomboeders hervor. Bald darauf ermittelte Vogt im Wege der Rechnung unter Zugrundelegung der Elastizitätskonstanten, dass die Moleküle bei der Gleitung ausser der Vorwärtsbewegung noch eine Achsendrehung machen und stellte die Grösse durch Zahlen fest. Hiermit war die Ursache der elastischen Nachwirkung gefunden. Mügge wies dann feine Zwillingslamellen an *Sb* und *Bi* nach und erzeugte sie an dem letzten Metall durch einfachen Schlag auf die Polkanten. Neueren Untersuchungen zufolge führt ein grosser Teil der Metalle — und dazu gehören *Au*, *Ag* und *Sn* — bei der mechanischen Bearbeitung durch Walzendruck, Feilen, Fraisen, Ziehen gleitende Bewegungen aus, die in bezug auf die gerade Richtung zuweilen bedeutende Dimensionen annehmen. Die Kristalle des *Fe* können z. B. zu langen Fäden ausgereckt werden, welche den ursprünglichen Durchmesser um das Hundert- bis Zweihundertfache übertreffen. Eine derartige Deformation ist natürlich nicht wieder rückgängig zu machen. Dagegen vertauschen die Oktaeder der Ober- und Unterschicht der Gold-

Digitized by Google

bleche ihre erworbene Zwillingsstellung in der Rotglut gegen die reguläre Form wieder. Es ist ganz selbstverständlich, dass auch unsere Füllungslegierungen, deren Zerkleinerung ausschliesslich auf der Wirkung des Keiles beruht, in dieser Beziehung den anderen Metallen gleichstehen. Die rohe Verschiebung der Kristalle gegeneinander gibt sich an den Spänen bereits dem blossen Auge an der Rauhigkeit der Konkavseite, welche vor der Abtrennung noch spiegelglatt war, zu erkennen, die Gleitung hingegen mikroskopisch an der Strichelung der feinsten Splitter des frischen Amalgamstaubes, welche nicht amalgamiert wurden. Im ganzen ist ihre Wirkung, soweit sie in gerader Richtung geschieht, infolge der vorgeschrittenen feinen mechanischen Aufteilung mit einer Spandicke von fast 0·01 Mm. (true dentalloy) abgeschwächt. Von Bedeutung bleiben aber noch immer diejenigen zahlreichen kleinsten Kriställchen, welche ganz oder teilweise in Zwillingsstellung geraten und der Zerstörung entgangen waren.

Es ist bekannt, dass die Auflösung in einem Auflösungsmittel der symmetrischen Anlage der Kristalle folgt, welche die Kohäsion in der Richtung anzeigt. Sie ist deshalb nicht bloss für die verschiedenen Körper, sondern auch für ein und denselben ungleich, indem sie in der Kohäsionsrichtung schneller als nach anderen fortschreiten muss. In dieser Beziehung ist der Versuch Lavizarris lehrreich, welcher eine Kalkspatkugel in konzentrierte Salpetersäure zur Lösung tauchte. Die Kugel nahm nicht gleichmässig an Umfang ab, sondern brachte schwindend eine Doppelpyramide zur Erscheinung, woraus hervorgeht, dass hier die Auflösung in der optischen Achse am stärksten ist. Unsere Metalle besitzen als richtige Leiter des Lichtes keine optische Achse und können nur der Kohäsion folgen. Mithin wird die Auflösung bei ihnen auf Widerstand stossen müssen, sowie die ursprüngliche Richtung durch Gleitung verlegt wurde. Der Widerstand ist proportional der aufgewandten Kraft zur Erzeugung der Zwilligsstellung. Diese Kraft bleibt in ihnen latent und ist die Ursache, weswegen frische Späne mehr *Hg* als alte oder erwärmte bedürfen und erklärt ferner die plötzlichen, unregelmässigen kleinen Ausschläge des Mikro-

Digitized by Google

meters nach der + und — Seite während der Expansion oder Kontraktion des frischen Amalgams. Der erste Teil der Formveränderung ist daher ein rein physikalischer, welcher seine Ursache in der Kohäsionsrichtung der Kristalle hat.

Die Annahme, dass die vollständige Auflösung der abgelagerten Späne bereits während des Anreibens eintrete, ist durchaus irrig. Auch die besten Füllungslegierungen gehen nur zum geringen Teil in Lösung über, der grösste bleibt ungelöst zurück.

Bringt man ein kleines Stückchen plastischen, gebrauchsfertigen Amalgams vorsichtig auf eine etwas grössere Quecksilberkugel, so bleibt es auf der Oberfläche schwimmen. (Für diesen Versuch eignet sich das True dentalloy sehr gut.) Etwa 40 Minuten später steigen aus der Tiefe in Intervallen die Gerippe der zukünftigen Kristalle in Quadratform empor und gliedern sich allmählich an Zahl zunehmend der oberflächlichen Schlacke an. Hierin offenbart sich in sichtbarer Weise die Inhomogenität, während die Homogenität ein völlig abweichendes Bild gewährt. Das Amalgam wird mit grösster Begierde verschluckt, 25 Minuten später teilt sich die Quecksilberkugel plötzlich in einer sehr charakteristischen Form maulbeerartig und nach weiteren 20 Minuten wird sie blitzartig von einem Netz geradliniger Linien durchschossen. Aber der erste Versuch lehrt auch, dass das Wachstum der Kristalle an den Kanten beginnt und langsam nach innen fortschreitet. Das Mikroskop vervollständigt das Bild insoweit, als es uns die einzelnen Kristalle mehrere Tage hindurch im Innern flüssig und das ganze Amalgam noch fünf volle Wochen durch Interferenzfarben feucht erscheinen lässt. Aber die Bewegung war, wie ich an vielen Objekten gesehen habe, auch damit noch nicht abgeschlossen. Ich bin daher geneigt, zu glauben, dass dem ganzen Auflösungsprozess drei Phasen zugrunde liegen. In der ersten wird nur ein sehr geringer Teil der Metalle gelöst. Die Lösung setzt infolge der Tendenz, bei gewöhnlicher Temperatur schnell auszukristallisieren, die Kristallkanten ab. Das Amalgam ist nach unseren Begriffen erstarrt. In der zweiten Phase findet die weitere und umfangreichste Auflösung und Verteilung der

Digitized by Google

Atome der ungelösten Metalle in einem weichen Amalgame dadurch leicht statt, dass das Innere und die Flächen der Neukristalle nicht völlig erstarrt sind. Als Beweis gelten die Interferenzfarben. In der dritten Phase vollzieht sich die Diffusion in völliger Starre und ist unsichtbar. Sie erstreckt sich gewiss nur auf geringe Mengen, währt aber am längsten. Eine Abkürzung erfährt sie stets bei stark saurer Speichelreaktion.

Als ich die mikroskopische Untersuchung unserer Amalgame begann, versuchte ich zuerst die Kristalle aus Durchschnitten zu deuten. Die Herstellung der Schliffe erfordert aber ausserordentlich viel Zeit und gelingt bei einigen Amalgamen ihrer Weichheit wegen höchst unvollkommen, so dass das Gesamtbild nur unvollständig werden konnte. Dazu kam die Verwachsung der Kristalle und die Bildung von Kombinationen, welche die Deutung der Form geradezu zur Unmöglichkeit machen. Ich habe deshalb diesen Weg ganz aufgegeben und bringe die Kristalle heute in ihrer natürlichen Lage leicht zur Anschauung, indem ich eine planparallele, durchlochte Glasplatte von etwa 2 Mm. Dicke auf der einen Seite mit einem Deckglas verkitte und von der anderen Seite das Amalgam einführe. Die Kristalle liegen dann teils in der Bildebene, teils etwas schräg dazu und geben ein wirkungsvolles perspektivisches Bild. Bei dieser Art der Darstellung, welche sich übrigens vorzüglich zum Studium der Kristallbildung eignet, springt zunächst die langsame Entwicklung der Kristalle in die Augen und widerlegt die Ansicht Adolf Witzels, dass die Gestalten infolge des Stopfens stark verkümmert sein müssten. Weit wichtiger aber ist der Gegensatz zwischen dem Schmelzfluss und der Auflösung in *Hg*, welche hier zutage tritt. Wenn der erstere die Vereinigung inhomogener Atome und Moleküle begünstigte, so räumt die letztere gründlichst damit auf. Die Aggregate werden bis auf die Atome aufgelöst und das *Hg* vereinigt sich mit ihnen nach den Elementen getrennt zu besonderen Amalgamen. Mit Fug und Recht bezeichnen wir sie deshalb als zusammengesetzte, treffender vielleicht noch als gemischte. Aber die Metalle sind Egoisten. Sie reissen soviel

Digitized by Google

Hg an sich, als sie zu ihrer zweckmässigen Entwicklung nach dem Stande der Temperatur bedürfen und überlassen es dem *Sn*, welches von ihnen nicht als gleichberechtigt angesehen wird, sich mit dem Reste abzufinden. So kommt es, dass die Metalle sämtlich nur in ihrer Hauptform oder in einer Modifikation davon vorkommen, das *Sn* dagegen einer grossen Wandlung unterworfen ist. Es tritt als tetragonales Prisma und tetragonale ungleiche Doppelpyramide, als hexagonales und rhombisches Prisma vollflächig und in Hemiedrien auf, aber es erscheint auch aggregiert, den Würfel und das rhombische Prisma mit den drei Pinakoiden nachahmend auf, indem sich vier oder neun, oder auch vier bis acht hexagonale Prismen balkenartig neben- und aufeinanderlegen, wobei ein bis drei Balken nach einer freien Seite ausgelassen werden können, so dass treppenartige Ausschnitte entstehen. Besonders schön sind derartige Bildungen an den Goldamalgamen zu beobachten, wenn man sie vorher gründlich in absolutem Alkohol auswäscht, um den störenden Amalgamstaub zu entfernen. — Bei allen Kristallen gesellen sich zu den typischen Formen noch parallele Verwachsungen, sowie die Gleichgewichtslinie passiert war. Die Zusätze haben auf die Kristallform keine Einwirkung. Als Beweis dient aber nur das Amalgam Witzels, bei dem es mir gelungen ist, die Kupferkristalle blauschwarz zu färben, so dass sie sich scharf von ihrer Umgebung abheben. Sie kristallisieren in Pentagondodekandern.

Die reinen *Ag-Sn*-Amalgame verkleinern ihre Formen mit der Zunahme des *Ag*. Sie bilden dann Aggregate ohne Gliederung und lassen in der Gleichgewichtslinie überhaupt keine andere Form als den Würfel erkennen. Aber der Würfel des *Sn* ist hier keineswegs als regulärer aufzufassen, sondern als Rhomboeder mit 90° Polkantenwinkel.

Kurz zusammengefasst, ist das Resultat meiner Beobachtungen:

1. dass die Formveränderungen unserer Amalgame eine doppelte Ursache haben,

a) eine rein physikalische, hervorgerufen durch die Kohäsion und ausgedrückt durch die Gleitung der Kristalle,

Digitized by Google

b) eine chemisch-physikalische, welche sich in der Kristallform ausspricht;

2. dass die Füllungslegierungen durch die Lösung in *Hg* in die Amalgame ihrer Komponenten zerlegt werden, und

3. dass die Veränderungen des Volumens sich ausschliesslich an der Gestalt des *Sn* abspielen.

Nachdruck nur mit genauer Quellenangabe gestattet.

Ueber prothetische Behandlung der Nasendeformitäten.

Von Professor *Matti Äyräpää* in Helsingfors (Finnland).

Einleitung.

Durch die Lehre von den Prothesen hat sich die Odontologie zu einem praktischen Zweige der Chirurgie entwickelt, zu einem Nothelfer in solchen Fällen, in denen die chirurgische Plastik auf unüberwindliche Hindernisse stösst. Auf gewissen Grenzgebieten, welche eigentlich nicht zu der Odontologie gehören, sondern eher der reinen Chirurgie zuzuzählen sind, kann der Odontologe mit denselben Hilfsmitteln, die er bei seinen zahntechnischen Arbeiten benützt, dem Chirurgen zu Hilfe kommen, wenn Hautlappen- und Knochenplastik diesen, wie geschickt er auch sein mag, im Stiche lassen.

Solche Grenzgebiete, wo der Chirurg und der Odontologe sich begegnen, wo sie Hand in Hand gehen und sich gegenseitig unterstützen müssen, finden wir vor allem in der buccofacialen Region. Nur durch gemeinsame Arbeit können wir gewisse Defekte ersetzen und gewisse Deformitäten am Ober- und Unterkiefer, am Pharynx und Larynx, an der Nase, dem Ohr usw. stützen oder richten.

Der Zahnarzt Dr. Claude Martin, welcher durch mehr als drei Jahrzehnte an den Krankenhäusern der Stadt Lyon als Zahnarzt tätig war, hatte den seltenen Vorzug, während seines langen Lebens gemeinsam mit den ersten Chirurgen Frankreichs, wie Ollier u. a., arbeiten zu können. Daher ist es kein Wunder, dass er, so intelligent und scharfblickend

Digitized by Google

wie er ist, die Lehre von den Prothesen in Frankreich gehoben und neue Anwendungen und neue Gebiete für die Prothese gefunden hat. Ich werde daher in der nachfolgenden Abhandlung des öfteren Gelegenheit haben, seine Arbeiten und Schriften hervorzuheben.

Ueber die Fähigkeit der Gewebe, Prothesen zu tragen.

Wenn von Prothesen die Rede ist, so bietet sich uns die wichtigste aller Fragen, um welche sich die ganze Prothesenlehre dreht, dar, nämlich die Frage, wie die Gewebe einen Fremdkörper ertragen können.

Um diese Frage zu beleuchten, müssen wir die Prothesen in vier verschiedene Gruppen einteilen. Wir unterscheiden:

a) Apparate, welche nur Haut und Schleimhäute in gesundem oder narbigem Zustande berühren; äussere Prothesen;

b) Apparate, welche gesunde, durch Trauma oder Operation entstandene Wundflächen berühren, aber an ihrer äusseren Seite wenigstens zum Teil frei sind: unmittelbare Prothesen;

c) Apparate, welche die Innenwände der Nase berühren und den Zweck haben, Form und Konturen der Nase allmählich zu heben oder zu verändern: orthopädische Prothesen;

d) Apparate, welche in den Geweben ganz und gar eingebettet sind, ohne irgend welche Gemeinschaft mit der Aussenluft zu haben: innere Prothesen.

Was die Epidermis- und Epithelschichten der Haut und Schleimhaut anbetrifft, so ertragen sie den Druck der Apparate verhältnismässig gut. Erst dann entstehen Schwierigkeiten, wenn die Gewebe narbig verwandelt worden sind. Das Narbengewebe ist, wie bekannt, empfindlicher, schlechter genährt und daher weniger lebenskräftig als das physiologische Gewebe; es entstehen hier leichter Wunden durch den Druck der Prothesen. Was speziell die Schleimhäute anbelangt, welche

Digitized by Google

Feuchtigkeiten absondern, so können die Prothesen die Absonderung vermehren, die Entfernung der Feuchtigkeiten verhindern und dadurch einen Zustand herbeiführen, welcher zu einer Sekretstauung mit allen Gefahren der Infektion Anlass geben kann. Die Gefahren werden um so grösser sein, wenn die Schleimhaut schon vorher nicht normal, sondern entzündet, ulzerös oder vernarbt gewesen ist. Anderseits können die abgesonderten Sekrete schädlich auf die Prothese selbst einwirken, indem sie dieselbe chemisch angreifen, sie rauh und uneben machen oder die Lötungsstellen lösen und so die Prothese unbrauchbar machen. Deshalb ist auch die Wahl des Materials von grosser Bedeutung.

Was die zweite Kategorie, die unmittelbaren Prothesen, anbetrifft, bei welcher der Apparat zum Teil auf einer gesunden Wundfläche ruht und zum Teil mit der Luft in Berührung steht, so sind die Gewebe hier, wenigstens anfangs, vollkommen schutzlos. Die mechanische Reizung, welche die Apparate und die an der Oberfläche des Apparates sich ansammelnden Sekrete ausüben, ist eine ebenso grosse Gefahr wie die Infektion selbst und diese droht nicht nur im Beginne, sondern so lange, bis alle Wunden geheilt sind; denn das Exsudat, welches diese absondern, ist für von aussen kommende Bakterien der geeigneteste Kulturboden. Deshalb muss man genau darauf achten, dass Apparat und Wunden rein gehalten werden und das kann auch verhältnismässig leicht geschehen, da der Apparat wenigstens teilweise frei zugänglich ist.

Die orthopädischen Apparate ruhen fast ausschliesslich der Schleimhaut im Inneren der Nase auf und nur ausnahmsweise und nur zu einem unbedeutenden Teile an einer Wundfläche. Man muss hier besonders darauf achten, dass sich der Druck auf viele Punkte gleichmässig verteilt, damit Decubituswunden vermieden werden.

Was endlich die vierte Art oder die inneren Prothesen, welche ganz und gar in den Geweben eingeschlossen sind, anbetrifft, so wird durch sie die Fähigkeit der Gewebe, einen Fremdkörper (Corpus alienum) zu vertragen, so viel wie irgend möglich in Anspruch genommen, während zugleich die Ein-

Digitized by Google

führung eines solchen Apparates die vollständigste Asepsis erfordert. Ist es aber einmal gelungen, diese Prothesen vollkommen aseptisch auf ihren Platz zu bringen und sie dort sicher zu deponieren, so können die Gewebe, wie die Erfahrung gezeigt hat, dieselben ziemlich gut vertragen, gleichgiltig, ob sie aus Paraffin bestehen oder aus Platin, welches Martin mit gutem Erfolg bei seinem Versuch an Hunden angewendet hat.

Ueber die verschiedenen Arten der Behandlung von Nasendeformitäten.

Wir brauchen bei dieser Gelegenheit nicht hervorzuheben, eine wie grosse Entstellung in ästhetischer Hinsicht der Verlust der Nase für den Menschen ausmacht, eine Entstellung, die von einigen Patienten als ein so schweres Unglück betrachtet worden ist, dass sie durch Selbstmord ihrem Leben ein Ende gemacht haben.

Der Verlust der Nase ist keineswegs ein so ganz seltenes Ereignis. Die Ursache davon ist häufig in Kriegsverletzungen oder schweren traumatischen Unfällen oder in zehrenden Krankheiten, wie Lupus, Lues u. a., zu suchen. In früheren Zeiten war das Abschneiden der Nase als Strafe für entehrende Verbrechen gebräuchlich und es ist daher kein Wunder, dass man es schon in den ältesten Zeiten versucht hat, diesen Verlust zu ersetzen. Die rhinoplastischen Operationsmethoden gehören darum zu den ältesten, die in der Geschichte der Medizin beschrieben worden sind.

Ist die Nase einmal verloren gegangen oder verunstaltet worden, so gibt es folgende Verfahren, den Schaden zu heilen:

a) Autoplastische Operation (Rhinoplastik);

b) autoplastische Operation auf Stützen von Metall oder anderem Material;

c) orthopädische Behandlung mit Prothesen aus Metall oder Kautschuk;

d) innere Prothesen (Paraffininjektionen);

e) äussere Prothesen.

Digitized by Google

I. Ueber Rhinoplastik und autoplastische Operationen auf Stützen von Metall oder anderem Material.

Die Klippe, an welcher alle Operateure, wenn von der Wiederherstellung einer Nase die Rede gewesen, gestrandet sind, ist die Schwierigkeit, eine feste und sichere Stütze für den Nasenrücken zu erhalten. Um diese Frage hauptsächlich bewegen sich alle rhinoplastischen Operationsmethoden und hier kommt die Lehre von den Prothesen der Chirurgie durch die Verwendung der von Martin vorgeschlagenen Nasenstütze zur Hilfe, welche, unbeweglich und fest, den Giebel der rhino-

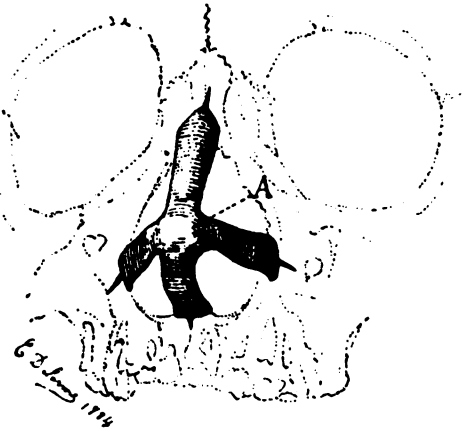

Fig. 1.

plastisch gebauten Nase bildet und aus einem $^1/_2$ Cm. breiten, gewölbten Platindraht besteht, der in einem Bogen von den Ossa nasalia bis zur Spina nasalis verläuft. Schon vor Martin haben viele versucht, sich zu diesem Zwecke einer Stütze von Metall oder einem anderen Material (Dieffenbach, Galezorsky, Leisink und Mikulicz) zu bedienen, doch haben alle diese Prothesen denselben Fehler gehabt, sie waren nicht unbeweglich.

Schon 1877 machte Martin zum erstenmal aus Platin ein Gerüst für die autoplastisch gebildete Nase und noch heutigen Tages ist dieses Metallgerüst beinahe unverändert im Gebrauche. Es besteht, wie gesagt, aus zwei 5 Mm. breiten, etwas gewölbten

Digitized by Google

Platindrähten (Fig. 1), die kreuzweise aneinander gelötet sind und beide in scharfe Spitzen enden. Der eine Draht hat den Nasenrücken zu tragen und erhält die Biegung, welche man der neuen Nase zu geben wünscht, der zweite hat die Seitenwände zu stützen und wird in passender Weise gebogen. Die etwa 1 Cm. langen Spitzen werden in der Umgebung der Apertura pyriformis, wo man ihnen mit einem feinen Bohrer

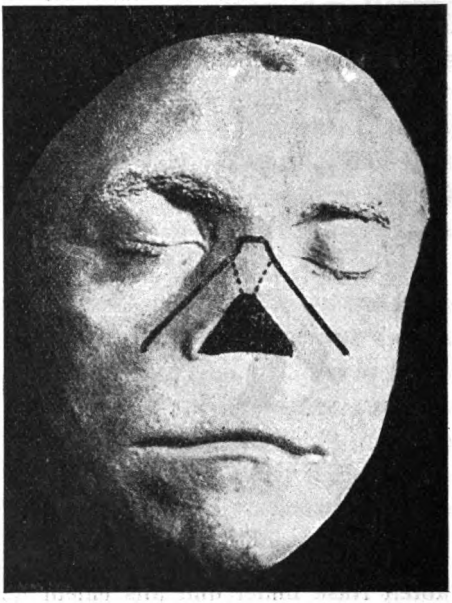

Fig. 2.

passende Löcher macht, eingesenkt. Die obere Spitze des in der Mittellinie verlaufenden Drahts wird an der Grenze zwischen Stirn- und Nasenknochen, die untere an der Spina nasalis versenkt; die Spitzen des quer gehenden Drahtes werden an den Seitenrändern der Apertur befestigt.

Ueber diesem Gerüst wird die autoplastische Operation gemacht. Die Hauptsache ist nur, dass der Lappen gross genug ist, damit er, wenn er schrumpft und vernarbt, nicht allzu stramm über dem Metallgerüst liegt.

Digitized by Google

Man muss ferner immer darauf achten, dass die Grundkrankheit, nehmen wir z. B. Lues als solche an, welche die Deformation der Nase verursacht hat, schon geheilt ist, so dass der pathologische Prozess nicht fortschreiten und das Operationsresultat zerstören kann. Endlich hat man darauf zu sehen, dass das Septum cutaneum gross genug ist, da beim Schwunde des-

Fig. 3.

selben die neue Nase längs des Metallgerüstes, welches dann sichtbar würde, nach oben gleiten könnte.

Wenn man auch im allgemeinen sich jeder beliebigen Operationsmethode bedienen kann, falls es gilt, eine neue Nase über einem künstlichen Gerüst autoplastisch aufzubauen, so hat Martin dennoch, besonders in Hinblick auf die gelungene Form der Nasenlöcher und Nasenflügel, eine von Ollier vorgeschlagene und von Chaput modifizierte Operationsmethode

Digitized by Google

empfohlen, wobei die ganze Umgebung der Apertura pyriformis zu einem Lappen benützt wird, wie dies aus Fig. 2 hervorgeht. Dieser Lappen wird nach unten gezogen, seine oberste Spitze umgeschlagen und am Platze des Septum cutaneum festgenäht (Fig. 3).

Dann wird über diesen Lappen ein auf gewöhnliche Art der Stirn entnommener, genügend grosser Lappen gelegt, wie aus Fig. 4 zu ersehen ist.

Fig. 4.

Martin[1] hat vor wenigen Jahren eine andere rhinoplastische Operationsmethode vorgeschlagen, die von Dr. Gongolphe in Lyon mit gutem Erfolg angewandt worden ist und die ich, weil sie in den gewöhnlichen Handbüchern nicht aufgenommen ist, hier beschreiben will:

---

[1] Claude Martin: Rhinoplastie à lambeau frontal modifié et à support osteocartilagineaux emprunté à la cloison. Société de Chirurgie de Lyon 19 mai 1904.

Digitized by Google

1. Martin benutzt, ebenso wie Ollier und später Nelaton, die Ränder der Apertura pyriformis zur Bildung und Stützung der Nasenlöcher.

2. Zur Stütze des Nasenrückens verwendet er einen Teil der Nasenscheidewand, der er mit dem Messer die Form verleiht, welche der Nasenrücken erhalten soll. Diesen umgeformten

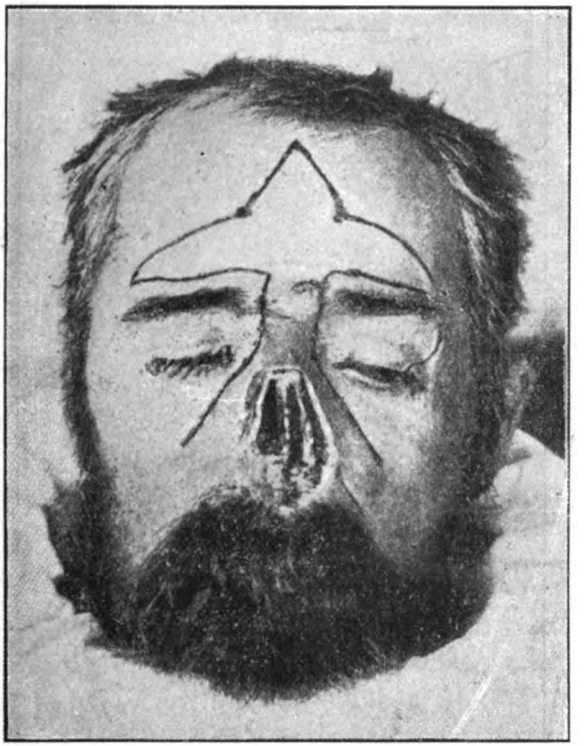

Fig. 5.

Teil der Scheidewand zieht oder rückt er bis zur Höhe des künftigen Nasenrückens vorwärts. Bardenheuer hat schon seit 1895 die Nasenscheidewand zu demselben Zwecke gebraucht.

3. Den Nasenlappen selbst nimmt er aus der Mitte der Stirn und aus der Gegend oberhalb der Augenbrauen, löst ihn bis zu den Rändern der Apertura pyriformis ab und zieht ihn nach unten.

Digitized by Google

Die Operationsmethode an und für sich ist folgende:

a) Der Lappen bildet auf der Stirn ein grosses Dreieck, an dem drei kleinere Dreiecke unterschieden werden können, zwei oberhalb der Augenbrauen mit der Spitze nach aussen gerichtet und das dritte mit der Spitze nach oben. An den

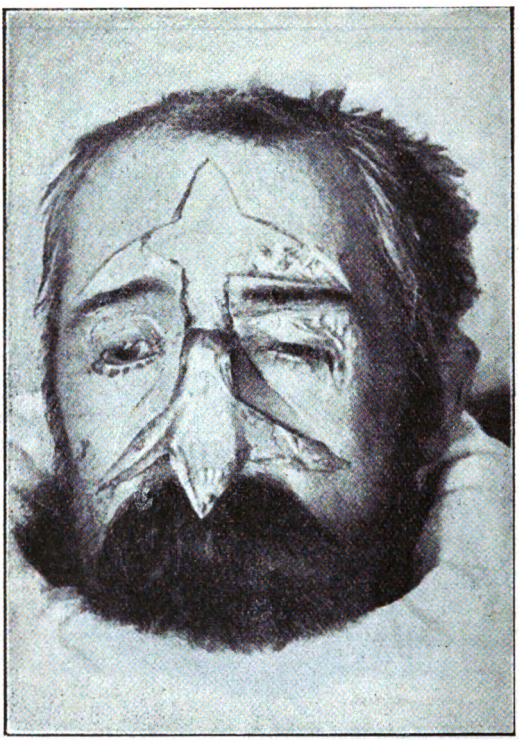

Fig. 6.

inneren Augenwinkeln vorüber und möglichst knapp an diese heranreichend setzt sich der Schnitt zu beiden Seiten der Nasenwurzel fort, damit der Lappen nach unten und aussen eine genügende Breite erhält; er endigt schliesslich dort, wo eine vom Mundwinkel beiderseits vertikal nach oben gezogene Linie eine in der Höhe des Septum cutaneum horizontal verlaufende Linie trifft (Fig. 5).

Digitized by Google

b) Der Stirnlappen wird bis zur Nasenwurzel abgelöst, aber so, dass er im unteren Teile noch an den Nasenbeinen fixiert bleibt; dann wird er von oben nach unten umgeschlagen (Fig. 6).

c) Der untere Teil der Nasenbeine wird mit einer Säge quer durchtrennt, so dass er mit dem Lappen in Zusammen-

Fig. 7.

hang bleibt; in gleicher Weise trennt man auch die Knochenränder der Apertura pyriformis mit Hilfe einer Schere los. Beim Absägen muss das Septum sorgfältig geschont werden, damit es seinen Zusammenhang mit den Nasenbeinen nicht verliere.

d) Das Septum wird auf folgende Weise gelöst:

Mit einer kleinen, aber scharfen Knochenschere wird es in wagrechter Richtung von der Stelle aus, wo die Nasenbeine

Digitized by Google

abgesägt wurden, so weit wie möglich gespalten; dann durchtrennt man es, zirka 1 Cm. hinter dem Septum cutaneum beginnend, mit einer gebogenen Schere in schiefer Richtung nach aufwärts und rückwärts längs dem Vorderrande des Vomer, bis man das hintere Ende des wagrechten Schnittes erreicht.

So erhalten wir vom Septum einen Lappen, der sowohl Knochen als Knorpel enthält und in der Gegend des Septum cutaneum seine Verbindung beibehält.

Fig. 8.

e) Diesen Lappen ergreift man nun mit einer breiten Zange und zieht ihn vorwärts, so dass sein früher wagrechter oberer Rand nach vorne gekehrt wird und die Stütze des neuen Nasenrückens bildet, während sein hinterer Rand an den zurückgebliebenen Stümpfen der Nasenbeine befestigt wird. Dieser Zug führt dazu, dass am Befestigungspunkte des Lappens hinter dem Septum cutaneum oder der Spina nasalis eine kleinere Fraktur entsteht. Wenn der Scheidewandlappen nach vorne

Digitized by Google

gezogen wird, so wird natürlich der ganze Nasenlappen, der durch die abgesägten Nasenbeinspitzen mit dem Scheidewandlappen in Verbindung steht, so weit nach unten verlegt, dass die an den Knochenresten befindliche Haut in der Nähe der Spina nasalis angenäht werden kann, so dass die Nasenlöcher

Fig. 9.

von den Rändern der Apertura pyriformis gebildet werden (Fig. 7).

f) Der Scheidewandlappen wird in seiner neuen Lage dadurch festgehalten, dass man in die Stümpfe der Nasenknochen eine Vertiefung macht, in welche die Scheidewand einsinken kann, oder man fixiert sie an diese Stelle mit einem Metallstifte.

Digitized by Google

g) Die Nähte werden so angelegt, dass die Lappen aus der Region über den Augenbrauen die Nasenflügel zu bilden haben, während der mittlere Lappen zum Aufbau des Nasenrückens (Fig. 8) dient.

Da nun die Stirnhaut sehr nachgiebig ist, wird sie so zusammengenäht, dass nur zwei Reihen Nähte entstehen, wovon die eine sich wagrecht über den Augenbrauen an der ganzen Stirn entlang hinzieht, während die andere in der Mittellinie von oben nach unten verläuft. Auf diese Weise können alle

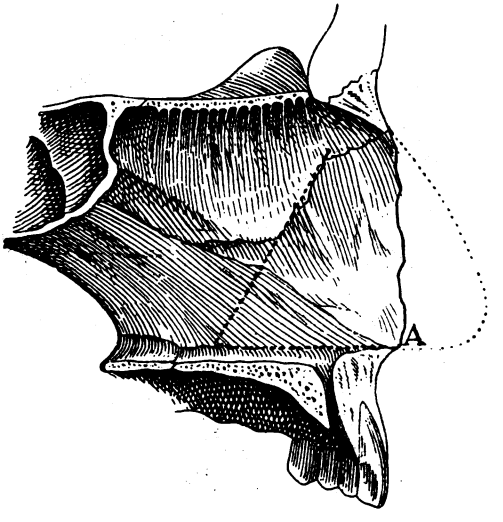

Fig. 10.

Wunden vernäht werden und alle Stellen per primam intentionem verheilen.

Diese von Martin vorgeschlagene Operationsmethode hat zwei grosse Vorteile:

a) Man erhält dadurch eine feste Rückenstütze für die neue Nase und

b) man kann alle Wundränder miteinander vernähen und daher eine Heilung per primam erhoffen.

Hat der pathologische Prozess, durch den die Nase deformiert worden ist, auch die Nasenscheidewand zerstört, so

Digitized by Google

kann ein 5 Mm. breites Platinband, dessen obere Spitze an der Nasenwurzel und dessen untere Spitze in der Gegend der Spina nasalis befestigt wird, dem Nasenrücken als Stütze dienen (Fig. 9).

Dieser Stütze bediente sich Martin kürzlich bei einem von Dr. Gongolphe in Lyon operierten Patienten mit gutem Erfolge.

Was den der Scheidewand entnommenen Lappen anbetrifft, so kann er auch auf eine andere Art, als die oben

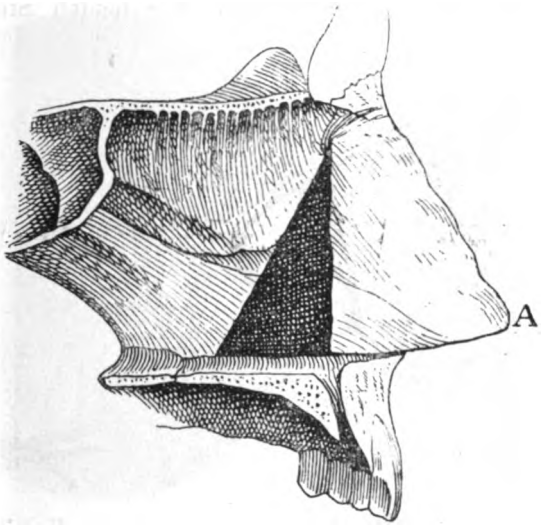

Fig. 11.

beschriebene, geschnitten werden. Statt dessen, dass der Lappen in seinem unteren Teile mit gesunden Partien in Zusammenhang steht, kann diese Verbindung oder Brücke auch in der Region der Nasenwurzel gewonnen werden, wie Fig. 10 und 11 dieses darstellt.

In diesem Falle würde also die Vorderseite der Scheidewand die neue Stütze des Nasenrückens bilden.

Wie gesagt, hat Dr. Gongolphe sich mit Erfolg dieser Martinschen Operationsmethode in einem Falle, wo das Septum fehlte, bedient. Deshalb musste der Nasenrücken eine besondere Metallstütze (Fig. 1) erhalten.

Digitized by Google

In Fällen, in denen die eigene Nasenhaut des Patienten hinreichte und es also nur galt, den auf chirurgischem Wege gehobenen Nasenrücken in seiner neuen Lage zu erhalten, hat Martin die Metallstütze ein wenig modifiziert. An den oberen Enden der Stütze sind zwei gebogene Stifte (Fig. 12 und 13) festgelötet, welche die Pars perpendicularis ossis aethmoidei umfassen.

Der obere Teil des Apparates endigt nicht in einer scharfen Spitze, sondern soll längs der oberen Fläche der Ossa nasalia gleiten, ebenso wie die beiden Stifte längs

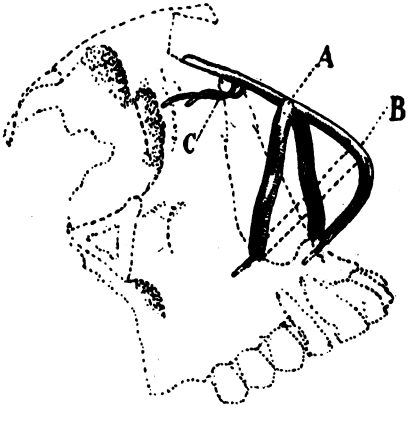

Fig. 12.

Fig. 13.

der unteren Fläche desselben Knochens zu beiden Seiten der Pars perpendicularis. Der untere Teil (Fig. 13), welcher durch ein Gelenk mit dem oberen in Verbindung steht, endigt in einer Gabel, welche die Spina nasalis umfasst und sich mit einem besonderen Fortsatz auf den Boden der Nasenhöhle stützt. Durch die Gabel wird der Apparat daran verhindert, sich seitlich zu verschieben und sein hinterer Fortsatz hindert ihn daran, in die Nasenhöhle hinabzugleiten (Fig. 13). Durch das Gelenk kann der Apparat zusammengefaltet und leicht durch das eine Nasenloch in die Nasenhöhle hineingebracht oder aus ihr entfernt werden.

Digitized by Google

Fall 1. Fig. 14 zeigt einen Fall, bei welchem der Appa von Martin (Fig. 12) nach vorausgegangener Plastik aus Haut der Oberlippe und Nase zur Anwendung kam. Info eines Trauma wurde die Stütze beweglich und musste e fernt werden. Da die Patientin sich keiner neuen Operati unterziehen wollte, modifizierte Martin seinen Apparat zu der Form, welche Fig. 13 darstellt. Dieser Apparat wu nun durch das eine Nasenloch auf seinen Platz gebrac

Fig. 14.

Fig. 15.

Fig. 15 zeigt uns, wie die Patientin drei Jahre nach Operation aussah.

Fall 2. Ich selbst habe kürzlich auf dieselbe Art ein Fall behandelt, der aber bedeutend grössere Veränderung als der obige aufwies. Er betraf ein Mädchen von 18 Jahr welches vor ungefähr 8 Jahren, wahrscheinlich auf Grund ei hereditär-luetischen Belastung, eine Rhinitis bekam, die einer totalen Zerstörung des ganzen Nasenskelettes endete, dass alle Hautteile der Nase in die Nasenhöhle hineinsank und die nasale Atmung gänzlich aufhoben. Das entstel Aussehen des jungen Mädchens ist aus Fig. 16 und 17 zu erseh

Digitized by Google

Die Patientin wurde in die chirurgische Klinik aufgenommen
ıd am 22. Oktober 1905 von Dr. Faltin operiert.

Von der Schleimhautfalte zwischen Oberlippe und Kiefer-
ıochen ausgehend, löste Faltin mit einem stumpfen In-
rument die weichen Nasenteile von den Rändern der Aper-
ıra pyriformis los und tamponierte den eingesunkenen
ıd verkümmerten Nasenrücken mit Jodoformgaze aus. Sobald
ıer die Jodoformtampons entfernt wurden, sank die dünne



Fig. 16.

Fig 17.

rophische Nasenhaut sofort wieder in die Nasenhöhle
nein. Darum wurde ich zu Rate gezogen, um, wenn möglich,
it prothetischen Mitteln auszuhelfen.

Zuerst wurde der Gaumen perforiert, so dass ein dünner
ift vom Munde aus in die Nasenhöhle geführt werden konnte
ıd darauf eine Gaumenplatte hergestellt, an welche der Stift
stvulkanisiert wurde. Ich nahm dann mit Stents und Gutta-
ercha durch beide Nasenlöcher Abdrücke vom Inneren der
ase. Nachdem diese Abdrücke mehreremal probiert und
ıorrigiert worden waren, wurden aus Kautschuk zwei Apparate

Digitized by Google

(Fig. 18 und 19) verfertigt und durch die Nasenlöcher in die Nasenhöhle hineingebracht.

Der Apparat für das rechte Nasenloch (Fig. 18) ist der grössere und hat an seiner unteren Fläche eine trichterförmige

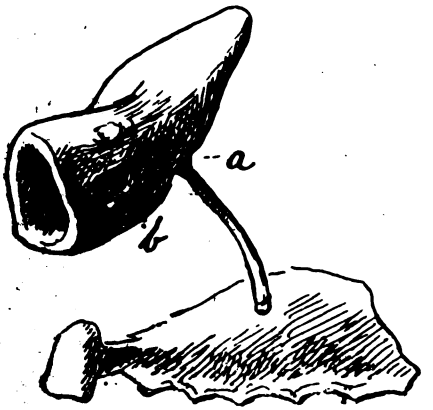

Fig. 18.



Fig. 19.

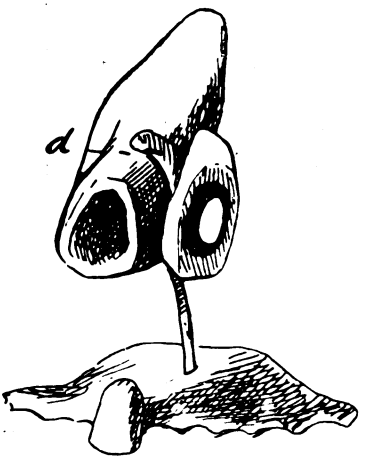

Fig. 20.

Vertiefung *a*, in welche der Stift der Gaumenplatte eindringt. Dieser Stift trägt den Apparat, verhindert ihn daran, vor- oder rückwärts zu gleiten und verteilt den Druck auf Partien, die ihn besser vertragen können als das Naseninnere, nämlich auf

Digitized by Google

den Gaumen und die Zähne. Ausserdem befindet sich auf der der Mittellinie zugekehrten Fläche ein viereckiges Loch *b*, in welches ein Vorsprung vom anderen linken Apparate (Fig. 19, *c*) eindringt. Dieser (Fig. 19) ist viel kleiner und hat ausser dem eben genannten Vorsprung einen Arm *d*, der den rechten Apparat von der Oberseite umfängt, wie auf Fig. 20, die uns den ganzen Apparat zeigt, zu sehen ist.

Aus den Abbildungen geht hervor, dass die Apparate hohl sind und der Luft freien Durchtritt durch die Nase geben,

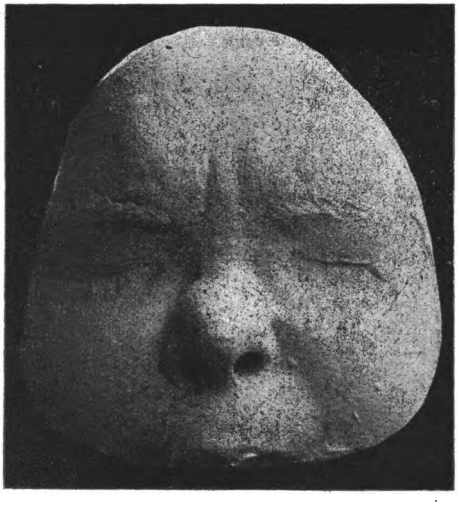

Fig. 21.

Fig. 22.

deren Funktion also in bezug auf die nasale Atmung wiederhergestellt worden ist.

Das kosmetische Resultat zeigen die Fig. 21 und 22.

Der Fall war von Anfang an als ein äusserst undankbarer zu betrachten, einen glänzenden Erfolg konnte man nicht erwarten. Die Gewebe waren narbig verwandelt, die gesunden Teile dünn und atrophisch. Wenn man die Fig. 16, 17 und 21, 22 miteinander vergleicht, so muss man zugeben, dass die Verbesserung eine doch relativ bedeutende ist.

Digitized by Google

II. Ueber orthopädische Behandlung der Nase.

Wenn die Nase platt wird oder einsinkt, so hat man die Ursache davon in einer Missgestaltung des Nasenskelettes oder in einer Zerstörung desselben zu suchen, die entweder total oder partiell sein kann und auf eine äussere Gewalt oder Krankheit, wie Syphilis oder Lupus, zurückzuführen ist.

Die Nase kann auf zweierlei Art gehoben werden, entweder auf einmal oder allmählich. Erstere Art ist natürlich eine ausschliesslich chirurgische Operation und die Prothese hat hierbei nur den Zweck, das gewonnene Resultat zu erhalten. Die allmähliche Hebung des Nasenrückens ist dagegen eine ausschliesslich prothetische Behandlungsmethode, welche darin besteht, dass man durch einen während einer längeren Zeit und

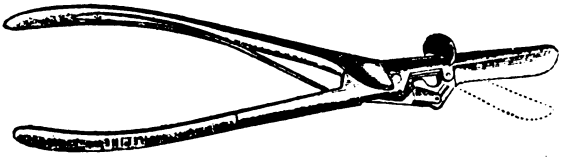

Fig. 23.

allmählich wirkenden Druck die eingesunkenen Teile hebt oder ihnen eine bessere Form gibt und sie späterhin in der verbesserten Lage erhält.

Wenn traumatische Ursachen, wie Unfälle auf der Schlittschuhbahn, beim Ballspiel oder bei einer Rauferei, die Nasendeformationen veranlasst haben, so muss man sofort die frakturierten Knochen und Knorpeln, so gut es sich machen lässt, reponieren. Hiebei bedient man sich des kleinen Fingers, einer festen Sonde oder eines anderen stumpfen Instruments. Die reponierten Teile sucht man dadurch an ihrem Platze festzuhalten, dass man die Nasenkavität mit Guttapercha, Jodoformgaze oder Watte tamponiert; man hat zu diesem Zwecke auch Laminaria-Stifte vorgeschlagen, welche dadurch, dass sie in der Nase anschwellen, die Nasenlöcher und die Nasenhöhle ausfüllen. Martin hat behufs Reponierung der gebrochenen Nasenscheidewand eine besondere Zange konstruiert (Fig. 23), die er

Digitized by Google

als geeignetes Mittel sowohl in akuten Fällen, als auch dann, wenn bereits eine narbige Zusammenwachsung entstanden ist, besonders warm empfiehlt.

Die allmähliche Hebung des Nasenrückens ist, wie schon gesagt, eine ausschliesslich prothetische Methode, wenn auch Martin sie als kombinierte Methode aufgefasst wissen will, weil ich vor ihrer Anwendung gelegentlich einige Adhäsionen löse, die die Behandlung unnötigerweise verlängern und in hohem Grade erschweren würden. Hierher gehören die meisten in meiner Arbeit „Satulanenän orthopedisesta parantamisesta" (Orthopädische Behandlung der Sattelnase, 1891/92) veröffentlichten Fälle.

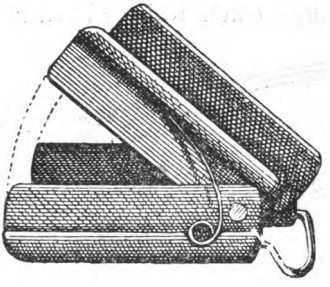

Fig. 24.

Ich will hier nicht auf eine Auseinandersetzung aller meiner Fälle und Apparate eingehen, da sie schon in obenerwähnter Arbeit beschrieben worden sind; des Vergleiches halber werde ich aber später doch einige typische Beobachtungen beschreiben.

Dagegen will ich mich mit den Apparaten, die Martin mit Vorliebe zu benützen pflegt und mit denen er nach eigener Aussage günstige Resultate erreicht, ausführlich beschäftigen. Doch sei gleich erwähnt, dass meine Erfahrungen mit den Martinschen Apparaten nicht besonders ermutigend gewesen sind.

Martin gebraucht bei der Hebung des Nasenrückens mit Vorliebe einen Apparat, der aus zwei Paar dünnen Kautschukplatten, die durch eine U-förmige Feder gegeneinander gedrückt werden, besteht (Fig. 24).

Digitized by Google

In beide Nasenlöcher kommt je ein Paar von diesen Platten und die Feder drückt sie gegen die Scheidewand. Die im selben Nasenloch befindlichen Platten bewegen sich mit Hilfe einer anderen Feder wie die Schenkel einer Schere auf- und abwärts und heben dabei den Nasenrücken. Der Apparat hat also zwei Funktionen: er biegt die Nasenscheidewand, wenn sie missgestaltet ist, wieder gerade und hebt zugleich das Nasenprofil.

In Fig. 25 sehen wir einen anderen Apparat Martins. Hier haben wir eine besondere Platte, welche den Nasenboden

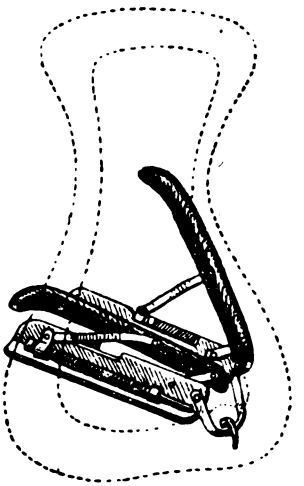

Fig. 25.

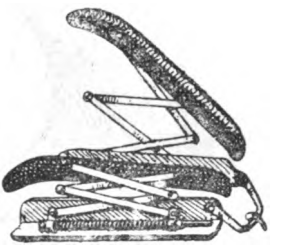

Fig. 26.

bedeckt und gegen diese Platte stützt sich der erhöhende Apparat. Wenn man an der nach vorn gerichteten Schraube schraubt, so hebt sich der obere Teil des Apparates allmählich empor und mit ihm auch der Nasenrücken. Die Grösse des Druckes kann man auf diese Weise regulieren. In dieser Prothese ist der Hebeapparat durch ein Gelenk, ähnlich wie das eines gewöhnlichen Zirkels, an der stützenden Bodenplatte befestigt.

In Fig. 26 sehen wir einen anderen Apparat, bei dem Martin dieses Gelenk entfernt hat, so dass der hebende Teil jetzt gleichmässiger gegen den Nasenrücken drückt oder mit

Digitized by Google

anderen Worten: die drückende Kraft verteilt ihre Wirkung gleichförmiger auf den oberen und unteren Teil des Nasenrückens.

Damit der Apparat nicht zu tief in die Nasenhöhle hineinsinke, hat Martin eine Vorrichtung von der Form einer Leier konstruiert, die um die Nase herum liegen soll und an welcher der stützende Apparat befestigt wird (Fig. 27). An den runden Löchern, die sich am oberen Teil der Leier befinden, werden zwei Bänder befestigt und ein paarmal um den Kopf gelegt,

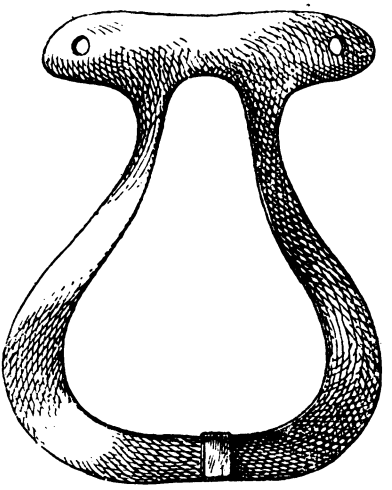

Fig. 27.

wodurch der Apparat an seinem Platze festgehalten wird (Fig. 27). Er muss natürlich für jeden Patienten nach einem Gipsabdrucke, der von dem betreffenden Gesicht genommen ist, verfertigt werden.

Ausser den obengenannten Apparaten bedient sich Martin noch einiger anderer, die ich der Vollständigkeit halber gleichfalls abbilden will (Fig. 28 bis 32).

Drei Fehler oder Nachteile haften diesen orthopädischen Nasenapparaten von Martin an:

1. Der dem Nasenrücken zugekehrte Teil drückt nicht gleichförmig gegen die Innenfläche des Nasenrückens, weil der

Digitized by Google

Apparat sozusagen aufs Geratewohl verfertigt worden ist. Die innere Fläche des Nasenrückens ist selten eben, am wenigsten diejenige einer deformierten Nase. Man findet hier oft Verdickungen und Verwachsungen und ein glatter Apparat, der einen solchen Nasenrücken heben soll, drückt natürlich hauptsächlich auf die vorstehenden narbigen und empfindlichen Gewebspartien und am wenigsten auf die zwischen diesen Narbenzügen liegenden gesünderen und stärkeren Gewebe.

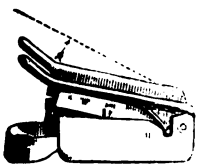

Fig. 28.

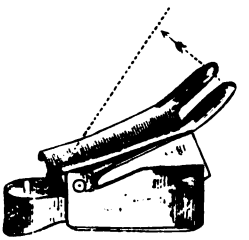

Fig. 29.

Fig. 30.

Fig. 31.

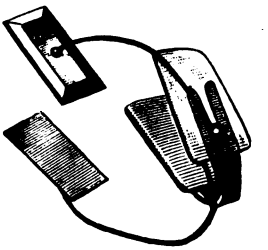

Fig. 32.

Meiner Ansicht nach muss die Einwirkung des Druckes umgekehrt angeordnet werden. Die hervorragenden Narben müssen geschont und der Hauptdruck muss zwischen dieselben verlegt werden. Dann kann man gleich mit einer verhältnismässig grösseren Kraft beginnen.

Deshalb nehme ich vom Inneren der Nase, und insbesondere von der Innenfläche des Nasenrückens, einen genauen Abdruck mit Guttapercha und verfertige danach den Teil des hebenden Apparates, der gegen die innere Wand des Nasenrückens drückt. Um den Druck gegen die dort vorhandenen empfindlichen Narbenzüge zu vermindern und zugleich den Druck auf die

Digitized by Google

gesünderen Partien zu vermehren, radiere ich die Impressionsstellen für diese empfindlichen Teile etwas tiefer.

2. Der Apparat ist sichtbar und daher in der Praxis, ausgenommen während der Nachtzeit, schwer zu verwenden, und doch sollte die hebende Prothese nur behufs Reinigung herausgenommen werden.

3. Die orthopädischen Apparate Martins stützen sich gegen den Boden der Nasenhöhle, dessen Schleimhaut nur einen schwachen und ziemlich begrenzten Druck verträgt. Deshalb muss der Apparat während einer sehr langen Zeit getragen werden, ehe die Wirkung effektiv wird; forciert man aber, so entstehen Decubituswunden und die Behandlung muss für längere Zeit unterbrochen werden. Das einzige Organ, welches während einer längeren Zeit einen stärkeren Druck verträgt, sind die Zähne. Deshalb lasse ich meine orthopädischen Apparate auf einer Platte ruhen, welche den Gaumen bedeckt und die Zähne umschliesst. Ich perforiere den harten Gaumen[1] mit einem Bohrer von einigen Millimeter Dicke und führe durch die Perforationsöffnung einen Stift, dessen unteres Ende an der Gaumenplatte befestigt ist und dessen oberes festes Ende, ohne sichtbar zu sein, den Apparat trägt, in die Nasenhöhle ein.

Die Methode, welcher ich mich bediene, wenn ich das Nasenprofil allmählich heben will, gestaltet sich je nach der Beschaffenheit der Fälle verschieden.

Darnach unterscheide ich Fälle, in denen

1. eine pathologische Kommunikation zwischen der Nasen- und Mundhöhle vorhanden ist;

2. eine Perforation nicht existiert, aber auf chirurgischem Wege hervorgebracht wird;

3. eine Perforation nicht vorhanden ist und auch nicht gemacht wird. Ferner

4. Prothesen zu einem prophylaktischen Zweck;

5. Prothesen bei Nasenfrakturen und

6. Prothesen bei einer Verengerung der Nasenlöcher.

---

[1] Falls eine pathologische Perforation nicht schon vorhanden ist.

Digitized by Google

1. Es besteht eine pathologische Kommunikation zwischen Mund- und Nasenhöhle.

Die Behandlungsmethoden werden durch die Beschreibung einiger Fälle am klarsten hervorgehen.

Fall 1. Ein Mann von etwa 25 Jahren hat durch Lues die Knochen- und Knorpelteile des Nasenskelettes sowie einen Teil des harten Gaumens verloren, so dass eine 2½ Cm. grosse längliche Oeffnung zwischen der Mund- und Nasenhöhle existiert (Fig. 33). Es wird eine Kautschukplatte verfertigt,

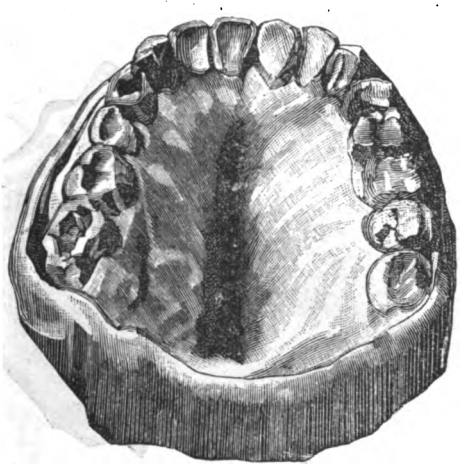

Fig. 33.

welche den Gaumen bedeckt und durch die Oeffnung ungefähr 1 Cm. weit in die Nasenhöhle eindringt (Fig. 34). In den Teil, der in die Oeffnung eindringt, wird eine fast 1 Cm. breite und etwas längere viereckige Vertiefung (Fig. 34) gemacht, in welche eine Platte aus Wachs oder Stents so eingepresst wird, dass sie fest auf der Kautschukplatte steht und so hoch ist, dass sie den Nasenrücken erreicht, wenn man die Gaumenplatte in den Mund eingepasst hat. Man kontrolliert durch die Nasenlöcher, dass die Wachsplatte in der Mittellinie liegt und wirklich den Nasenrücken erreicht, um so ein Septum nasi zu bilden. Nach diesem aus Wachs oder Stents gemachten Septum wird später ein ähnliches aus Kautschuk vulkanisiert und auf die

Digitized by Google

Gaumenplatte montiert. Nun ist der Apparat, mit dem die Nase gehoben werden soll, fertig (Fig. 35).

Die Hebung geht auf folgende Weise vor sich: Auf der oberen Fläche der künstlichen Scheidewand wird eine Schicht erweichter Guttapercha aufgetragen und der Apparat eingeführt. Am folgenden Tage wird er wieder entfernt; dann schneidet man jene Partien der Guttapercha, die gegen die Seiten gepresst worden sind, mit einem heissen Messer weg und trägt eine neue Guttaperchaschichte über den oberen Rand, welcher natürlich zuvor gereinigt und getrocknet werden muss, auf,



Fig. 34.

wonach der Apparat für einige Tage wieder auf seinen Platz gelegt wird. Auf diese Art hebt sich die Scheidewand täglich um einige Millimeter, während zugleich auch das Nasenprofil in demselben Masse emporsteigt. Will sich die Guttapercha nicht mehr auf ihrem Platze halten, so wird das Septum von der Gaumenplatte entfernt, eingegipst und ein neues Septum aus Kautschuk angefertigt, das nun um so viel höher sein wird, als der Nasenrücken während der Behandlung emporgestiegen ist. Während die neue Scheidewand vulkanisiert wird, muss der Patient die alte tragen, damit der Nasenrücken nicht unterdessen wieder einsinke. Mit der neuen, zweiten Scheidewand verfährt man ebenso wie mit der ersten, man erhöht sie Tag

Digitized by Google

für Tag mit erweichter Guttapercha, bis das Nasenprofil die gewünschte Form angenommen hat. Sollte eine harte Narbenschwiele oder Verwachsung einen allzu grossen Widerstand verursachen, so soll man sie mit einem stumpfen Instrument lösen und neue Guttapercha über die entsprechende Stelle des Septum auftragen.

Auf Fig. 35 zeigt der Teil *a*, *b*, *c*, um wie viel das Septum allmählich erhöht worden ist, bis das Nasenprofil die

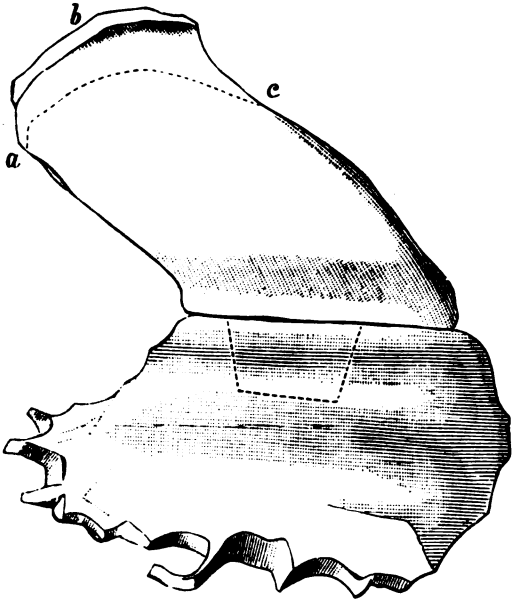

Fig. 35.

gewünschte Höhe erhielt. Während der ganzen Behandlung muss man natürlich genau darauf achten, dass an der Innenseite des Nasenrückens keine Wunden entstehen. Sollte das eintreffen, so muss die entsprechende Stelle am Septum ein wenig gesenkt werden, indem man die Guttapercha hier erweicht, so dass sie bei einer erneuten Einführung in die Nasenhöhle etwas zur Seite gedrückt wird.

Ist nun die Nase genug gehoben worden und merkt man, dass der Patient seinen Apparat gut verträgt, so wird das

Digitized by Google

endgiltige, aus hartem Kautschuk verfertigte Septum an die Gaumenplatte montiert und der definitive Apparat ist fertig. Der Patient muss ihn Tag und Nacht tragen und ihn selbstverständlich reinigen, genau so wie man falsche Zähne reinigt. Fig. 36 und 37 zeigen uns den Patienten vor und nach der Behandlung.

Fig. 36. Fig. 37.

Fall 2 ist dem vorhergehenden ziemlich ähnlich. Die Perforation im Gaumen ist jedoch kleiner (Fig. 38), so dass das Septum schmäler gemacht werden muss.

Fig. 39 zeigt uns die Gaumenplatte, Fig. 40 die Gaumenplatte nebst Septum, d. h. den ganzen Apparat, und Fig. 41 und 42 den Patienten vor und nach der Behandlung.

Ich will noch einen dritten Fall erwähnen:

Fall 3. Ein 12jähriges Mädchen. Während der antiluetischen Behandlung nekrotisieren das Septum narium und

Digitized by Google

ein Teil des harten Gaumens und die Nase des Kindes fängt an, einzusinken. Es wird ein gleicher Apparat wie in den

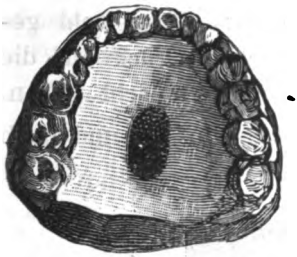

Fig. 38.

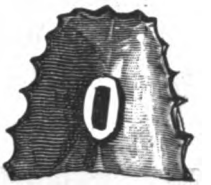

Fig. 39.

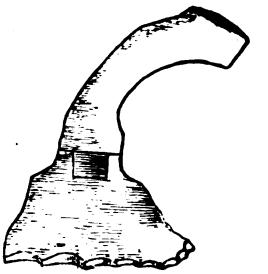

Fig. 40.

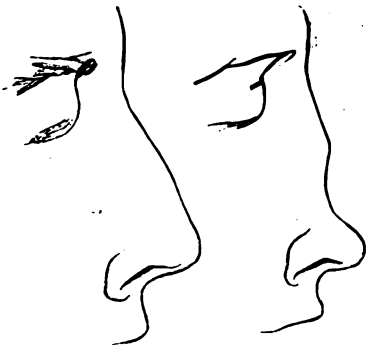

Fig. 41. Fig. 42.

Fig. 43.

Fig. 44.

Fig. 45.

vorhergehenden Fällen hergestellt und der Nasenrücken hebt sich allmählich und sicher bis zu dem gewünschten Grade.

Fig. 43 zeigt uns die künstliche Scheidewand in vier verschiedenen Perioden. Wir sehen daraus, dass die Innenseite

Digitized by Google

des Nasenrückens keineswegs eine glatte, sondern im Gegenteil eine aus Vertiefungen und Querbalken bestehende, ungleichmässige Oberfläche besitzt. Hätten wir hier den Martinschen Apparat benützt, so würde sein aufs Geratewohl gemachter Oberteil durch den hauptsächlichen Druck auf die empfindlichen Querbalken gewiss Wunden verursacht haben.

Fig. 44 und 45 zeigen uns die Patientin vor und nach der Behandlung.

Fig. 46.

2. Eine Perforation ist nicht vorhanden, wird aber auf chirurgischem Wege hervorgebracht.

Fall 1. Eine 30jährige Frau. Das Septum narium ist zerstört. Vom Septum cutaneum ist nur mehr ein Strang, der die Nasenspitze mit der Oberlippe verbindet, vorhanden. Die Nasenflügel sind nach der Mittellinie hin eingesunken, die Nasenspitze hängt herunter und berührt fast die Oberlippe (Fig. 46).

Die Patientin kann nicht durch die Nase atmen. Der obere linke zentrale Schneidezahn fehlt und der Knochen ist an dieser Stelle durch Resorption verdünnt. Der Gaumen wird ohne Bohrer, nur mit dem Troicart perforiert. Durch die Oeffnung wird ein Platinstift in die Nasenhöhle hineingesteckt, so dass er die Nasenspitze berührt, dann wird der Stift so abgeschnitten,

Digitized by Google

dass er ungefähr $^1/_2$ Cm. in die Mundhöhle hinausreicht. Nun wird ein Abdruck vom Gaumen genommen, in welchem der Stift in seiner Lage fixiert ist. Der Abdruck wird eingegipst und eine Kautschukplatte verfertigt, in welcher das untere Ende des Platinstiftes festvulkanisiert ist (Fig. 47).

Das Heben selbst geschieht folgendermassen:

Durch das eine Nasenloch wird in die Nasenspitze ein Stück erweichter Guttapercha oder Stentsmasse eingeführt, das mit Hilfe einer Pinzette an seinem Platz festgehalten wird; nun

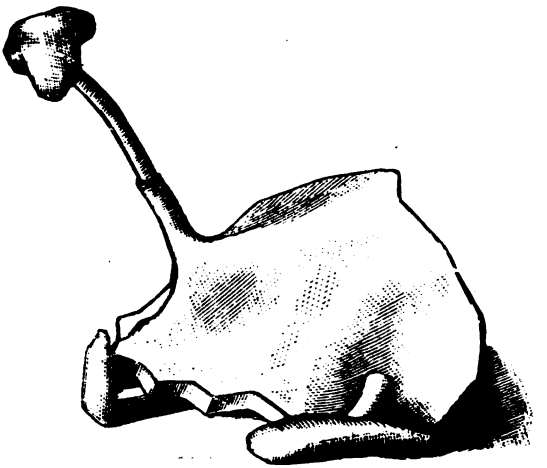

Fig. 47.

wird die Gaumenplatte mit dem Nasenstift an Ort und Stelle gebracht, wobei der Stift in die Nase dringt und zum Teil in die Guttapercha einsinkt. Nachdem die Guttapercha vollkommen hart geworden ist, wird zuerst die Gaumenplatte mit dem Stift durch die Mundöffnung und darauf die Guttaperchamasse durch das Nasenloch entfernt; die obere Fläche des Guttaperchaklümpchens hat sich nach dem Inneren der Nasenspitze geformt, während die untere Fläche eine Vertiefung vom Stift aufweist. In diese Vertiefung wird nun ein kurzer Metalldraht von der Dicke des Nasenstiftes gesteckt, worauf das kleine Ding eingegipst und ein ebensolches aus hartem oder weichem Kautschuk verfertigt wird. Anfangs ist es vielleicht besser,

Digitized by Google

weichen Kautschuk zu gebrauchen, aber nach einigen Jahren, wenn der Patient sich an den Apparat gewöhnt und es sich gezeigt hat, dass die Gewebe den Druck gut vertragen, macht man die Prothese lieber aus hartem Kautschuk, der keinen Veränderungen unterworfen ist.

Indem man allmählich etwas Guttapercha auf die obere Fläche dieses kleinen Klotzes aufträgt und im selben Verhältnisse seinen Umfang an der Unterseite vermindert, um ihn immer wieder durch das Nasenloch entfernen zu können, wird die Nasenspitze nach und nach bis zu der gewünschten Höhe gehoben.

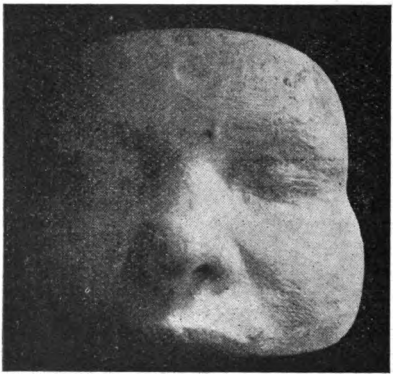

Fig. 48.

Fig. 47 zeigt uns den ganzen Apparat und Fig. 48 die Patientin nach der Behandlung. Durch etwa 18 Jahre hat sie den Apparat ohne Beschwerden getragen, der ihr Aussehen in hohem Grade verbessert, die Funktion der Nase wieder hergestellt und es der Patientin möglich gemacht hat, ihre gesellschaftliche Stellung zu behalten.

Fall 2. Ein Mann von etwa 20 Jahren. Die Nase ist abgeplattet und das ganze Septum, sogar das Septum cutaneum zerstört (Fig. 49).

Der Gaumen wird perforiert und es wird wie im vorhergehenden Falle eine Gaumenplatte verfertigt, welche den in die

Digitized by Google

Nase hineinragenden Stift zu tragen hat. Da auch das Hautseptum fehlt, wird ein solches durch eine einfache autoplastische Operation hergestellt.

Aus der Mitte der Oberlippe wird, ihre ganze Dicke umfassend, ein 1 Cm. breiter Lappen geschnitten, nach oben gebogen und an der Nasenspitze so festgenäht, dass die Haut nach innen und die Schleimhaut nach aussen gerichtet ist. Die Seitenteile der Lippe werden durch zwei wagrechte Schnitte so weit gelöst, dass sie in der Mitte zusammengenäht werden

Fig. 49.

können. Alles heilt per primam. Nach den Literaturangaben soll die Schleimhaut mit der Zeit ihr Aussehen verändern und der äusseren Haut ähnlich werden. Das ist aber hier nicht der Fall; denn noch ein halbes Jahr später ist die Schleimhaut rot, wie eine Beere vorgewölbt und entstellt das Aussehen in hohem Grade; darum wird ein grösserer Teil derselben abgeschnitten, wonach das Septum eine natürliche Farbe und Form annimmt.

Nachdem diese Vorarbeiten besorgt sind, gilt es, den Nasenrücken zu heben. Es wird nun in zwei Teilen durch die Nasenlöcher ein Abdruck von dem Inneren der Nase ge-

Digitized by Google

nommen und nach diesem Abdruck ein inneres Gerüst (Fig. 51) verfertigt, dessen mittlerer Teil und vor allem trichterförmige Vertiefung, in welche der Stift einsinkt, aus hartem Kautschuk ausgeführt werden. Die Nasenflügel bestehen aus weichem Kautschuk, damit der Apparat zusammengedrückt und durch das eine Nasenloch in die Nase hineingesteckt werden kann.

Die Hebung des Nasenrückens kann nun auf zweierlei Art geschehen: entweder durch Verlängerung des Stiftes oder durch Erhöhung des Gerüstes mit erweichter Guttapercha. Der Stift wird dadurch verlängert, dass man die Spitze desselben

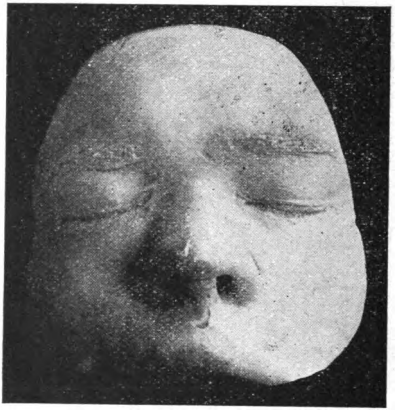

Fig. 50.

mit Schraubengängen versieht und mit einer dünnen, ebenfalls mit Schraubengängen versehenen Hülse umgibt, die auf die Spitze geschraubt und längs derselben gehoben und gesenkt werden kann. Gewöhnlich bediene ich mich indessen nachfolgender Methode, obwohl sie ein wenig mühsamer ist: Ueber die Oberfläche des Gerüstes wird mit einem heissen Messer etwas erweichte Guttapercha gebreitet, worauf das zusammengerollte Gerüst wieder durch das eine Nasenloch in die Nase gesteckt wird. Dann wird die Gaumenplatte nebst Stift auf ihren Platz gelegt und gleichzeitig hebt sich der Nasenrücken ein wenig. Am folgenden Tage schneidet man mit einem

Digitized by Google

heissen Messer denjenigen Teil der Guttapercha, der auf die Seite geschoben worden ist, ab und trägt auf die Mitte eine neue Schicht auf. So tut man Tag für Tag, bis der Nasenrücken die gewünschte Höhe erreicht hat.

Anfangs kann man etwas mehr Guttapercha auftragen und sie sogar etwas hart werden lassen. Wird das Gerüst so gross, dass es schwer an seinen Platz zu bringen ist, so muss ein neues hergestellt werden, an welchem alle überflüssigen Teile entfernt werden. Fig. 49 und 50 zeigen uns den Patienten vor und nach der Behandlung. Fig. 51 stellt den ganzen Apparat dar.

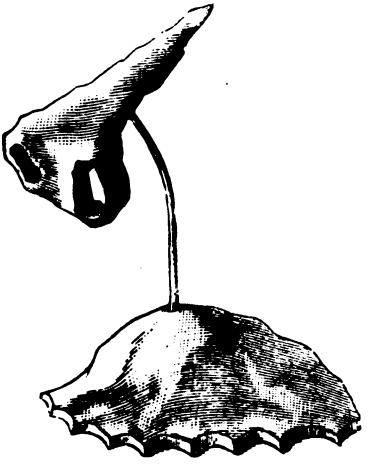

Fig. 51.

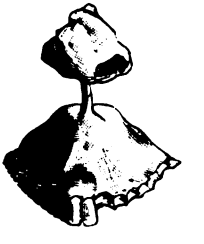

Fig. 52.

Fall 3. 24jähriger Arbeiter. Die Nase eingesunken, das Septum verschwunden, die Nasenflügel gegen die Mittellinie zusammengeschnürt, so dass die Nase von vorne wie ein Kleeblatt aussieht (Fig. 53). Durch die Nase zu atmen ist unmöglich. Der mittlere Teil der Oberlippe ist zerstört.

Zuerst löse ich mit der Spitze des kleinen Fingers unter geringer Gewaltanwendung einige zarte Adhäsionen und nehme dann einen Abdruck des Naseninneren, indem ich zwei mit Glyzerin oder Vaselin beschickte Rollen erweichter Guttapercha, jede durch ein Nasenloch, in die Nasenhöhle hineinpresse und durch Fingerdruck gegen die Mittellinie drücke.

Digitized by Google

Nach dem Hartwerden der Guttapercha werden beide Rollen herausgenommen, wieder zusammengefügt und mit einem heissen Messer von den überflüssigen Teilen befreit. Nach diesem Abdruck wird aus weichem Gummi ein dünnes Gerüst angefertigt und zusammengerollt durch das eine Nasenloch an seinen Platz gebracht.

Der Gaumen wird perforiert; dann wird ein Stift in die Nasenhöhle und in das Nasengerüst eingeführt, der die Aufgabe

Fig. 53.

hat, das Gerüst an der Stelle, wo der Nasenrücken einer Stütze am meisten bedürftig ist, zu stützen. Der untere Teil des Stiftes wird an eine Gaumenplatte festvulkanisiert, die also das Ganze zu tragen hat (Fig. 52).

Durch die Bekleidung des Gummiskelettes mit erweichter Guttapercha, vor allem an jenen Stellen, die man zu heben wünscht, wird schliesslich eine Nasenform erhalten, die den ästhetischen Forderungen entspricht. Zugleich wird die nasale Atmung völlig wieder hergestellt.

Ein endgiltiges Resultat wird jedoch nie mit einem einzigen Gerüst gewonnen, es müssen vielmehr die Gerüste erneuert

Digitized by Google

werden, je nachdem sich die Nase während der Behandlung verändert.

In dem endgiltigen Gerüst muss die Stelle, gegen welche der Stift sich stützt, aus hartem Kautschuk und etwas trichterförmig angefertigt werden. So gelangt der Stift leicht an seinen Platz und kann das Gerüst nicht perforieren.

Fig. 53 und 54 zeigen uns den Patienten vor und nach der Behandlung.

Fig. 54.

Fall 4. 22jährige Frau. Hier handelte es sich darum, das Resultat einer partiellen rhinoplastischen Operation zu verbessern. Einige Zeit nach der Operation wurde der Nasenrücken wieder platt und die Folge davon war, dass die Patientin nun schlechter daran war als vor der Operation, besonders wegen der vollständigen Behinderung der Nasenatmung.

Auch hier wird der Gaumen perforiert und eine Gaumenplatte mit Nasenstift verfertigt. Am Ende dieses Stiftes wird eine mit Schraubengängen versehene Röhre aufgesetzt, welche durch Schrauben gehoben und gesenkt werden kann. Diese Röhre

Digitized by Google

endet oben in einen etwa 1 Cm. langen Ansatz, welcher sich gegen den Stift winkelig abbiegen lässt (Fig. 55). Wenn man an dem mit einem Knoten versehenen Faden zieht, stellt sich das Glied parallel zum Stift und kann dann in die Nase hineingeführt und wieder von dort herausgenommen werden. Zieht man am anderen Faden, so wird das Glied in rechtwinkeliger Stellung abgebogen und dient dann zur Stütze des Nasenrückens. Durch die Schraube lässt sich dieses Glied heben und dient so als orthopädischer Apparat. Die Schraubengänge sind so eng, dass das Glied sich mit einer Umdrehung nur um

Fig. 55.

1/8 Mm. hebt, mit drei Drehungen um 1 Mm., das heisst der Druck lässt sich auf das genaueste modifizieren.

Um das Einsinken der Nasenlöcher zu verhindern, wurde nach demselben Prinzip wie im vorhergehenden Falle ein Apparat aus Weichgummi verfertigt, der zwei Gummiröhren ähnlich sah (Fig. 55).

Auch in diesem Falle wurde das Resultat ein befriedigendes. Doch erkrankte die Patientin an einer Psychose, weshalb der Apparat entfernt werden musste.

3. Eine Perforation ist nicht vorhanden und wird nicht gemacht.

Bei diesen Fällen, die gewöhnlich die erfolglosesten sind, kann man sich der von Martin vorgeschlagenen Apparate (Fig. 24 bis 32) bedienen.

Digitized by Google

Seitdem ich im Jahre 1890 mit Martins preisgekrönter, ausgezeichneter Arbeit „De la Prothèse immédiate etc.“, Paris 1889, Bekanntschaft machte, habe ich mich zwar oft seiner Apparate bedient, muss aber gleich hervorheben, dass man nach meiner Erfahrung mit Apparaten, die sich nur auf die Schleimhaut der Nase stützen, keine guten Resultate gewinnt. Wohl kann die Atmung durch die Nase wiederhergestellt und der Nasenrücken etwas erhöht werden, doch pflegt die Nase fast in derselben Proportion auch an Breite zuzunehmen, so dass der ästhetische Eindruck ein wenig befriedigender wird.



Fig. 56.

Fig. 57. Fig. 58.

Fall 1. 31jähriger Mann. Hier waren die Knorpel- und Knochenteile der Scheidewand zerstört und resorbiert. Die Scheidewand bestand nur aus einer strammen Bindegewebswand, die seitwärts gebogen und gegen den Boden der Nasenkavität hinabgedrückt werden konnte. Die Nase eingesunken, die Atmung behindert, besonders dann, wenn der Patient den geringsten Katarrh hatte, dann war die Nase immer gänzlich verstopft.

Von jedem Nasenloch wird einzeln ein Abdruck auf folgende Art genommen: Ein zirka 3 Cm. langes Stück eines Nelaton-Katheters aus Weichgummi, so dünn, dass es die Nasenflügel nicht ausbuchtet, wird, mit erweichter Guttapercha

Digitized by Google

umgeben, durch die Nasenlöcher eingeführt. Während die Guttapercha hart wird, zwingt man die durch die Guttapercha vorgewölbten Flügel durch Fingerdruck eine möglichst natürliche Form anzunehmen. Nachdem die Abdrücke hart geworden, werden sie entfernt und nach ihnen aus Weichgummi hohle Prothesen vulkanisiert, die, gleich den Guttaperchaklötzen, die Nasenflügel etwas erweitern, den Nasenrücken erhöhen und die Luft frei durch die Nase passieren lassen.

Fig. 56 zeigt uns die Apparate; Fig. 57 und 58 den Patienten vor und nach der Behandlung. Doch will ich hinzufügen, dass die Nase von vorne gesehen nicht so schön ist,

Fig. 59.

Fig. 60.

wie sie auf dem Profilbilde (Fig. 58) aussieht. Die Nase ist platt und hässlicher als man nach dieser Zeichnung annehmen sollte.

Fall 2. 24jähriger Mann. Die Knorpelteile des Septum zerstört, die Nasenspitze eingesunken, die Nasenflügel nach der Mitte hin eingeschnürt (Fig. 59 und 60). Nur mit Mühe kann etwas Luft durch die Nase gepresst werden. Der Patient ist blass, fast cyanotisch, schläft schlecht, erwacht häufig infolge von Erstickungsanfällen, hat immer „schweren Kopf", ist trüb gestimmt und zur Arbeit unfähig.

Der Apparat ist derselbe wie im vorigen Falle, nur bedeutend kürzer. Das Resultat in ästhetischer Hinsicht nicht besonders glänzend (Fig. 61 und 62), doch in physiologischer und therapeutischer Beziehung staunenswert. Patient kann un-

Digitized by Google

behindert atmen, hat keine cyanotische Farbe, schläft gut, ist arbeitsfähig und lebenslustig.

Diese beiden Fälle hätten, mit Paraffinprothesen behandelt, in kosmetischer Beziehung sicher bessere Resultate ergeben, besonders wenn beide Methoden kombiniert worden wären. Leider kannte man aber zu jener Zeit (1886) die Anwendung des Paraffins zu solchen Zwecken noch nicht.

4. Orthopädische Apparate zu prophylaktischen Zwecken.

Es kommt zuweilen vor, dass sich Patienten zur Behandlung einfinden, bevor eine Einsenkung des Nasenrückens eingetreten ist, bei denen man aber voraussehen kann, dass

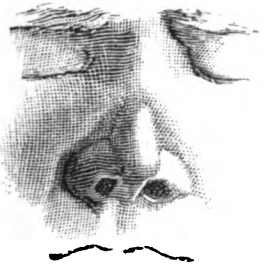

Fig. 61.

Fig. 62.

dieselbe im Laufe einiger Wochen mit aller Gewissheit stattfinden muss. In solchen Fällen ist es am besten, so früh wie möglich einzuschreiten, bevor Narbenkontrakturen, Adhäsionen, Schrumpfung und Atrophie der Gewebe die Behandlung erschweren.

In diesen Fällen kann man sich je nach deren Beschaffenheit einer der oben erwähnten Methoden bedienen. Bei der prophylaktischen Behandlung gibt es also keine neue Methode und ich habe diese Rubrik nur deshalb aufgenommen, um die Notwendigkeit einer solchen Behandlung besser betonen zu können.

Fall 1. Ein 12jähriger Knabe hatte von einem Kapellmeister in einer Provinzstadt mit dem Taktstock einen Schlag gegen die Nase bekommen. Die Nasenscheidewand wurde zer-

Digitized by Google

stört und es entstand im harten Gaumen eine Perforation, die sich jedoch nach Abstossung des Knochens wieder schloss. Noch war der Nasenrücken nicht eingesunken, da aber sowohl Knorpel- als Knochenteile der Scheidewand verschwunden waren, konnte die Nasenspitze in die Nasenhöhle hineingedrückt werden, so dass sie fast ganz in der Tiefe verschwand. Man konnte daher mit voller Gewissheit voraussehen, dass die Nase mit der Zeit deformiert werden und vielleicht ebenso tief ein-

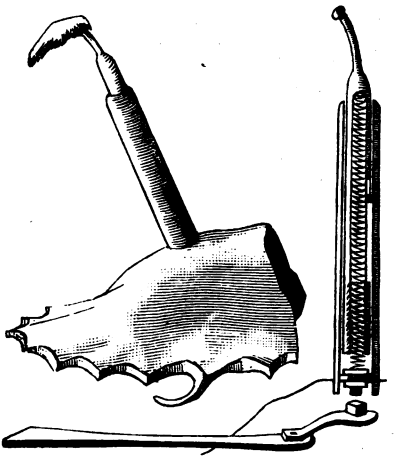

Fig. 63.

sinken würde, wie wir es in früheren Fällen, z. B. Fig. 16 und 17, gesehen haben.

Durch Eröffnung einer Perforationsstelle im Gaumen wurde ein Gang geschaffen, durch den ein stützender Stift eingeführt und mit seinem unteren Ende an einer Gaumenplatte festvulkanisiert wurde. Am oberen Ende des Stiftes wurde ein ganz kleines Kissen aus weichem Gummi befestigt, das durch die etwas erweiterte Perforationsöffnung im Gaumen in die Nasenhöhle hineingesteckt werden konnte, um den Nasenrücken zu stützen.

Nun musste aber der Patient nach einigen Tagen die Stadt verlassen, um nach einem entlegenen Ort zu reisen und

Digitized by Google

hatte nicht Gelegenheit, wieder zurückzukehren. Deshalb entschloss ich mich dazu, den Apparat in solcher Weise zu modifizieren, dass der Patient selbst, wenn er älter und grösser würde, die Prothese erhöhen und dadurch den Nasenrücken zwingen könnte, sich in Uebereinstimmung mit der sonstigen Entwicklung des Gesichtes zu heben. Daher versah ich den Hebeapparat mit einer Mechanik, welche es dem Patienten selbst ermöglichte, mit einem kleinen Schraubenschlüssel vom Munde aus die Nasenstütze nach Bedarf zu erhöhen (Fig. 63). Ich

Fig. 64. Fig. 65.

fürchtete allerdings, dass der Patient, der noch sehr unentwickelt und kindisch war, nicht verstehen oder nicht dazu kommen würde, seinen Apparat handzuhaben, besonders da ich ihn nicht mehr überwachen konnte.

Ein halbes Jahr darauf begegnete mir zufällig der Knabe, der jetzt eine Anstellung in Helsingfors erhalten hatte und während dieser Zeit bedeutend gewachsen war. Ich nahm ihn mit mir nach Hause, nahm einen Abdruck von seinem Gesicht und sah zu meiner Freude, dass seine Nase ihre Form vollkommen beibehalten hatte, wie das auch aus Fig. 64 und 65 hervorgeht. Erstere Abbildung zeigt uns nämlich den Patienten bei seinem ersten Besuche, letztere wie er aussah, nachdem

Digitized by Google

er die Prothese 6 Monate getragen hatte. Patient erzählte, er habe den Apparat Tag und Nacht getragen und ihn nur behufs Reinigung entfernt; einige Male habe er die Stütze unbedeutend erhöht.

Hieraus sehen wir, dass die orthopädischen Apparate auch zu prophylaktischem Zwecke benützt werden können.

5. Orthopädische Behandlung bei Nasenfrakturen.

Zu dem schon auf Seite 637 Gesagten will ich noch einige Worte hinzufügen.

Fig. 66.

Martin verwendet bei Frakturen, ob sie nun frische oder älteren Datums und in unrichtiger Stellung geheilt sind, dieselben Apparate, die schon erwähnt worden sind (Fig. 24 bis 28), nachdem er mit der Zange (Fig. 23) die Knochen zur normalen Stellung gezwungen hat.

Nach Reponierung der frakturierten Teile wird die Nase mit Guttapercha tamponiert, deren Wirkung noch durch einen Stahldraht vermehrt wird, den man mit einer gestärkten Binde um den Kopf befestigt und so biegt, dass seine Enden gegen die Seiten der Nase drücken (Fig. 66). Damit die Drahtenden die Haut nicht reiben, biege ich sie um und überziehe sie mit einem Stück Gummiröhre, wie auf derselben Abbildung zu sehen ist.

Digitized by Google

Damit der Patient, auch während er die Tampons trägt, durch die Nase atmen kann, verfahre ich in folgender Weise: Von einem Nelaton-Katheter von passender Dicke schneide ich zwei 2 Cm. lange Stücke ab, umgebe sie mit erweichter Guttapercha und stecke sie in die Nasenlöcher.

6. Orthopädische Apparate bei Verengerung der Nasenlöcher.

Sind Nasengänge und Nasenlöcher aus der einen oder anderen Ursache — angeboren oder erworben -- eng und erschweren sie in höherem oder geringerem Grade die nasale

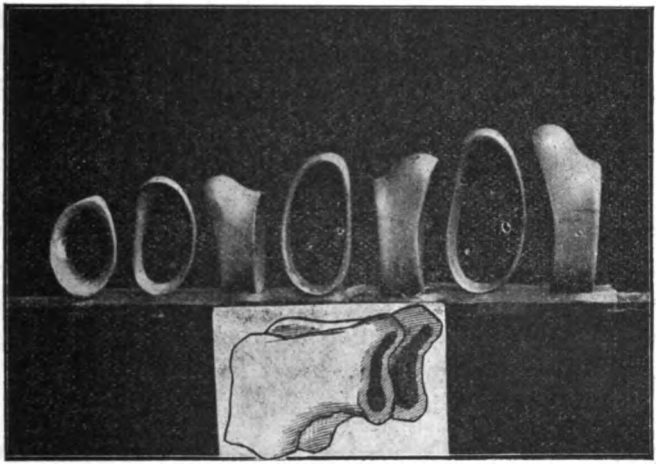

Fig. 67.

Atmung, so können kleine erweiternde Prothesen von ziemlich grossem Nutzen sein. Zu diesem Zwecke nimmt man, wie in den vorhergehenden Fällen, mit Stents oder Guttapercha einen Abdruck vom Inneren der Nase. Will man einen etwas grösseren Druck auf einen bestimmten Teil des Naseninneren hervorbringen, so braucht man nur etwas mehr erweichte Guttapercha auf die entsprechende Stelle des Abdruckes zu breiten und diesen, mit ein wenig Vaselin oder Glyzerin bestrichen, wieder in die Nase einzulegen. Nach diesen Abdrücken werden später aus hartem Kautschuk äusserst dünne röhrenförmige Prothesen gemacht, welche, in die Nasenlöcher

Digitized by Google

eingebracht, das Lumen derselben erweitern und die Atmung erleichtern.

In Fig. 67 sind einige solche Prothesen zu sehen.

Ich habe in vielen Fällen einen sehr grossen Nutzen von diesen einfachen Apparaten gehabt, z. B. bei chronischem Schnupfen, bei Deviationen der Nasenscheidewand und bei aus verschiedenen Gründen erschwerter Nasenatmung. Ich erinnere mich besonders eines Predigers, an dessen Nase nichts Abnormes zu finden war, der sich aber darüber beklagte, dass seine Nase, wenn er in der kalten Kirche predige, immer verstopft sei, was ihn sehr belästige. Jetzt kann er bei Ausübung seines Amtes ohne Apparate gar nicht zurechtkommen, trägt sie bisweilen auch in der Nacht und schläft dann ruhiger.

Von diesen kleinen Apparaten, die natürlich für die rechte und linke Seite verschieden sind, pflege ich stets einige Paare von verschiedener Grösse auf Lager zu haben. Dadurch, dass man ein Paar von ungefähr passender Weite, mit etwas erweichter Guttapercha bekleidet, in die Nase einführt, kann man oft sehr rasch einen guten Abdruck zur Verfertigung geeigneter Prothesen gewinnen, ja es kommt sogar vor, dass die Apparate so wie sie sind passen.[1]

---

[1] Trotzdem ich schon 1886 diese kleinen Nasenprothesen gemacht und sie 1890 in meinem Vortrage am Internationalen Kongresse in Berlin erwähnt und sie in verschiedenen Publikationen sogar abgebildet habe, ist später auf die Verfertigung solcher Prothesen ein deutsches Patent genommen worden.

(Schluss folgt.)

Digitized by Google

Berichte aus Instituten und Vereinen.

Bericht des k. k. zahnärztlichen Institutes der Universität in Wien (Prof. Dr. J. Scheff).

Erstattet von Dr. *Bruno Klein*, I. Demonstrator daselbst.

(Fortsetzung und Schluss.)

In den Jahren 1905 und 1906 kamen Anomalien ganzer Zahnreihen, wie auch einzelner Zähne zur Beobachtung. Von sämtlichen Abnormitäten wurden Abdrücke genommen und der Modellsammlung des Institutes einverleibt. Unter diesen sind besonders hervorzuheben: Stellungsanomalien ganzer Zahnreihen sowie einzelner Zähne, Ueber- und Unterzahl, Abweichungen von der normalen Form und abnormale Artikulationsverhältnisse.

Nur in wenigen Fällen konnten wir genaue anamnestische Angaben über die Zeit und Reihenfolge des Zahndurchbruchs, über das Milchgebiss, über eine eventuelle erbliche Veranlagung und über abgelaufene Krankheiten von den betreffenden Patienten erlangen. Die Aetiologie hat zweifellos eine nicht zu unterschätzende Bedeutung, denn sie lehrt uns, wie schon Sternfeld bei den „Anomalien der Zähne“ (Scheffs Handbuch der Zahnheilkunde, I. Bd.) bemerkt, auf welche Weise letztere zustande kommen und wie bei schon fertigem Gebiss noch eine Besserung erzielt werden kann. Von diesem Standpunkte aus ist die Sammlung im hiesigen zahnärztlichen Institute angelegt, und da die Angaben mancher Patienten recht mangelhaft sind, so kann nur der Vergleich mit ätiologisch bekannten ähnlichen Fällen zu einer teilweise verlässlichen Diagnose hinsichtlich des Zustandekommens gewisser Anomalien führen.

Auch bei den nun zur Beschreibung gelangenden Fällen entspricht die Anamnese trotz eingehendster Erkundigung nicht allen Anforderungen. Erschwerend wirkte der Umstand

Digitized by Google

dass es meistens Patienten betraf, die auf einer niedrigen Bildungsstufe standen und die erst dann das Institut aufsuchten, wenn sich bereits Beschwerden von seiten ihres

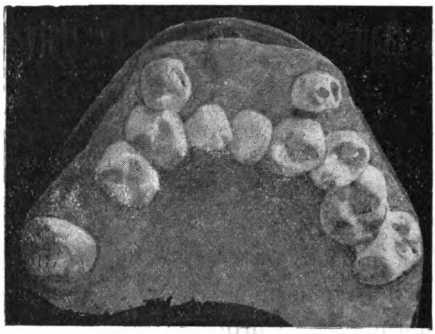

Fig. 1.

Gebisses bemerkbar machten oder in denen durch ihre Umgebung das ästhetische Moment geweckt wurde.

Der 24jährige Alois K. suchte das Institut wegen heftiger Schmerzen im Oberkiefer auf. Patient zeigte ausge-

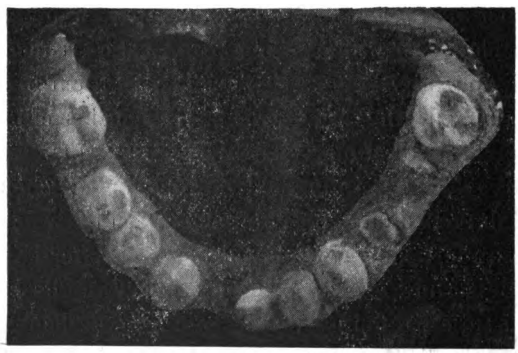

Fig. 2.

sprochene Zeichen einer überstandenen Rachitis, doch widmete er seinem Gebisse und den bei demselben vorgekommenen Veränderungen weder in der Jugend noch im späteren Alter jene Aufmerksamkeit, die ihn befähigt hätte, Aufschluss über Veränderungen im Durchbruch der Zähne, über frühzeitigen

Digitized by Google

Verlust seiner Milchzähne und über die Zahnverhältnisse seiner Verwandten geben zu können. Mit Bestimmtheit konnte er bloss angeben, dass an ihm niemals eine Extraktion vorgenommen worden sei.

Bei der Inspektion seiner Mundhöhle ergibt sich folgender interessanter Befund (siehe Fig. 1 und 2): Im Oberkiefer befinden sich zwei tief zerstörte Wurzeln, die, den grossen Schneidezähnen angehörend, unausgesetzt periostitische Schmerzen verursachen und sich mit den Eckzähnen zu einem äusseren Zahnbogen ergänzten, während die palatinal durchgebrochenen kleinen Schneidezähne mit dem ersten Prämolar linkerseits einen inneren Zahnbogen darstellen. Der erste Molar rechts oben ist bis auf die noch im Kiefer steckenden Wurzeln durch Karies zerstört. Der Oberkiefer, dessen Gaumen hoch und dessen Alveolarteil verdickt erscheint, fällt gegenüber dem grossen Unterkiefer durch seine Kleinheit auf. Im letzteren ist links nur ein Schneidezahn vorhanden. Die Lücke bis zum Eckzahn rechterseits soll nach Angabe des Patienten seit jeher bestanden haben. Der zweite Prämolar links, sowie der erste Molar auf beiden Seiten sind bis auf die Wurzeln geschwunden. Die Zahnformel lautet demnach:

7 6r 5 4 3	2 3 4 5r 6r 7

Die vorgenommene radiologische Untersuchung ergab das Fehlen jeder Anlage der mangelnden Zähne, so dass im Unterkiefer eine wirkliche Unterzahl derselben angenommen werden musste. Die Artikulation erfolgt in der Weise, dass jederseits die zweiten Molaren sich nur in einem einzigen Punkte berühren, weshalb die Kaubewegungen, je nach der Zerkleinerung der Speisen linker- oder rechterseits, mit der entsprechenden Neigung des Kopfes nach diesen beiden Richtungen verbunden sind.[1] Im vorliegenden Falle hat jeden-

[1] Ein ähnlicher Fall wurde von Spitzer veröffentlicht. (Bericht des k. k. zahnärztlichen Institutes. Oesterr.-ungar. Vierteljahrsschrift für Zahnheilkunde, XXI. Jahrg. 1905, Heft 2 und 3.)

Digitized by Google

falls bei der Entstehung der Stellungsanomalie im Oberkiefer sowie bei der Retention der drei Zähne im Unterkiefer die Rachitis als veranlassendes Moment die Hauptrolle gespielt, wiewohl an den Zähnen selbst die als typisch bekannten Merkmale rachitischer Erkrankung nicht vorhanden waren. Folgende von Scheff in seinem „Handbuch der Zahnheilkunde", II. Bd., 2. Aufl., S. 528, über die Rachitis geäusserte Ansicht, die ich im Wortlaute anführe, deckt sich mit dem vorliegenden Falle in geradezu auffallender Aehnlichkeit: „Gleichwie der Durchbruch der Zähne zurückgehalten werden kann, findet in der Reihenfolge des Durchbruches der ein-

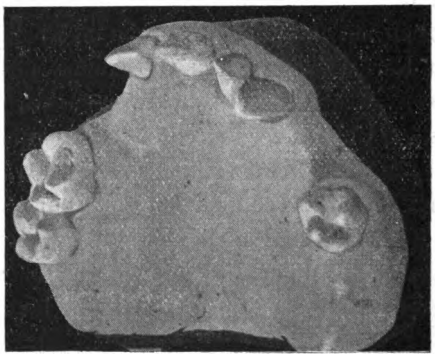

Fig. 3.

zelnen Zahnsorten durch rachitische Veranlagung oder durch eine sich erst später entwickelnde Rachitis eine Abweichung statt, so dass auf die grossen Schneidezähne nicht die kleinen, sondern eventuell als nächste Gruppe die Backenzähne und schliesslich die kleinen Schneidezähne zum Durchbruch gelangen, die dann nicht im Zahnbogen, sondern innerhalb oder ausserhalb desselben erscheinen." Dass der erste Prämolar links oben palatinal durchgebrochen ist, dürfte damit zu erklären sein, dass er nach dem Caninus zum Vorscheine gekommen und daher wegen Platzmangel nicht in die Reihe eintreten konnte oder dass er beim Durchbruch des Eckzahnes verdrängt wurde. Rechts schliesst der erste Prämolar

Digitized by Google

an den Eckzahn an, doch fehlt auch auf derselben Seite der erste Mahlzahn.

Einen anderen Fall von Unterzahl der Zähne stellt Fig. 3 und 4 dar. Die Reproduktionen wurden nach dem Gebissabdrucke eines 16jährigen Knaben hergestellt, der, kränklich und anämisch aussehend, nach Angabe der Mutter Masern und Scharlach durchgemacht hat und auch jetzt häufig an Augenentzündungen und Drüsenanschwellungen leidet. Aeusserlich bestehen Lidrandkatarrh und chronisches Nasenekzem, Behinderung der freien Nasenatmung, sowie derbe Drüsenpakete in der Regio submaxillaris. Die Milchzähne sind frühzeitig

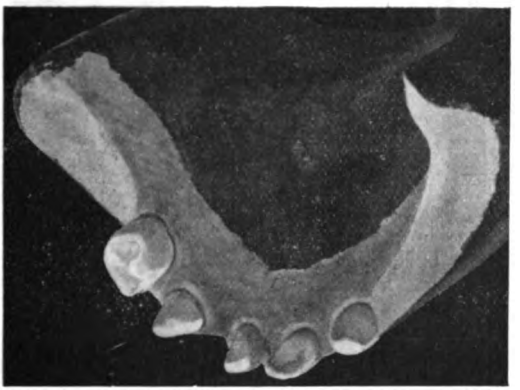

Fig. 4.

schlecht geworden und ausgefallen. Der Durchbruch der jetzt vorhandenen Zähne habe sich sehr langsam und erst in den letzten vier Jahren vollzogen. Die Mutter des Patienten trägt einen totalen oberen Ersatz, die Geschwister des Patienten sollen gesund sein und normal geformte Zähne besitzen

Das Gebiss setzt sich folgendermassen zusammen: Im Oberkiefer sind nur die beiden mittleren Schneidezähne, links der kleine Schneide- und Eckzahn sowie der erste Molar, rechts der erste und zweite Mahlzahn zum Durchbruch gelangt. Im Unterkiefer stehen nur fünf Zähne, und zwar rechts der mittlere Schneidezahn, der Eck- und der erste Mahlzahn,

Digitized by Google

links der mittlere Schneide- und Eckzahn. Die Zahnformel lautet demnach:

$$\frac{7\ 6\ 1\ |\ 1\ 2\ 3\ 6}{6\ 3\ 1\ |\ 1\ \ 3}$$

Es artikulieren nur die Schneidezähne miteinander. Der radiologische Befund ergibt, dass die fehlenden Zähne im Keime nicht vorhanden sind, und zwar fehlen die Prämolaren vollständig; sonst sind im Oberkiefer rechts der Eck- und kleine Schneidezahn, links der zweite Molar, im Unterkiefer rechts der zweite Schneide- und Mahlzahn, links die beiden Mahl-

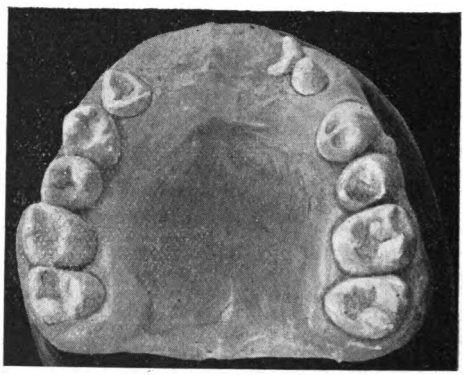

Fig. 5.

zähne nicht zur Entwicklung gelangt. Der Gaumen ist flach, an Stelle der fehlenden Zähne sind dünne Knochenleisten zu fühlen.

Auch in diesem Falle wäre die Ursache der Reduktion in einer konstitutionellen Krankheit, und zwar der Skrophulose zu suchen. Dem Patienten wurde der Rat erteilt, sich eine Prothese anfertigen zu lassen, die bei seinem krankhaften Zustande zu einer besseren Ernährung beitragen würde.

Fig. 5 stellt den Oberkiefer eines 25jährigen Mannes dar, welcher angibt, stets gesund gewesen zu sein und von gesunden Eltern zu stammen. Sein Milchgebiss sei vollständig gewesen, eine Extraktion von Zähnen sei niemals bei ihm vorgenommen worden. Im Oberkiefer, dessen Alveolarteil verdickt

Digitized by Google

erscheint, fehlen rechts der grosse und kleine Schneidezahn, links der grosse Schneide- und Eckzahn, während der kleine Schneidezahn sich im Zustande der Halbretention befindet und an diesen anschliessend ein zapfenförmiger Zahn. Das Gebiss im Unterkiefer ist vollständig. Die radiologische Untersuchung liefert in diesem Fall den sicheren Nachweis der Retention der fehlenden Zähne. Bei Kieferschluss treten nur die letzten Molarenpaare miteinander in Artikulation, vorne besteht ein offener Biss.

Der Vater des jungen Mannes zeigt an seinem Gebiss folgenden Befund: Im Oberkiefer sind nur die vier Frontzähne erhalten. Rechterseits haben grosser und kleiner Schneidezahn miteinander den Platz gewechselt, links fehlt der grosse Schneidezahn, der niemals vorhanden gewesen sein soll, dann folgen der kleine Schneide- und der Eckzahn.

Der Mann weiss sich genau zu erinnern, dass er zur Zeit seines vollständigen Gebisses die Zähne vorne niemals schliessen konnte.

Sind also bei den beiden erstbeschriebenen Fällen konstitutionelle Erkrankungen als Hauptursache für das Fehlen einer Anzahl von Zähnen anzusehen, so ist in dem letzten Falle die Annahme einer erblichen Veranlagung nicht vollständig von der Hand zu weisen.

Dependorf in Jena hält den angeborenen Mangel von Zähnen, und zwar die Nichtentwicklung aller oder einzelner Zahnanlagen für selten und führt folgende Ursachen für die Entstehungsformen der Zahnreduktion an:[1]

1. Ursachen in Form lokaler Wirkungen im direkten Bereich der Kiefer:

a) Zerstörung des Zahnkeimes durch äussere mechanische Eingriffe, Operationen, Extraktionen, durch Trauma, Verletzungen aller Art;

b) Dystrophien infolge chronischer Entzündungen der Kiefer.

[1] Oesterr.-ungar. Vierteljahrsschrift für Zahnheilkunde, Jänner 1907, Heft I.

Digitized by Google

2. Ursachen in Form konstitutioneller Erkrankungen:

a) Allgemeine Störungen in der Entwicklung und Ernährung des gesamten Organismus;

b) spezielle Störungen in der Knochen- und Zahnentwicklung.

3. Ursachen in Form trophoneurotischer Erkrankungen.

Fig. 6 stellt einen Fall von Ueberzahl der Zähne dar. Das Modell stammt von einem 19jährigen Manne, der angibt, dass der Zahn (Fig. 6 und 6*a*) in seinem 17. Lebensjahre zum Vorschein gekommen sei. Obwohl er ihm keinerlei Beschwerde verursachte, liess er ihn wegen seiner eigentümlichen und auffallenden Form extrahieren. Nach $1^1/_2$ Jahren sei ein ebenso

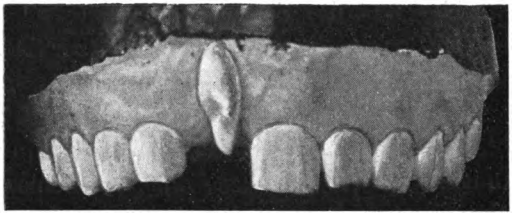

Fig. 6.

Fig. 6*a*.

gestalteter Zahn an derselben Stelle, und zwar zwischen grossem Schneidezahn links und kleinem Schneidezahn rechts erschienen, der ebenfalls entfernt wurde. Seit einem halben Jahre kommt nun noch ein dritter Zahn zum Durchbruch. Bei der Untersuchung des sonst sehr gut entwickelten Gebisses bemerkt man, dass in dieselbe Stelle, wo früher die beiden extrahierten Zähne erschienen waren, ein dritter Zahn hereinragt, der hoch oben durch den Alveolarfortsatz getreten, um 90° gedreht ist und mit Ausnahme einer abnormen Einsenkung, die dem kleinen Schneidezahn rechts zugewendet ist, die Gestalt des im Gebisse nicht vorhandenen grossen rechten Schneidezahnes besitzt. Die extrahierten Zähne besitzen eine höckerige Krone mit dütenförmiger Einsenkung und eine konische drehrunde Wurzel.

Digitized by Google

In der Sammlung des Institutes finden sich überzählige Zähne von genau derselben Form, doch waren sie entweder zwischen den beiden grossen Schneidezähnen oder aber palatinal, dicht hinter den letzteren durchgebrochen. Der vorliegende Fall dagegen ist deswegen von besonderem Interesse, weil der Durchbruch des grossen Schneidezahnes durch die beiden überzähligen Zähne gehindert war und erst deren Extraktion den Beweis lieferte, dass es sich tatsächlich um eine Ueberproduktion und nicht um einen abnorm gestalteten normalen Zahn handelte. Der grosse Schneidezahn erscheint

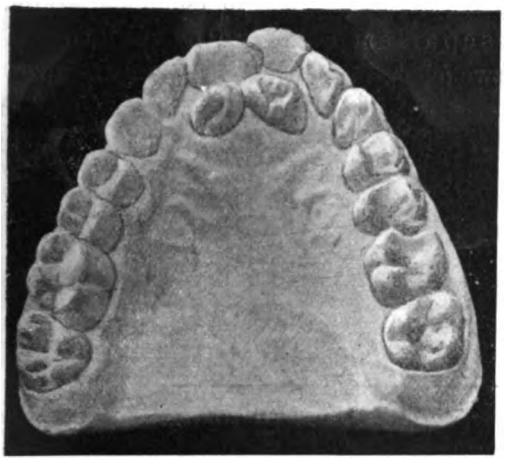

Fig. 7.

Fig. 7*a*.

gegenwärtig oberhalb der normalen Durchbruchsstelle und dieser Umstand dürfte seinen Grund in der dichten Narbe haben, die dort zur Bildung kam, wo seinerzeit die extrahierten, abnorm gebildeten Zähne gestanden waren.

Zwei in bezug auf die Krone ähnlich gestaltete überzählige Zähne gehören dem in Fig. 7 und 7*a* dargestellten Oberkiefer an. Beide Zähne waren bei einem 17jährigen Mädchen durchgebrochen, nachdem schon lange Zeit vorher dicht hinter den grossen Schneidezähnen eine deutliche Vorwölbung bestanden hatte. Die Wurzel des einen dütenförmigen Zahnes ist ziemlich scharf abgeknickt, wodurch der ganze Zahn ein mehr schuhförmiges Aussehen erhält, während die Wurzel des anderen

Digitized by Google

seitlich zusammengedrückt ist. Die Ursache dieser Knickung und Abplattung ist wohl auch bei diesen überzähligen Zähnen auf mangelhafte Raumverhältnisse und die bedeutenden Widerstände beim Durchbruch zurückzuführen.

Zum Schluss sei noch einer Zwillingsbildung Erwähnung getan, die in Fig. 8 dargestellt ist. Es handelt sich in diesem Falle um die Vereinigung des grossen rechten Schneidezahnes mit einem gleichgeformten überzähligen Nachbarzahn. Die Kronen beider Zähne sind partiell in ihrer oberen Hälfte durch einen Schmelztropfen vereinigt, die untere Hälfte ist frei, ebenso sind, wie die radiologische Untersuchung ergibt, zwei vollständig separierte Wurzeln vorhanden. Dieser Fall ist wohl zweifellos den Zwillingsbildungen zuzu-

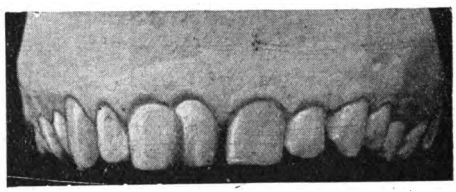

Fig. 8.

rechnen, da er sich mit den meisten Definitionen über diese Anomalie in Einklang bringen lässt.

Scheff äussert sich in seiner Arbeit „Fälle aus der Praxis“ über Zwillingsbildung folgendermassen:[1]

„Jedenfalls handelt es sich bei der Bildung von Zwillingszähnen, sowohl im vorderen wie im rückwärtigen Abschnitt, um eine Vermehrung von Zahnkeimen, von welchen zwei dicht nebeneinander liegende vor ihrer Ossifikation derart in Berührung kamen, dass sie miteinander verwachsen mussten. Bei der Zwillingsbildung handelt es sich immer nur um die Kronen, welche an ihrer Verbindungsstelle eine entweder oberflächliche oder tiefer eindringende Linie zeigen als jene Stelle, wo die beiden Kronen miteinander verwachsen sind.“

[1] Oesterr.-ungar. Vierteljahrsschrift für Zahnheilkunde, IX. Jahrg. 1893, 4. Heft.

Digitized by Google

Sternfeld, Wedl und Baume pflichten derselben Ansicht bei.

Ersterer stellt folgenden Satz auf:[1]

„Zwillingsbildungen setzen eine Ueberzahl von Zähnen, respektive Zahnkeimen voraus; anstatt eines Zahnkeimes haben sich innerhalb eines Zahnsäckchens zwei Zahnkeime gebildet, die dann miteinander partiell oder total verschmolzen sind."

Riha macht in seiner ausführlichen Arbeit „Ueber Zwillingszähne"[2] den Vorschlag der Einteilung in äquale und inäquale Zwillingszähne. Unter den ersteren sind jene Zwillingsbildungen verstanden, die durch die Vereinigung eines normalen Zahnes mit einem überzähligen Zahn von gleichem Typus zustande kommen, unter den letzteren die, welche aus der Verwachsung eines normalen Zahnes mit einem überzähligen Nachbarzahn vom Typus „Zapfen- oder Höckerzahn" hervorgegangen sind.

Mit Rücksicht auf diese Einteilung wäre der oben beschriebene Fall als ein äqualer Zwillingszahn anzusehen.

Zentralverband der österreichischen Stomatologen in Wien.

Die vierte ausserordentliche wissenschaftliche Versammlung

des Zentralverbandes der österreichischen Stomatologen findet Samstag den 9. November, 1/2 6 Uhr, in der zahnärztlichen Abteilung der allgemeinen Poliklinik, IX. Höfergasse 1, mit folgendem Programm statt:

Herr Zahnarzt Alfred Körbitz, Leiter der Berliner zahnärztlichen Poliklinik: Die Hilfsmittel der modernen Orthodontie, und

Herr Dr. Rudolf Safron, Wien, vorläufige Mitteilung: 1. Ueber die Behandlung von Wurzelkanälen bei putrider Pulpa; 2. Eine Adjuvans zur Nervextraktion.

---

[1] Handbuch der Zahnheilkunde von Dr. Scheff, I. Bd., S. 544.)

[2] Deutsche Monatsschrift für Zahnheilkunde, XXV. Jahrg., 5. Heft, 1907.

Digitized by Google

Fünfte Jahresversammlung (ordentliche Verbandsversammlung) Samstag den 7. und Sonntag den 8. Dezember 1907.

Die Geschäftssitzung wird am Samstag den 7. Dezember, um 1/2 6 Uhr nachmittags, im Sitzungssaale der Wiener Aerztekammer, I. Börsegasse 1, abgehalten werden.

Tagesordnung:

1. Begrüssung durch den Präsidenten.
2. Jahresbericht durch den ersten Schriftführer.
3. Kassabericht durch den Säckelwart.
4. Mitteilungen des Schriftleiters der „Oesterreichischen Zeitschrift für Stomatologie".
5. Neuwahlen.
6. Bestimmung des Jahresbeitrages.
7. Bestimmung des Ortes und der Zeit der nächsten Jahresversammlung.
8. Allfällige Anträge.

Anträge sind schriftlich bis längstens 1. Dezember an das Präsidium, IX. Ferstelgasse 5, zu richten.

Samstag und Sonntag vormittags finden

wissenschaftliche Sitzungen

in den Räumen des k. k. zahnärztlichen Universitäts-Institutes des Herrn Regierungsrates Professor Dr. J. Scheff, IX. Türkenstrasse 9, und in der zahnärztlichen Abteilung der Allgemeinen Poliklinik des Herrn Doz. Dr. v. Wunschheim statt. Das ausführliche Programm der Vorträge und Demonstrationen wird demnächst bekannt gegeben werden.

Für den Ausschuss des Zentralverbandes der österreichischen Stomatologen:

Dr. Bum, Schriftführer
I. Goldschmidgasse 10.

Prof. Dr. Trauner, Präsident
IX. Ferstelgasse 5.

Digitized by Google

Bericht über Dr. Sandbloms Kurs in Berlin.

Mitte August d. J. hielt Dr. Sandblom, Leiter des norwegischen zahnärztlichen Universitäts-Institutes in Christiania, in der Berliner zahnärztlichen Poliklinik des Herrn Körbitz einen 14tägigen Fortbildungskurs.

Dr. Sandblom arbeitete 20 Jahre in den Vereinigten Staaten und war Lehrer an der Northwestern University unter Professor Black in Chicago.

Sandblom überrascht durch ein ganz eminentes Lehrtalent. In wenigen Worten weiss er die kompliziertesten Arbeiten einfach und klar zu erläutern und durch seine ausserordentliche Technik glänzend zu unterstützen. Er hielt seine Vorträge in englischer Sprache, die vom Kollegen Rümpler verdolmetscht wurden; doch ist er in der Lage, sich auch in deutscher Sprache ganz verständlich auszudrücken.

Moderne Kavitätpräparationen nach Professor Black für Gold-, Porzellan- und Amalgamfüllungen umfassten den ersten und schwierigsten Teil seiner Demonstrationen. Es wird hauptsächlich nur „Handarbeit" geleistet, mit Chisels, Hoes, Hatchets (Meissel, Hacke, Beil) und Trimmers gearbeitet. Der Gebrauch dieser uns teilweise schon bekannten Instrumente wird genau begrenzt, ihre Grössenverhältnisse genau angegeben.

Professor Black bedient sich 104 dieser Instrumente, Sandblom begnügt sich mit einem Satze von 30 Stück. Erst zum Schlusse arbeitet er mit der Bohrmaschine, und zwar meist mit den kleinsten, umgekehrt kegelförmigen Bohrern. Das Wesen dieser Kavitätenbildung besteht in Herstellung von Gegendruck (Resistenz) und Retentionsform mit Stufen und schwalbenschwanzförmigem Abschluss.

Es ist einleuchtend, dass diese Formation der Kavität für die Füllung die grösstdenkbarste Sicherheit gibt, ebenso, dass die „Handarbeit" nur mit stets messerscharf gehaltenen Instrumenten für den Patienten die schonendste ist. Natürlich darf der Arkansasstein vom Bracket nicht verschwinden.

Digitized by Google

Diese Präparation scheint auf den ersten Blick recht kompliziert zu sein, doch wurde sie, dank den präzisen Ausführungen des Vortragenden, in wenigen Tagen von allen Kursteilnehmern verstanden.

Dr. Sandblom behauptet, mit seiner „Handarbeit" in mindestens derselben Zeit fertig zu werden, wie ein geübter Operateur mit der Maschine.

Die Kursteilnehmer übten die Präparation an selbst aus Gips geschnitzten Zähnen. Die Notwendigkeit dieser Vorarbeit — Zahnschnitzereien aus Gips nach Sandbloms einfachen Anweisungen — sah man nach den Demonstrationen der Kavitätenbildung, der Extension for prevention und des Kontaktpunktprinzipes recht gut ein. Dann kamen Demonstrationen über Kronen- und Brückenarbeiten mit besonderer Berücksichtigung des Kontaktpunktes an die Reihe: Gold- und Porzellankronen, Goldeinlagen, Einlagekronen, endlich Richmondkronen und solche mit abnehmbaren Porzellanfacetten. Die Continuous-Gum-Arbeit konnte aus Mangel an Zeit nur noch gestreift werden.

Es war in der Tat ein Vergnügen, Dr. Sandblom bei der Arbeit zu sehen. Es gab da lauter kleine Ueberraschungen bei seinen oft höchst originellen Handgriffen — speziell wurde die elegante und unfehlbar sichere Art seines Lötens allgemein bewundert.

Sicherlich war den Kursteilnehmern, Kollegen aus Russland, Schweiz, Deutschland, Dänemark und Oesterreich (Dr. Bastyř aus Prag und Referent), die meist schon in längerer Praxis stehen, nicht alles ganz neu. Aber Dr. Sandblom brachte für jeden eine Unzahl grösserer und kleinerer Neuheiten und Details, was wohl alle Kursteilnehmer dieses und eines vorhergegangenen Kurses dankbarst anerkennen.

Dr. *Ferd. Tanser*, Triest.

Digitized by Google

Eindrücke vom I. französischen Stomatologenkongress mit besonderer Berücksichtigung der zahnärztlichen Ausstellung.

1. bis 5. August 1907.

Von Dr. *Julius Haas*, Zahnarzt in Bielitz.

Von einem ungeteilten Gesamteindruck über den I. französischen Stomatologenkongress zu Paris kann keinesfalls die Rede sein, weil Theorie und Praxis einander nicht ergänzten, vielmehr getrennt marschierten. Wir meinen damit: Es war unmöglich, diesen beiden gleichzeitig zu folgen, da Sektionen verschiedener Themen, sei es manueller, sei es gedanklicher Art, an verschiedenen Orten zu derselben Stunde tagten, ein Hergang, der zum Nachteile der Betroffenen an den meisten Wissenschaftsversammlungen zu beobachten ist. Die Franzosen bewährten sich als gewandte Sprecher, so dass diese beneidenswerte Kunst einen grossen Raum der Kongresszeit in Anspruch nahm. Ueber die subtilsten Thesen wurde mit lobenswerter Gründlichkeit verhandelt, wobei recht waghalsige Behauptungen verteidigt wurden, wie z. B. der Zusammenhang der Alopecia mit der Zahnkaries.

Man beschäftigte sich viel mit den „incrustations d'or et de porcelain", den gegossenen Gold- und Porzellaneinlagen, deren Herstellung mit mehr oder minder gutem Erfolge demonstriert wurde. Das unbegrenzte Gebiet der Alveolarpyorrhoe fand seine Interpreten, das azurblaue Licht als Anästhetikum, die Hutchinsonschen Zähne, losgelöst von jeder Einwirkung hereditärer Syphilis, und organisatorische wie terminologische Fragen wurden zur Diskussion gestellt.

Fern jeder Hast, vermochte man mit desto intensiverer Aufmerksamkeit die „Exposition" zu betrachten. Diese hatte sich in den Wandelgängen der Faculté de médecin niedergelassen. Sie repräsentierte die Zahnheilkunde in den alten und den neuen Tagen und konnte von drei Gesichtspunkten aus das Interesse des Besuchers fesseln. Vom rein artistischen, vom kommerziellen und vom eigentlich zahnärztlichen.

Digitized by Google

Die erstgenannte Abteilung wies Kupferstiche, Aquarelle mehr oder minder bekannter Darstellung alter Meister auf — einige Reproduktionen waren seinerzeit in diesen Blättern bereits erschienen — die die Stomatologie im Bilde mit Humor beleuchteten. Sie bot dieserart eine Retrospektive der noch nicht ganz erloschenen Auffassung des zahnärztlichen Berufes früherer Zeit, in welcher Kurpfuschertum und Charlatanerie im harmlosen und üblen Sinne lustige Blüten trieben. Als Spezialgalerie bildete sie stilvoll die Introduktion für alles Sehenswerte. Obzwar weniger gewürdigt und gewiss mehr eingeschätzt vom Auge des pinselkundigen Fachmannes, zeugte sie doch deutlich von dem löblichen Eifer des Kongresskomitees und seines emsigen Generalsekretärs, Herrn Dr. Chompret, die bemüht waren, ein volles Ganzes vor den Blicken der Beschauer zu entfalten, was auch vollständig gelungen.

Das Hauptaugenmerk zog natürlich die eigentliche Fachausstellung auf sich. Diese präsentierte sich in solchem Ausmasse, dass die fünf Versammlungstage nicht im entferntesten ausreichten, um das ganze Material mit richtiger Musse studieren zu können. Immerhin drängte sich dem Auge so viel Sehenswertes auf, dass der Eindruck stets ein reichhaltiger bleiben wird. Neben Zeichnungen mikroskopischer Längs- und Querschnitte von normalen und pathologischen Zähnen, stellten Tableaux und Photographien die Erkrankungen der harten und weichen Mund-, beziehungsweise Gesichtsgebilde dar. Prof. Fournier und Dr. Gaston, der Chef des Laboratoriums am Hospital St. Louis, zeigten auf lehrreichen Tafeln die verschiedenen Stadien der Leukoplakie, des Lichen, des Zungen- und Lippenepithelioms; ferner Erscheinungen der Lues, Lepra, Aktinomykose, Tuberkulose usw. in den genannten Bezirken. Doch am anschaulichsten wirkten die plastischen Objekte, die in grossen Glaskasten — zehn an der Zahl — in der langen Seitenhalle der Faculté de médecin ein Obdach gefunden hatten. Ein mächtiges Stück Arbeit war da konzentriert, nicht nur von französischen, sondern auch von ausländischen Kollegen. Ehrwürdige Erbstücke pathologischer und kulturhistorischer Kuriositäten charakterisierten den Sammel-

Digitized by Google

fleiss ihrer Besitzer. Glänzende Namen, deren Träger längst nicht mehr unter den Lebenden weilen, wie Dupytren, Péan, stellten sich anregend neben den noch wirkenden Epigonen.

Die Grösse Dupytrens imponierte in erster Reihe durch seinen Nachlass, der in dem Schrank „Musée Dupytren" zur Besichtigung einlud: Eine stattliche Zahl Wachsnachbildungen von Lippen-, Zungen- und Wangenneoplasmen mannigfachster Sorte, Spiritus- und Trockenpräparate, von denen eines wohl am groteskesten die Verheerungen der Syphilis aufzeigte. Es war ein Trockenpräparat eines Schädels, das der alte Meister wegen seiner überaus instruktiven Belehrsamkeit auch in die lebendigeren Formen einer Wachsmoulage hatte giessen lassen. Die rechte Gesichtshälfte war der gänzlichen Zerstörung anheimgefallen, die Skeletteile mit inbegriffen. Es fehlten die betreffende Ober- und Unterkieferhälfte, das Auge samt Orbitalgerüst, der Sinus frontalis gähnte weit offen und das Cerebrum lag frei zutage; Erscheinungen luetischer Tertiärformen, wie sie heute wohl nicht mehr beobachtet werden. Ein anderes augenfälliges Andenken hinterliess derselbe Chirurg in einem Schädelskelett, dessen beide Gesichtshälften von ausgedehnten Exostosen kugelig deformiert waren. Ein Porträt in Gestalt eines altmodischen Farbendruckes demonstrierte ein Sarkom, das die Mundhöhle allseits verengte, während die tiefen Zerstörungen an dem daneben liegenden Trockenpräparat zu sehen waren. Diesem hochinteressanten Sammelschrank gegenüber hatte das „Musée de l'École Veterinaire d'Alfort" seine Raritäten angeordnet. Da nahm man die Schädel- und Gebissformationen der Haustiere gewahr, die des Löwen, Bären und Nilpferdes. Aber auch der Anomalien war gedacht. Die Karies in den Pferdezähnen, der Zahnausfall beim alternden Tiere im Anschlusse an die Abrasio dentium, die Prognathie; Zahnirregularitäten, Unterkieferfrakturen, Exostosen, Aktinomykose, Ostitis, Doppelzunge beim Rinde usw. Nur zu sehr fühlte man die Lücke im fachmännischen Wissensschatze vergleichender Stomatologie vor diesen Objekten, die desto mehr anzogen. Es wäre gewiss wünschenswert, wenn der Zahnarzt in seinem Bildungsgange auch in

Digitized by Google

diesem Zweige der Erkenntnis eine tiefere Weihe und dadurch verständnisvolleren Einblick in die Werkstätte der Entwicklungsgeschichte erhielte.

Das „Musée de l'Hospital St. Louis" wies unter Anführung der Namen Péan, Leiller, Du Castel, Vidal und Fournier zahlreiche Lippen- und Zungenmoulagen auf, die an Variationen nur mit den unzähligen Gipsmodellen von Gaumenmissbildungen und Zahnunregelmässigkeiten wetteiferten, welche als Gegenstück einen geräumigen Kasten bezogen hatten. Unfern davon war die Vitrine für Zahnkuriositäten — wir glauben den Namen Dr. Michaels gelesen zu haben — postiert. Hier gab es Zähne mit unglaublichem Zahnsteinansatz, eine Antrumkanüle, die von Konkrementen vollständig eingehüllt war, Schmelzperlen an Kronen und Wurzeln, die seltsamsten Verkrümmungen und Verhakungen der Wurzeln, Verwachsungen dieser untereinander oder mit deren Nachbarn, Konkremente der Pulpa oder gänzliche Versteinerung derselben.

Eine Unzahl bizarrer Kariesformen. Von besonderer Anziehungskraft zeigten sich die Tierzähne als Schmuckgegenstand, darunter wertvolle Stücke, wie Halsbänder der Neger etc.

Claude Martin bot mit seinem Sohne François sein Bestes in Gesichtsprothetik: Künstliche Nasen aus Porzellanmasse von täuschender Imitation, Zungen- und Kehlkopfersatz. Bruchschienen, Obturatoren, wie Ersatzteile des Oberkiefergerüstes. Seine bereits in der „Zeitschrift für zahnärztliche Orthopädie" beschriebene Methode zur „Verlängerung" der Zähne dargestellten Apparate standen auch hier zur Ansicht hinter Glas und Riegel. Sie mögen als Frucht eines findigen Kopfes erwähnt sein, wenn auch ihr praktischer Wert von untergeordneter Bedeutung ist.

Oesterreich-Ungarn war durch Zsigmondy und v. Arkövy vertreten: Schulschemen von grossen Zahnmodellen, welche die Pathologie der Pulpa in allen Graden aufzeigten, und Präparate einzig in ihrer Art: Die Entwicklung der Kieferknochen samt Zähnen beiläufig vom zweiten oder dritten Embryonalmonat an. Vornehmlich diese letzteren Objekte verdienten

Digitized by Google

eingehendes Studium und zur deutlicheren Hervorhebung ein gesondertes Placement.

Auch die Instrumentarien alter und ältester Perioden waren in der Masse des Ausstellungsmateriales gleichsam verborgen und hatten oftmals solche abenteuerliche Formen angenommen, dass deren Anwendbarkeit unseren jetzigen Begriffen völlig fremd geworden ist.

Die erste Herstellung der künstlichen Zähne, allem Anscheine nach aus Tonerde gewöhnlichster Sorte, liess den gewaltigen Fortschritt unserer Zeit auf diesem Gebiet augenfällig hervortreten und das erste Werkchen technischen Inhaltes von Dubois Duchémant erläuterte deren Fabrikation. Dieser ursprünglichen Herstellung trat die lebendige wetteifernde Gegenwart in der letzten Abteilung kontrastlich gegenüber, die unter dem Schutze Merkurs ihre Zelte gleich in der Eingangshalle aufgeschlagen hatte: Mikroskope und Mikrotome, elektrische Bohrmaschinen differenter Ausstattung, elektrische Oefen zum Brennen von Porzellaninlays, Stühle mit aufzuklappenden Rückenlehnen als Sitz für Kinder, Instrumentenschränke nach den Anforderungen der Hygiene, künstliche Zähne (Daviskronen) und reichhaltige Instrumentarien begrüssten den Eintretenden. Mit wenigen Abweichungen z. B. eines Narkoseapparates nach Décolland, von dem es in der beigegebenen Broschüre hiess, er sei einwandfrei gefahrlos — Anaesthesie absolument sans danger — boten die Depots nichts sonderlich Unbekanntes.

So wurde fast jedem Gebiete auf dem I. französischen Stomatologenkongress in unserer weitausgreifenden Disziplin Rechnung getragen; nur schien es, dass die Technik, sei es vom Standpunkte der Prothetik, sei es in Hinsicht auf die Orthodontie, zu geringe Betonung gefunden. Der Engländer Rose stillte einigermassen durch seine glänzenden Demonstrationen diese Sehnsucht, indem er Porzellan-Kautschukarbeiten und die Herstellung von Goldeinlagen in wohlgelungener Weise geläufig aufzeigte. Es entwickelte sich daher die Auffassung, dass die Stomatologen Frankreichs in erster Linie Medici und weniger Mechaniker sein wollten. — In unserem Berufe aber besteht eine unausschaltbare Wechselbeziehung zwischen beiden Fächern.

Digitized by Google

Referate und Journalschau.

Ueber Druckanästhesie des Zahnbeines. Von *W. D. Miller,* Berlin. (Archiv für Zahnheilkunde, November 1906.)

So vorzüglich auch das Verfahren der Injektion in vielen Fällen ist, so besitzen wir darin doch kein Mittel, welches sich für allgemeine Anwendung bei Behandlung des empfindlichen Zahnbeins eignet. Unter allen Umständen würde man einem Verfahren den Vorzug geben, bei welchem die Injektion von differenten Stoffen in die Weichteile nicht erforderlich ist. Alle sind darin einig, dass man durch gründliche Austrocknung und Verwendung scharfer Instrumente die Empfindlichkeit bedeutend herabsetzen kann. Auf verschiedene andere physikalische Mittel, wie Kälte, Wärme, Elektrizität, sowie auch auf die grosse Zahl chemischer Mittel, die versucht und empfohlen worden sind, geht Autor nicht näher ein. Er hebt nur hervor, dass er mit einem Gemisch von Chloroform und Zinkchlorid mit Zusatz von Kokain, für einige Zeit in die Zahnhöhle mit Fletcher verschlossen, gute Resultate erzielt habe.

Autor betont sodann, dass die Wirkung unserer chemischen Mittel in hohem Grade auf der Schnelligkeit und Tiefe des Eindringens beruhe und seine Versuche richteten sich vorerst darauf, festzustellen, unter welchen Umständen die tiefste Penetration erzielt wurde. Auffallenderweise fand er, dass das Austrocknen durch absoluten Alkohol sehr wenig Einfluss auf die Penetration hatte und dass Farbstofflösungen ebenso rasch in feuchtes, wie in vorher ausgetrocknetes Zahnbein eindrangen. In der Praxis jedoch, meint er, würde das Austrocknen wesentliche Vorteile bringen, weil dadurch allein die Leitungsfähigkeit der Zahnfibrillen und somit auch die Empfindlichkeit aufgehoben wird.

In einer zweiten Versuchsreihe verglich Miller die Penetration verschiedener Lösungen, z. B. in Wasser, Alkohol, Glyzerin, Wasserstoffsuperoxyd, Formalin usw., und kam nach vielen Versuchen zu dem Schluss, dass es wenig Unterschied macht, in welchen Mitteln wir unsere Anästhetika auflösen. Sie

Digitized by Google

dringen alle mit fast der gleichen Schnelligkeit in die Tiefe. Zwischen Glyzerin, welches vielfach als Lösungsmittel für unsere Anästhetika empfohlen wird, und Wasser fand er eine geringe Differenz zugunsten des Wassers.

Es wurde ferner die Wirkung der Massage auf die Penetration untersucht; es wurde eine kariöse Höhle mit einer Farbstofflösung gefüllt und auf die eine Hälfte wiederholt mit einem Polierer gedrückt, wie beim Kondensieren von Amalgam. Man erhielt auf dieser Hälfte eine tiefere Penetration als auf der anderen.

Eine Behandlungsmethode des empfindlichen Zahnbeines besteht in der Injektion oder, besser gesagt, in dem Durchdrücken von anästhetischen Lösungen durch das Zahnbein mittels einer Hochdruckspritze. Unter diesen erwähnt Miller vor allem die Jewett-Wilcox-Spritze, durch welche man imstande sein soll, einen Druck von 3000 Pfund pro Quadratzoll auszuüben. Die Anwendung geschieht in der Weise, dass man ein kleines Loch am Halse herstellt und die Spitze der Spritzenkanüle fest hineindrückt. Es wird dann ein starker Druck durch Anziehen der Hebel ausgeübt und die Lösung in das Zahnbein hineingedrückt. Innerhalb 1 Minute wird durch Anwendung einer 5prozentigen Kokainlösung vollkommene Anästhesie erzielt. Ob die Pulpa durch diese Prozedur jedoch nicht Schaden nimmt, kann man bis jetzt noch nicht entscheiden. Miller fand aber, dass ein so hoher Druck durchaus nicht notwendig ist, um eine Anästhesie zu erzielen. Er konnte vielmehr feststellen, dass ein Druck von 5 Atmosphären vollkommen ausreicht, um Farbstofflösungen durch dicke Zahnbeinschichten hindurchzutreiben, und erreichte schliesslich dasselbe Resultat mit einem Drucke von 1, ja sogar $^1/_4$ Atmosphäre. Schliesslich konnte er diese Penetration bewirken, wenn er ein Stück Gummiröhre über die Krone des Zahnes zog, dasselbe am Zahnhals unterband, einige Tropfen einer Farbstofflösung in die Röhre einführte und nach Zukneifen des offenen Endes einen leichten Druck mit den Fingern ausübte. Es ist daher klar, dass ein ganz gelinder Druck genügt, um Lösungen von Anästhetizis in oder durch das Zahnbein zu pressen.

Digitized by Google

Wir stossen jedoch bei Anwendung dieses Druckes in der Praxis auf grosse Schwierigkeiten.

Bei den wiederholt gemachten und empfohlenen Versuchen, ein mit Kokain getränktes Wattebäuschchen in die Kavität zu bringen und durch einen mit Kautschuk darauf ausgeübten Druck Anästhesie zu erzielen, macht man die eben unvermeidliche schlechte Erfahrung, durch den Druck das Anästhetikum aus der Kavität herauszupressen und damit gleichzeitig das eigentlich wirksame Prinzip auszuschalten. Man erzielt damit manchmal weniger Penetration, als wenn man gar keinen Druck angewendet hätte, was Miller auch an Präparaten demonstriert.

Miller macht schliesslich den Vorschlag, in folgender Art, die ihm gute Erfolge brachte, vorzugehen: Die Höhle wird oberflächlich exkaviert und davon ein Abdruck mit Stentsmasse genommen. In die Höhle wird ein Wattebäuschchen mit 5- bis 10prozentiger Kokainlösung gebracht, ein Stück Kofferdam auf dieselbe gelegt und der inzwischen hart gewordene Stentsabdruck daraufgedrückt. Wir erzielen hiedurch einen Abschluss der Höhlenränder, so dass die Flüssigkeit nicht so leicht entweichen kann.

Autor wollte nur das Eine feststellen, dass wir durch sehr gelinden Druck imstande sind, Flüssigkeiten in das Zahnbein hineinzudrücken. Sekundäres Zahnbein, transparentes Zahnbein und ausgeheiltes Zahnbein sind für Flüssigkeiten sehr undurchlässig, ebenso dicke Lagen von knorpelig erweichtem Zahnbein, ganz besonders wenn die obersten Schichten schmierig und fettig sind. In solchen Fällen erzielt man eine tiefere Penetration durch vorherige Behandlung mit Alkohol oder Chloroform, wodurch das Fett entfernt wird. Dr. *Opph.*

Konstruktive Erkrankung der Zahnpulpa. (Constructive Diseases of Dental Pulp.) Von *Charles Kniese,* Cambridge. (Dental Summary, January 1906.)

Als konstruktive Erkrankungen der Pulpa werden die mit Bildung und Ablagerung von Kalksalzen einhergehenden bezeichnet. Diese letzteren sind das Produkt langandauernder Reize auf die peripheren Pulpazellen, wie sich solche durch

Digitized by Google

Karies, grosse Metallfüllungen, Goldkronen auf lebenden Zähnen, mechanische Abrasion oder durch alle Ursachen ergeben, welche das Dentin seiner natürlichen schützenden Hülle berauben.

Wir finden dann entweder Kalzifikation der Tubuli, sekundäre Dentinbildung, Pulpnoduli oder kalkige Degeneration. Alle diese sekundären Gebilde unterscheiden sich vom normalen Dentin durch ihre Transparenz und Farbe, welche mehr bräunlich ist.

Bekannt sind ja die durch diese Ablagerungen hervorgerufenen Neuralgien und der schliessliche Pulpentod. Ebenso bekannt ist die durch die Affektion eines Zahnes oft hervorgerufene Hyperästhesie aller anderen. Letztere Erscheinungen finden sich häufiger bei der „Noduli"-Bildung, als bei den anderen Formen der Kalkablagerung.

Die Noduli kommen selten einzeln, sondern meist in Massen vor und ist ihr vornehmlicher Sitz im Kronenteil der Pulpa, obwohl sie auch oft tiefer in der Wurzel sitzen, dann aber meist eingebettet in sekundäres Dentin; bei letzterer Lage sind sie die Ursache der heftigsten Schmerzen infolge des Druckes auf die Nerven und Blutgefässe. Doch kann man anderseits oft Zähne finden, die trotz einer Menge Noduli nie Beschwerden verursachten.

Oft enthalten anscheinend ganz gesunde Zähne diese Noduli und sind dann äusserst empfindlich gegen sonst geringfügige Reize, namentlich Kälte. Ist kein direkter Reiz vorhanden, so bestehen oft gar keine direkten Symptome einer Zahnaffektion, doch eine dauernde Neuralgie kann an einem entfernteren Punkte, teils permanent, teils in Anfällen wiederkehrend, sich etablieren, so dass man z. B. bei dauernden oder anfallsweise auftretenden Ohrenschmerzen auf Noduli schliessen kann. Ebenso lässt sich die Diagnose auf Pulpensteine nur per exclusionem stellen und ist die Bestätigung für dieselbe erst durch den wirklichen Nachweis der Steinchen gegeben. Die Devitalisation der mit Noduli behafteten Zähne ist sowohl bei Arsen als durch die Druckanästhesie sehr schwierig, da das affizierte Pulpengewebe sowohl das Arsen wie das Kokain sehr schwer aufnimmt.

Digitized by Google

Eine weitere Form der Kalkablagerung ist die Kalkdegeneration. Kalziumkarbonate und -phosphate sind gewöhnlich die infiltrierenden Salze, bei harnsaurer Diathese zuweilen die Harnsäure.

Sekundäre Dentinbildung, Noduli, überhaupt alle Zustände, die eine chronische venöse Hyperämie verursachen, geben eine Ursache für die Kalkdegeneration ab. Im Gegensatze zu den durch Noduli affizierten Pulpen ist hier die Entfernung derselben als Ganzes sehr leicht, infolge des Fehlens der innigen Verbindung zwischen Odontoblasten und Dentin.

Bei der Diagnosenstellung kann die Röntgenuntersuchung oft sehr wertvolle Dienste leisten. Dr. *Opph.*

Existiert eine Stomatitis, hervorgerufen durch Kautschukprothesen? (Existe-t-il une stomatite provoquée par les dentiers en caoutchouc.) Von *G. Mahé.* (Revue Internationale de Prothèse Dentaire, März-April 1906.)

Die von Eilertsen und anderen Autoren durch Laboratoriumsversuche festgestellte Tatsache, dass Zinnober durch Einwirkung des Saccharomyus Cerevisiae zersetzt wird und Quecksilberalbuminat ausscheidet, trifft bei vielen Leuten, die Kautschukstücke tragen und bei denen man Rötung, Schwellung und Aufgedunsensein der Schleimhäute unter der Piece findet, zu. Viel trägt natürlich dazu der hygienische Zustand des Mundes bei, ob unter der Piece Wurzeln liegen oder nicht. Doch auch sonst findet eine dauernde, wenn auch minimale Ausscheidung von Quecksilberalbuminat aus dem Zinnober des Kautschuks statt. Die einzige Möglichkeit, dieser Zersetzung und der dadurch entstehenden Reizung der Schleimhäute entgegenzuwirken, bestände in der Anfertigung von Kautschukplatten, die aus zwei Lagen von Kautschuk bestehen; eine Lage natürlichen, schwarzen Kautschuk an der Gaumenseite und darüber der gefärbte, rote. Dr. *Opph.*

Digitized by Google

Zur Frage nach Wirkung und Nebenwirkung des Stromes bei Elektrosterilisation putrider Wurzeln. Von *F. E. Zierler.* (Odontologische Blätter, März 1906.)

Nach eingehender theoretischer Erläuterung der Wirkungsweise des konstanten Stromes auf Nähragar, Salze, Säuren, Basen und einfache homogene elektrolytische Flüssigkeiten (Kochsalz) überträgt Autor seine durch Laboratoriumsversuche gewonnenen Erfahrungen auf die Mundverhältnisse und kommt zu dem Schlusse, dass man durch die Elektrosterilisation einen direkten bakteriziden Effekt nur in der unmittelbaren Elektrodennähe, nicht aber in der interpolaren Strombahn erzielen kann. Wenn man bei der Elektrosterilisation putrider Wurzeln von einer gewissen Tiefenwirkung spricht, so ist selbe auf die Diffusion des an der Anode ausgeschiedenen Chlor (respektive Salzsäure) zurückzuführem oder vielleicht auch nur durch die günstige Beeinflussung des lebenden Gewebes an der Wurzelspitze durch den konstanten Strom.

Viel beachtenswerter erscheint Autor bei dem Vorgang der Elektrosterilisation der mechanische Transport auch elektrisch inaktiver Substanzen durch den Strom, die sogenannte Kataphorese. Dr. *Opph.*

Sieben Eigentümlichkeiten der linken Mundhälfte. Von *L. P. Haskell,* Chicago. (Dental Review, XIX, 6.)

Vor 25 Jahren machte Haskell darauf aufmerksam, dass die linke Mundseite gewisse Eigenheiten zeigt und sucht bis heute vergebens nach einer Erklärung der letzteren.

1. In 95 Prozent zahnloser Oberkiefer besteht, dem linken Eckzahn entsprechend, eine Depression des Kiefers, so dass an dieser Stelle der Kautschuk dicker wird als rechterseits.

2. Sehr häufig ist der Alveolarfortsatz links niedriger als rechts.

3. In 98 Prozent ist der Tuber. max. links bedeutend höher als rechts.

4. Sehr oft wird die Lippe beim Sprechen und Lachen links stärker gehoben als rechts, so dass die Zähne auf der linken Seite anscheinend zu lang sind.

Digitized by Google

5. Im linken Unterkiefer sind die Zähne häufig höher und stärker vorspringend als rechts.

6. Gleichfalls im Unterkiefer ist die Entfernung des Alveolarfortsatzes von der Mittellinie links grösser als rechts.

7. Oft atrophiert die linke Kieferhälfte mehr als die rechte.

Haskell weiss auch heute noch keine Erklärung für diese merkwürdigen Differenzen und frägt, ob ihm jemand dieses Rätsel lösen könne. Dr. *R. Kronfeld.*

Neuralgie. Von *J. H. Carter.* (British Dent. Journ., XXVI, 10.)

Ein 50jähriger, kräftiger, anscheinend gesunder Mann wünschte Entfernung des Zahnsteines und Reinigung seiner Zähne, da ihn die Rauhigkeiten an der Zunge irritierten. Kurze Zeit nach Vornahme dieser Operation kam er wieder und klagte über „etwas Rauhes hinter den unteren Schneidezähnen". Obgleich nichts derartiges zu sehen war, reinigte und polierte Carter die Zähne nochmals. Zu seiner Ueberraschung kam der Mann schon nach einer Woche mit derselben Klage wieder. Carter suchte den Mund mit grösster Sorgfalt ab konnte nichts Rauhes finden, reinigte aber gleichwohl auf ausdrücklichen Wunsch des Patienten die Zähne in der denkbar gründlichsten Weise, wonach dieser eine entschiedene Besserung zu spüren angab. Nach einem Monat wiederholte sich die Sache, Patient fühlte sich durch die angeblich vorhandene Rauhigkeit derart gequält, dass er die Extraktion der beiden mittleren unteren Schneidezähne verlangte. Diese wurde nicht vorgenommen, doch versuchte Carter, die Zahninterstitien durch schmale Bandstreifen, sowie durch Guttapercha auszufüllen — die Klagen hörten nicht auf. Ein anderer Zahnarzt ging die Sache nunmehr radikaler an, er feilte die Zähne derartig zu, dass sie alle Kanten verloren und drehrunde Säulen aus ihnen wurden. Da auch das nichts nützte, wurden die lingualen Flächen der sechs unteren Frontzähne mit einer Goldplatte bedeckt, was dem Patienten für kurze Zeit Ruhe schaffte. Bald aber trat wieder das quälende Rauhigkeitsgefühl auf. Jetzt wurden die zwei mittleren Schneidezähne mit festsitzenden

Digitized by Google

glatten Goldkappen versehen, abermals ohne Erfolg Trotz dieser und anderer Prozeduren schwand das peinigende Gefühl nicht und brachte Patienten und Arzt immer mehr zur Verzweiflung. Endlich erfuhr letzterer von dem Hausarzte des Patienten, dass er seit 2 bis 3 Jahren infolge von hochgradiger beruflicher Ueberanstrengung an Neurasthenie leide, wiederholt Neuralgien gehabt habe, unter anderem auch eine Zungenneuralgie. So zeigte sich, dass dieser anfangs ganz harmlos erscheinende Fall von vorneherein dem Neurologen hätte zugewiesen werden sollen. Dr. *R. Kronfeld.*

Schwierige Porzellanfüllungen. Von *T. H. Miller,* Blackpool. (British Dent. Journ., XXVI, 8.)

An einem oberen mittleren Schneidezahn fehlte ein Drittel der Schneidekante und die ganze distale Wand, ausserdem hatte der Zahn eine grosse Halskavität. Der Patient bestand gleichwohl auf Füllung des Zahnrestes. Miller füllte die Halskavität zunächst mit Zement und setzte dann ein Inlay ein, welches mit Hilfe eines Mellershs Kernes die distale Partie, die Ecke und Schneidekante des Zahnes ersetzte. In der nächsten Sitzung wurde das Zement aus der oberen Kavität entfernt und auch für diese ein Inlay hergestellt.

In einem Falle, wo ein Schneidezahn eine von der labialen bis auf die linguale Seite reichende grosse Höhle hatte und keine Zeit war, die Zähne zur Erlangung eines tadellosen Abdruckes genügend zu separieren, füllte Miller die ganze Kavität mit einem rasch härtenden Zement, setzte in diesem facial ein Inlay ein, entfernte am Nachmittag desselben Tages das Zement von der lingualen Seite und füllte diese mit doubliertem Amalgam.

Ein Platincrampon mit knopfförmigem Ende ist ein guter Stift zur Verankerung grosser Inlays. Man macht den Abdruck wie gewöhnlich mit Folie, bohrt durch diese ein Loch in den Zahn, steckt den Crampon hinein, füllt die Folie mit Hartwachs und entfernt Folie, Wachs und Stift zugleich.

Dr. *R. Kronfeld.*

Digitized by Google

Beiträge zur Injektionsanästhesie. Von *L. Rosenberg*, Berlin. (Deutsche Monatsschrift für Zahnheilkunde, XXIII, 10.)

Im Laufe des letzten Jahres wurden wiederholt die Fragen aufgeworfen: Wie wirkt die Injektion auf den Gesamtorganismus? Wie wirkt sie auf die Vitalität der Zahnpulpen? Bei Verwendung von $^3/_4$prozentigem Kokain mit Zusatz von minimalen Adrenalinmengen konnte Rosenberg niemals unangenehme Nebenwirkungen von seiten des Gesamtorganismus konstatieren. Auch fand er bei über 2500 Injektionen niemals einen Fall von Pulpentod. Das Absterben der Pulpa nach der Injektion kommt zustande durch eine allzulange wirkende Zirkulationsstörung. Dies lässt sich durch einige Vorsicht bei der Injektion vermeiden. Rosenberg geht mit der Spritze noch über den Bereich des Foramen apicale hinaus, hiedurch werden Gefässanastomosen in der Spongiosa des Alveolarfortsatzes erhalten, die Ernährung der Pulpa also nicht unterbrochen. Rosenberg verlangt zur Erzielung tadelloser Erfolge: das beste Injektionsmaterial, die dünnste Spritzenkanüle, die schwächste Adrenalin-Kokainmenge und von dieser unter genauester Anpassung an die jeweiligen Verhältnisse das geringste Quantum.

Dr. *R. Kronfeld.*

Quecksilbervergiftung nach einer Zahnfüllung. Von *A. Martinet.* (Ref. nach British Dent. Journ., XXVI, 21.)

Verfasser wurde des Nachts zu einer Dame gerufen, welche plötzlich an einer schweren Mundaffektion erkrankt war und über heftige Atembeschwerden klagte. Er fand eine intensive Glossostomatitis. Lippen und Zahnfleisch waren geschwollen, die Zunge gleichfalls in solchem Grade, dass der Mund nicht geschlossen werden konnte, es bestand starke Salivation und fötider Geruch aus dem Munde. Die erschwerte Respiration sprach für Glottisödem. Die Diagnose auf Quecksilberstomatitis war um so leichter zu stellen, als die Patientin über dem Hypogastrium ein skarlatiniformes Erythem hatte und aus der Anamnese ein vor 5 Monaten nach Kalomeldarreichung (0·3 Gr.) aufgetretener ähnlicher Anfall konstatiert werden konnte. 2 Tage vor dem jetzigen Anfall wurde der Patientin ein Zahn mit

Digitized by Google

einer grossen Amalgamfüllung versehen, sie hatte schon am nächsten Tage leichte Beschwerden, welche sich nach 30 Stunden zu der beschriebenen Heftigkeit steigerten. Der weitere Verlauf war typisch, die Erscheinungen im Munde gingen rasch zurück, das Erythem schwand langsamer, die Desquamation der affizierten Hautstellen dauerte 14 Tage. Am 10. Krankheitstage traten Diarrhöen und Koliken auf, welche 3 Tage anhielten. Temperatur und Puls waren annähernd normal, Urin reichlich mit leichter, bald vorübergehender Eiweissabsonderung.

Dr. *R. Kronfeld.*

Betrachtungen über die Fortschritte der Porzellanarbeit. Von *N. S. Jenkins*, Dresden. (Dental Review, XIX, 5)

In den letzten Jahren hat die Porzellanarbeit in überraschender Weise an Ausdehnung zugenommen. Die ältesten Goldfüller können sich dieser neuen Methode nicht ganz verschliessen. Die Hauptsache beim Füllen mit Porzellan ist die Präparation der Kavität. Hiefür gibt es nur eine einzige Regel: die Kavität muss so geformt sein, dass der Abdruck anstandslos entfernt werden kann. Zum Abdruck verwendet Jenkins Goldfolie Nr. 30 und Polierer zum Andrücken der Goldfolie und bettet diese sodann in Asbest ein. Amerika scheint keinen guten Asbest für diesen Zweck zu liefern. Im Ofen werden viele Füllungen durch Ueberhitzen porös. Grobe Fehler werden auch beim Einzementieren begangen. Der eine schneidet mit dem Diamantrad so tiefe und so viele Furchen in das Inlay, dass fast nichts zurückbleibt, der andere nimmt das Zement so dünn, dass es gar keine Bindekraft besitzt, oder so dick, dass der Ueberschuss sich nicht durch Druck entfernen lässt. Jenkins meint, dass man mit Unrecht die Zemente tadelt, die Schuld an dem Herausfallen vieler Inlays liege nicht an der Unvollkommenheit des Zements, sondern an der unrichtigen Manipulation.

Dr. *R. Kronfeld.*

Digitized by Google

Gold-Inlays. „The Dental Review" bringt im dritten Hefte seines XXI. Jahrganges einige Artikel über dieses Thema. Knowles (Chicago) hebt als Vorteile der Goldeinlagearbeit folgende hervor:

1. Absolut sicherer Randschluss, wie er mit keiner anderen Metallfüllung, welche stets nach einiger Zeit Kontraktion oder Expansion zeigt, erzielt werden kann.

2. Das Zement stützt schwache Zahnwände, welche unter einer gehämmerten Goldfüllung sicherlich einbrechen würden.

3. Konturen und Kontaktpunkte können exakter hergestellt werden, da der Aufbau und das Polieren der Füllung ausserhalb des Mundes und ohne Rücksicht auf die Ungeduld und Nervosität des Patienten bewerkstelligt wird.

4. Aus dem gleichen Grunde kann die Kaufläche mit ihren Höckern und Fissuren, mithin auch die Artikulation naturgetreuer nachgebildet werden.

5. Die Operation ist für den Zahn schonender, da einerseits Unterschnitte im sensiblen Dentin unnötig sind, anderseits das Hämmern ganz wegfällt.

6. Die Zementschichte dient als schlechter Wärmeleiter und schützt die Pulpa vor thermischen Einflüssen.

7. Der Patient wird in Bezug auf Zeit und Unannehmlichkeit wesentlich geschont, da gerade die langwierigsten und peinlichsten Prozeduren — das Anbringen von Haftpunkten und Unterschnitten, das lange Hämmern, das mühsame Schleifen und Polieren — wegfallen.

8. Die Methode lässt sich noch in Fällen anwenden, wo jede andere Füllungsmethode versagt und man zur Kronenarbeit zu greifen gezwungen ist. —

Die Cavität muss derart geformt werden, dass man leicht einen Abdruck von ihr nehmen kann. Sie muss also möglichst breit eröffnet werden, was wieder einen Vorteil in sich birgt, da man um so sicherer alles Kranke entdecken und entfernen kann, je breiter der Zugang zur Höhle ist. — Knowles arbeitet am liebsten mit kleinen runden Karborundsteinen. Abdruck und Biss nimmt er mit Perfektion-Abdruckmasse, stellt sich danach ein Modell aus Zement her, nimmt auf

Digitized by Google

diesem mit Platinfolie neuerdings Abdruck und schmilzt in diesem das Gold.

Moore (Chicago) sieht im Gold-Inlay das beste Mittel zur Konservierung der Zähne. Pulpa und Periodontium werden bei dieser Methode in keiner Weise geschädigt. Der wichtigste Punkt ist die Präparation der Kavität. Diese muss so geformt werden, dass das Gold durch den Kaudruck in sie hineingedrängt, nicht aber aus ihr herausgesprengt wird. Die Theorie des Extension for prevention findet hier weitestgehende Anwendung. Unterschnitte und senkrechte Wände sind zu vermeiden, die Höhlenränder sorgfältig mit Arkansasstein und feinen Scheiben zu glätten. Moore nimmt den Abdruck direkt mit Goldfolie, empfiehlt aber jedem Operateur, bei jener Methode zu bleiben, welche in seinen Händen die besten Resultate gibt. Den Einwand, dass das Zement ausgewaschen wird, hält er nicht für stichhältig. Das Auswaschen einer Zementfüllung erfolgt um so rascher, je breiter ihre freiliegende Fläche ist. Bei der Einlagearbeit kann man die Zementlinie durch exakte Arbeit auf ein Minimum reduzieren, ja man kann sie bei der Goldeinlagearbeit dadurch, dass die Goldränder an die Emailränder energisch anpoliert werden, ganz eliminieren. —

Dr. *R. Kronfeld.*

Frommes österr. Medizinal-Kalender mit Rezepttaschenbuch für das Jahr 1908, 63. Jahrg. Herausgegeben von Dr. *Richard Eder.* (Verlag von Karl Fromme, Wien.)

Dieses Taschenbuch bietet in kompendiöser Form ausser dem Kalendarium, Notizblättern und anderen gebräuchlichen Behelfen, klinische Heilformeln, Indikationen, Verzeichnis der wichtigeren Arzneimittel, Dosierung und Anwendung, Angabe der Inkubationsdauer der Infektionskrankheiten, Gifte und Antidota, Namensregister der in Wien wohnhaften Aerzte und Apotheker etc.

Das Taschenbuch enthält ausserdem einen lesenswerten Aufsatz über „Schwimmende Sanatorien" von Dr. Karl Diem.

Digitized by Google

Willoughby Dayton Miller †.[1]

Am 27. Juli 1907 ist Geheimrat Professor med. et phil. Dr. W. D. Miller trotz einer — wahrscheinlich zu spät erfolgten — Operation in seinem Geburtsorte Alexandria, wo er auf seiner von Verwandten bewirtschafteten Farm weilte, den Folgen einer akuten Appendicitis erlegen.

Für die Wissenschaft ein vielleicht unersetzlicher Verlust, für den zahnärztlichen Stand eine Katastrophe.

Wenige Sterbliche wird es geben, von welchen man buchstäblich sagen könnte, von Helsingfors bis Manila, von Tokio bis Havanna, von den Metropolen der Kulturländer bis in das letzte Kolonialstädtchen rings auf dem weiten Erdenrunde gibt es wohl keinen Fachgenossen, der nicht aufblickend von seiner schweren, aber schönen Berufsarbeit Tag für Tag sich erbaut hätte bei dem Gedanken an unseren Leitstern Miller, wohl keinen Fachgelehrten, der Millers fundamentalen Entdeckungen seine Anerkennung versagen könnte.

Glaubt man an Vorausbestimmungen durch das Schicksal, müsste man sagen, Miller sei, — so paradox es für den ersten Anschein klingt — prädestiniert gewesen zu einem der gewaltigsten Förderer der Zahnheilkunde.

Seine ausgesprochene Vorliebe für Naturwissenschaften überhaupt, die Uebung manueller Fertigkeiten in frühester Jugend, die Vertiefung in chemisch-physikalische und mechanische Probleme späterhin, sein auf medizinischem Gebiete betätigter Feuereifer und die hohe Befriedigung, welche er in der Anwendung ärztlichen Wissens und Könnens empfand, der Umstand, dass er in dem einen der beiden Länder, welche in den letzten Dezennien in der Ausbildung der Zahnheilkunde besonders wetteiferten, geboren war, in dem anderen seine höheren akademischen Weihen empfangen hat, präformierten in seiner

[1] Der Verein österreichischer Zahnärzte in Wien veranstaltete am 3. Oktober d. J. für sein verstorbenes Ehrenmitglied eine Gedenkfeier, bei welcher Doz. Dr. Rudolf Weiser vorstehenden Nekrolog zur Verlesung brachte.

Digitized by Google

Gestalt förmlich einen Bahnbrecher für die wissenschaftliche, einen Messias für die soziale Seite dieses durch seine vielfachen einschneidenden Beziehungen zu mechanischen Fertigkeiten charakterisierte Spezialfach der Medizin.

In den folgenden Ausführungen soll hierauf noch zurückgekommen werden.

Wenn wir den Angaben eines seiner bestinformierten Schüler, Professor Jungs[1], folgen, erfahren wir, dass Miller am 1. August 1853 auf einer Farm nahe Alexandria in der Grafschaft Licking im Staate Ohio geboren wurde, im 12. Lebensjahre (1865) mit seinen Eltern von dort nach Newark (Ohio) übersiedelte und daselbst die Mittelschule (nach der amerikanischen Bezeichnung High-School) 1871 absolvierte. Hierauf studierte er an der Universität Ann-Arbor (Michigan) Philosophie und wurde 1875 an derselben zum Baccalaureus artium promoviert. Als 22jähriger Mann begab sich Miller, um sich weiter zum Minen-Ingenieur auszubilden, an die Universitäten zu Edinburgh und Berlin.

Im Frühjahre 1877 zwangen ihn die Folgen geistiger Ueberarbeitung zu einer Unterbrechung der Studien. Ueber den weiteren „Werdegang" Millers entnehmen wir der oben zitierten überaus anziehend geschriebenen biographischen Studie Jungs und dem würdevoll gehaltenen Nekrologe[2] seines Nachfolgers im Lehramte, Professor Diecks, dass der Dahingeschiedene während seiner Rekonvaleszenz viel im Hause seines nachmaligen Schwiegervaters, Dr. F. P. Abbot, eines hervorragenden und zu jener Zeit das Haupt der amerikanischen Kolonie in Berlin repräsentierenden Zahnarztes, verkehrte und mutmasslich angeregt durch Untersuchungen über die Einwirkung von Gold und Zinn aufeinander, zu welchen Abbot seinen zu wissenschaftlichen Arbeiten so sehr geneigten Schützling veranlasste, sich bald darauf auf das Studium der Zahnheilkunde verlegte. In raschem Zuge, der für Millers Wissensdrang,

[1] Prof. Dr. Jung: W. D. Miller †. Deutsche zahnärztliche Zeitung, München, 10. August 1907.

[2] Deutsche zahnärztliche Wochenschrift, 3. Oktober 1907.

Digitized by Google

seinen Fleiss, seine Energie und seine fachliche Begabung das glänzendste Zeugnis erbringt, sehen wir ihn 1879 am „Pennsylvania Dental College" zu Philadelphia den Grad eines „Doctor of Dental Surgery" erwerben. Während er gleich darauf an der Seite seines Schwiegervaters zahnärztliche Praxis ausübte, oblag er unter Kochs Leitung mit glühendem Eifer bakteriologischen Studien. Hiemit war der Grund gelegt für seine späteren epochemachenden Publikationen über die chemisch-parasitäre Natur der Zahnkaries, über die Bakterien der Mundhöhle, die Mundbeläge usw.

Fünf Jahre später wird er als Lehrer an das neugegründete zahnärztliche Institut der königlichen Universität in Berlin berufen, worauf ihm alsbald das Prädikat Professor verliehen wurde. Damit gab sich Miller noch nicht zufrieden, sondern studierte nebenher noch Medizin, um im Jahre 1887 sich durch seine Dissertation über „Pathogene Mundpilze" den Doktorgrad der medizinischen Fakultät in Berlin zu erringen. 1894 erfolgte seine Ernennung zum ausserordentlichen Professor der medizinischen Fakultät und bei der Niederlegung seines Lehramtes am zahnärztlichen Institute wurde Miller durch die Ernennung zum Geheimen Medizinalrat ausgezeichnet.

Dies in wenig Strichen die äussere akademische Karriere des grossen Gelehrten. Wieviel mehr des Bewunderungswürdigen bietet uns erst die Betrachtung des unermüdlichen Forschers, des hingebungsvollen Lehrers bei seiner Arbeit im Laboratorium und in der Füllabteilung des Universitätsinstitutes!

Miller besass eine titanenhafte Arbeitskraft. Die frühen Morgenstunden waren schon wissenschaftlichen Experimenten geweiht, — die späteren Vormittagsstunden — entsprechend einem exquisit vornehmen Patientenkreise — der Privatordination gewidmet, der Nachmittag aber gehörte ganz dem Institute. Als wär's gestern gewesen, so deutlich erinnere ich mich noch der leider nur allzu kurzen Zeit meiner Frequentation des Berliner zahnärztlichen Institutes im dritten Jahre seines Bestandes. Immer die gleiche göttliche Ruhe, den herzgewinnenden, wohlwollenden, freundlichen Ausdruck in den von einer ernsten Gelehrtenstirne überragten edlen Gesichts-

Digitized by Google

zügen — durchschritt Miller gewissenhaft die bis auf den letzten Winkel mit Operationsstühlen, Bohrmaschinen, Patienten und Studenten angefüllten niederen Füllsäle mit elender Ventilation — hier einen ängstlichen Zweifel lösend, dort eine misslungene Füllung noch rettend, in einem dritten Falle durch Lob ermunternd, stets äusserste Rücksichtnahme und Humanität gegenüber den Patienten predigend. Und wenn längst schon den einen Hörer die Privatstunden, von deren kargem Ertrag er seinen Unterhalt bestreiten musste, den anderen Pflichten der Couleur gegenüber oder andere Gründe veranlassten, aus dem Füllsaal zu verschwinden, da stand der pflichttreue, unermüdliche Lehrer noch im Kreise besonders eifriger Schüler, häufig Aerzte aus aller Herren Länder, manch interessanten Fall erörternd, bis in einer entfernten Ecke des Saales eine oder die andere nicht mehr verwendete Lampe verlöschte und der Uebereifrige dadurch veranlasst wurde, auf seine Uhr zu sehen; und nun ging es spät abends nicht etwa schon nach Hause, sondern noch in dieses oder jenes medizinische Privatissimum oder ins bakteriologische Institut! Die Sorge um einen mühsam gezüchteten Stamm einer Reinkultur trieb ihn wohl fort. Den auf der Farm verlebten Jahren der Kindheit schreiben manche es zu, dass Millers Konstitution solch enormer Anspannung seiner Kräfte gewachsen war.

In den letzten 10 von den 22 Jahren seiner Lehrtätigkeit am Berliner zahnärztlichen Institute freilich wurde manches anders. Miller, der durch sein hervorragendes pädagogisches Talent, sein leuchtendes Beispiel in ganz besonderem Masse befähigt war, Schule zu machen, hatte im Laufe der Jahre sich stets mit ausserordentlich tüchtigen Hilfskräften zu umgeben vermocht, so dass er sich selbst mehr die Direktive des Unterrichtes und die persönliche Unterweisung eines engeren Kreises von Vorgerückten wahren und so seine Zeit mehr und mehr für rein wissenschaftliche Forschung verwerten konnte. Insbesondere nachdem die kolossale Inanspruchnahme seiner Kräfte seinem Organismus endlich doch arg zugesetzt und die Natur neuerlich ihre Rechte gefordert hatte, war der erkrankte Gelehrte auch ein gelehriger folgsamer Patient geworden.

Digitized by Google

Nach wunderbarer Wiederherstellung seiner Gesundheit zog er sich nach und nach vollständig aus der Privatpraxis zurück, trieb, soweit es zur rationellen Körperpflege notwendig war, Golf, — alles nur, um seiner Berufsarbeit desto erfolgreicher nachkommen zu können.

Aber selbst bis zum Schlusse seiner Tätigkeit am Berliner Institute konnte man sich nicht genug verwundern, dass man über den kleinen Hof eines alten, niedrigen Gebäudes über eine Hintertreppe hinauf in einem selbst für eine Person sehr kleinen einfenstrigen Raume, von dem noch für einen Diener ein kleiner Verschlag abgespart worden war, Professor Miller, den Gelehrten von Weltruf, umgeben von hunderten Fläschchen mit Reagentien, Farbstoffen, Medikamenten, mitten unter Retorten, Brutöfen, Mikroskopen, Eprouvetten und Präparaten suchen musste.

Und aus solchem Milieu heraus erstanden — entfacht durch seinen Forschergeist — Millers die ganze Fachwelt in Atem haltenden Schöpfungen: Seine Arbeiten über das Wesen der Zahnkaries, „Die Mikroorganismen der Mundhöhle", sein klassisches „Lehrbuch der konservierenden Zahnheilkunde", seine Studie über die Mundbeläge, seine Mitteilungen „Ueber die Ursachen der Erosion und chemischen Abrasion der Zähne" — nach seiner eigenen Aeusserung für sich allein das Ergebnis von 1000 Arbeitsstunden — und eine überaus stattliche Reihe in den Fachblättern der ganzen Welt zerstreuter Publikationen, welche nach beiläufiger Schätzung die Zahl 100 überschreiten dürften.

Allen Werken Millers gemeinsam ist die klare, knappe Diktion, die Macht der Ueberzeugung, die ihnen entströmt; die Wissenschaft tritt von allem Mystizismus entkleidet in erhabener Reinheit an uns heran; als nackte Grundwahrheiten werden positive Tatsachen Stein auf Stein aufeinandergetragen und nun streng logisch die Konsequenzen gezogen. Da gibt es keine Gedankensprünge, keine gewagten Hypothesen.

Und so wie als Autor, so war Miller auch als Lehrer eigenartig. Seine Methode war ein liebevolles zu sich Heraufheben, nicht ein kaltes Instaunenversetzen; eine ihm

Digitized by Google

nur mit wenigen Grossen des Geistes gemeinsame Gabe. Er war ein Grosser des Geistes nicht nur, auch Seelengrösse war ihm eigen.

Sichtlich unangenehm war es dem persönlich überaus anspruchslosen Gelehrten, wenn ihm jemand wegen seiner Aufopferung für den wissenschaftlichen Beruf Elogen machte; in seiner Bescheidenheit, Offenheit und fast an puritanische Strenge gemahnenden Selbstkritik pflegte er mit den Worten abzuwinken: „Da ist weiter kein Verdienst dabei; ich tu das, weil es mir Vergnügen macht; so wie ein anderer Musik oder Sport treibt".

In weitesten Kreisen bekannt war Millers Selbstlosigkeit, seine Opferfreudigkeit für Freunde, für Hilfsbedürftige oder gar Notleidende. Der Vorstand der Unterstützungskasse für deutsche Zahnärzte zitiert die erhebenden Worte, mit welchen Miller in der Abschiedssitzung für seine Ernennung zum Ehrenmitgliede dieses Institutes dankte: „Nicht die Kollegen haben mir zu danken, sondern ich den Kollegen; denn es ist das höchste Glück, das einem Menschen zuteil werden kann, wenn ihm Gelegenheit geboten wird, anderen Wohltaten zu erweisen".

Millers edler Charakter dokumentiert sich auch durch seine strenge Sachlichkeit, seinen vornehmen, würdevollen Ton in der Polemik.

War Miller schon stets mit Freuden bereit, die Ergebnisse seiner rastlosen Forschung in den Dienst der Kollegenschaft und der leidenden Menschheit zu stellen, so war er mit seinen organisatorischen Talenten zur Führerrolle dem zahnärztlichen Stande und den Regierungen der Kulturstaaten gegenüber nicht minder freigebig. Wahrlich ein hochherziger Zug, der ihm ein nicht minder ruhmvolles Blatt in der Geschichte der Zahnheilkunde sichert.

Zum Glück für seine wissenschaftliche Tätigkeit relativ spät erst, für die Regelung der schwierigen Standesangelegenheiten beklagenswert kurze Zeit nur war Miller durch seine Wahl zum Präsidenten des Zentralvereines deutscher Zahnärzte 1900, zum Präsidenten der Fédération Dentaire Inter-

Digitized by Google

nationale 1904, in die Lage gekommen, auf dem Gebiete der Standesangelegenheiten eine grosszügige Aktion zu inaugurieren.

Millers anerkannter Weltruf als Gelehrter, die Begeisterung für seine Lehren, das rückhaltslose Vertrauen in seinen tadellosen hochherzigen Charakter, die dankbare Liebe, welche Scharen von über den Erdball zerstreuten Schülern und mit ihnen fortgerissen wohl die überwiegende Majorität der deutschen, französischen, englischen Zahnärzte an dieses leuchtende Vorbild fesselte, der Stolz, mit dem die amerikanischen Fachgenossen zu ihm herüberblickten, all diese Momente boten an sich ein mächtiges Unterpfand für ein erfolgreiches Wirken auf dem Gebiete der Standesorganisation.

Dazu kamen noch sein liebenswürdiges, schon durch seine Bescheidenheit alle Herzen gewinnendes Entgegenkommen, seine vornehme Erscheinung, seine mondänen Umgangsformen, sein feines Taktgefühl und die Redegewandtheit des Amerikaners, welche sich noch dazu bei ihm auf die englische, deutsche und die französische Sprache erstreckte.

In musterhafter, fast ängstlicher Pflichttreue hat Miller während seiner 22jährigen Amtstätigkeit in erster Linie die Interessen der deutschen Zahnärzte vertreten, ohne dabei die natürlichen Bande und freundschaftlichen Beziehungen zu seinen Landsleuten im mindesten zu verletzen; seine Hochachtung und Verehrung für die Medizin waren bei seinen unablässigen Bemühungen um die Hebung der beruflichen Leistungsfähigkeit und der sozialen Stellung der deutschen Zahnärzte, seinem Eintreten für Forderung der Maturitas und Verlängerung der Studienzeit sicherlich das Leitmotiv, sie boten die sicherste Gewähr, dass die aufrichtig freundschaftlichen Beziehungen zwischen den deutschen und österreichischen Zahnärzten sich in Zukunft nur noch festigen würden, wenn es ihm auch seine persönliche feste Ueberzeugung aus rein praktischen Gründen verbot, die in Oesterreich und in Ungarn bestehende, von den französischen Stomatologen neuerlich angestrebte Studienordnung voll und ganz zu befürworten.

Ausgestattet mit solchen, wohl kaum wieder in einer Person vereinigten Vorzügen war Miller der Berufenste, um

Digitized by Google

bei solch schwierigen und verantwortungsvollen Verhandlungen, wie sie in grossen Vereinsversammlungen, auf internationalen zahnärztlichen Kongressen mitunter, in den Meetings der Fédération Dentaire Internationale in der Regel stattfanden, präsidieren und sie zu einem gedeihlichen Ergebnisse führen zu können. Wenn auch Miller in seiner Bescheidenheit niemals das treffende Dichterwort: „. . . ich bin gewohnt, dass das Meer aufhorcht, wenn ich rede", für sich in Anspruch genommen, ja nicht einmal sich selbst eingestanden hätte, wie gross sein Einfluss auf Gang und Ausfall der Verhandlungen war, wir andern, die wir im Plenum, beziehungsweise im Ausschusse sassen, wussten und beobachteten es, wie kleinliches Gezänke und hadernde Gehässigkeit in dem Momente verstummen mussten, wenn Miller in seiner strengen Sachlichkeit und bis zur Leidenschaftslosigkeit gediehenen Selbstzucht seine Stimme erhob und sein Gewicht für oder gegen eine strittige Sache in die Wagschale legte.

Unter dem niederschmetternden Eindrucke, ihren glänzenden Präsidenten verloren zu haben, tagte eine Woche nach Millers so ganz unerwartetem Tode die Fédération Dentaire Internationale heuer in Amsterdam. Verwaist, ihres glückverheissenden Leitsternes, des Ehrenpräsidenten Miller beraubt, musste das vorbereitende Komitee des Internationalen zahnärztlichen Kongresses in Berlin 1909 seine zuerst unter den günstigsten Auspizien begonnenen Vorbereitungen fortsetzen.

Eine imposante Reihe von wissenschaftlichen, Standes- und humanitären Vereinen des In- und Auslandes, so auch der Verein österreichischer Zahnärzte beklagt den Verlust eines illustren Ehrenmitgliedes. In rüstigem Mannesalter noch, zu einem Zeitpunkte, da er den Zenith seines Ruhmes vielleicht noch nicht einmal erreicht hatte, sicherlich aber noch inmitten vollster Schaffensfreude, zu einem Zeitpunkte, da er unter den glänzendsten äusseren Bedingungen in der Heimat, im „Lande der unbegrenzten Möglichkeiten", als Direktor des zahnärztlichen Institutes der Universität Ann Arbor seine erfolgreiche wissenschaftliche Tätigkeit fortsetzen, seinen grosszügigen Ideen auf dem Gebiete der Organisation zum Durchbruch zu verhelfen

Digitized by Google

hoffen durfte, hat das unerbittliche Schicksal den grossen Fachgelehrten hinweggerafft.

Das Haupt schüttelnd ob der Unfassbarkeit des tragischen Ereignisses mit seinen noch unabsehbaren Folgen, richten Tausende tieferschüttert den geistigen Blick hinüber nach einem kaum erst ergrünenden Grabeshügel. Vor ihnen aber, ganz nah am Rande der Stätte des ewigen Friedens, steht die edle Gestalt einer schmerzgebeugten Frau, der Witwe Geheimrat Dr. Millers, ihr zur Seite Dr. med. John Miller, ihr Sohn, und die in Amerika verheiratete Tochter.

Was der Edle seinen Lieben, das Ideal eines Mannes, gewesen, wir können es nur ahnen, ermessen können wir es nicht. An Worten des Trostes für sie gebricht es uns.

Und doch gibt es einen Trost für die erhabene Frau, die am schwersten Getroffene. Einem Briefe ihres Bruders, Dr. Charles H. Abbotts, entnehme ich die erbauliche Stelle: „Meine Schwester trägt ihr Leid mit wunderbarer Charakterstärke und im festen Glauben, dass er jetzt glücklicher ist als auf Erden und dass sie ihn wiedersehen wird."

Uns bleibt ein versöhnlicher Gedanke, dass Millers Schöpfungen unsterbliche sind! Lassen Sie uns das von ihm übernommene Erbe heilig halten und dafür sorgen, dass reichlich Früchte trage, was er gesäet.

Varia.

WIEN. K. k. zahnärztliches Universitäts-Institut (Prof. Scheff). Nachricht. Der seit einigen Jahren daselbst als Demonstrator wirkende Dr. Bruno Klein wurde zum zweiten Instituts-Assistenten ernannt. —.—

— Zahnärztliche Abteilung der allgemeinen Poliklinik (Doz. Dr. G. v. Wunschheim). Nachricht. Dozent Dr. Rudolf Weiser hat die Semestralvorlesungen über Zahnersatzkunde ständig

Digitized by Google

übernommen. Die rege Beteiligung, deren sich seine Vorlesungen schon jetzt erfreuen, lassen hoffen, dass diese Neuerung zu einem weiteren Aufblühen der zahnärztlichen Abteilung führen wird.

Infolge der stetig zunehmenden Frequenz der Abteilung und Vergrösserung derselben wurde auch die Stelle eines zweiten Assistenten geschaffen und dieselbe an Dr. Nikolaus Schwarz verliehen. —.—

GRAZ. Professur. Ueber Vorschlag des medizinischen Professoren-Kollegiums wurde Dr. Franz Trauner, Zahnarzt in Wien, vom Kaiser zum ausserordentlichen Professor der Zahnheilkunde ernannt und übernimmt an Stelle des verstorbenen Professors Bleichsteiner die Leitung des zahnärztlichen Universitäts-Institutes in Graz.

Prof. Trauner ist im Jahre 1867 in Linz a. d. D. geboren, wo er das Gymnasium absolvierte, studierte in Graz Medizin und wurde ebenda 1892 zum M. U. Doktor promoviert. Von 1893 bis 1896 betätigte er sich an der unter Leitung des Primarius Dr. Brenner stehenden chirurgischen Abteilung des Allgemeinen Krankenhauses in Linz und war dann als Bahnarzt, praktischer Arzt und Hausarzt des Isabellen-Kinderspitals in Linz und nach erfolgreicher Ablegung der Physikatsprüfung, als Armenarzt und Obduzent für sanitätspolizeiliche Obduktionen tätig.

Im Jahre 1898 wendete er sich ausschliesslich der Zahnheilkunde zu, wobei ihm seine gründliche chirurgische Vorbildung während der Studien in Breslau bei Prof. Partsch und Prof. Sachs besonders zustatten kam. Von 1900 bis 1904 war er als Assistent bei seinem Schwiegervater Dr. Johann Pichler in Wien tätig.

Seit November 1906 steht Prof. Trauner als Präsident des Zentral-Verbandes an der Spitze der österreichischen Zahnärzteschaft und widmet einen grossen Teil seiner Zeit und Kraft der Lösung von wichtigen Standesfragen, sowie der Redaktion der „Oesterreichischen Zeitschrift für Stomatologie“.

Digitized by Google

Eine erhebliche Anzahl grösserer und kleinerer Publikationen dokumentiert seine Betätigung auf wissenschaftlichem Gebiete.[1]

In Prof. Trauner gewinnt die Grazer Universität eine spezialärztlich und chirurgisch ausgezeichnete, noch unverbrauchte Kraft, von der für den Unterricht und die wissenschaftliche Forschung auf dem Gebiete der Zahnheilkunde erspriessliche Leistungen zu erwarten sind. —*u*—

BERLIN. Auszeichnung. Prof. Dr. Ludwig Brandt ist der Rote Adler-Orden verliehen worden.

JENA. Dozentur. Dr. med. Hesse hat sich als Privatdozent für Zahnheilkunde habilitiert.

ROSTOCK. Dozentur. Zahnarzt Dr. med. Reinmöller ist zum Lektor für Zahnheilkunde ernannt worden.

HEIDELBERG. Dozentur. Dr. Hermann Euler hat sich als Privatdozent für Zahnheilkunde habilitiert.

DRESDEN. Uebersiedlung. Hofrat N. S. Jenkins, der seine Praxis schon vor längerer Zeit an seinen Mitarbeiter Hofrat McBride übergeben hat, ist nach Paris übersiedelt.

LEIPZIG. Auszeichnung. Dem Assistenten am zahnärztlichen Institute Dr. Paul Schwarze ist der Verdienst-Orden II. Klasse verliehen worden.

---

[1] Beitrag zur Vervollkommnung unserer Zahnregulierungsmethoden. Oesterr.-ungar. Vierteljahrsschrift für Zahnheilkunde, Jänner 1901.

Wurzelfüllung von Zähnen, deren Wurzelwachstum nicht abgeschlossen ist. Oesterr.-ungar. Vierteljahrsschrift für Zahnheilkunde, April 1902.

Elektrische, schmerzhafte Phänomene beim Füllen der Zähne mit kohäsivem Golde und deren Vermeidung. Wiener zahnärztliche Monatsschrift, 1903.

Ueber Dermoide des Ovariums mit besonderer Berücksichtigung der Zähne in denselben. Deutsche Monatsschrift für Zahnheilkunde, November 1903.

Resorption an Zähnen von Ovarialdermoiden. Oesterr.-ungar. Vierteljahrsschrift für Zahnheilkunde, Oktober 1904.

Verhinderung der Bildung von Zahnstein an den Zähnen. Oesterreichische Zeitschrift für Stomatologie, 1904, 4. Heft.

Wurzelspitzenresektion an unteren Mahlzähnen. Oesterr.-ungar. Vierteljahrsschrift für Zahnheilkunde, Jänner 1906.

Die Elektrizität in der Zahnheilkunde. Oesterreichische Zeitschrift für Stomatologie, 1907, 1. Heft.

Digitized by Google

Patente und Gebrauchsmuster-Eintragungen.

(Mitgeteilt von **Ing. V. Monath,** Patentanwalt, Wien, I. Jasomirgottstrasse 4.)

Vorrichtung zum Ziehen von Zähnen. Dr. Ottokar Cholinsky, Prag.

Behälter zur Abnahme der septischen Watte von der Pinzette mit einer Anzahl nacheinander zugänglicher Abstreichöffnungen. Theodor Bernhard Freih. v. Beust, Dresden.

Aseptische Drehbürste zum Reinigen der zahnärztlichen Bohrer, welche vermittels ihres Verschlusszapfens in einer auf der Bohrmaschinenwelle sitzenden Hülse eine gepolsterte Lagerung erhält. Dr. J. Kieffer, Strassburg.

Schaftstück für zahnärztliche Instrumente u. dgl. mit ballig verlaufender Versenkung der Einsatzstelle. J. Beutelrock & Sohn, München.

Nervkanalbohrer mit gebauchter teilweise schneidiger Spitze. J. Beutelrock & Sohn, München.

Auswechselbare Greifbackenbefestigung an den Handschenkeln von Zangen zum Ziehen von Zähnen. Karl Kocher, Remscheid.

Vorrichtung zur Herstellung nahtloser Zahnkappen aus einem von einem Gehäuse getragenen Stempelpaar. Otto Schwahn, Rixdorf.

Presse zur Herstellung nahtloser Zahnkappen mit zentrisch einspannbaren, auswechselbaren Stempeln. Otto Schwahn, Rixdorf.

Vorderzähne aus Porzellan ohne Crampons. Otto Nicolai, Boppard.

Ein Vorderzahn aus Porzellan ohne Crampons, welcher mittels eines Blechstreifens mit der Gebissplatte verankert ist. Otto Nicolai, Boppard.

Digitized by Google

Empfangene Bücher und Broschüren.

(Mit Vorbehalt weiterer Besprechung.)

Deutsche Zahnheilkunde in Vorträgen. Von Prof. Dr. med. Julius Witzel. Heft 1: **Ueber die pathologischen Erscheinungen beim Durchbruch der unteren Weisheitszähne.** Verlag von Georg Thieme, Leipzig 1907.

Treatment of Malocclusion of the Teeth. By Edward H. Angle, M. D., D. D. S. 7th Edition, Philadelphia 1907. S. S. White Dental Mfg. Co.

Ueber die artifizielle Deformierung des Unterkiefers. Von Dr. Berthold Spitzer und Dr. Robert Werndorff. Sonderabdruck aus der „Zeitschrift für orthopädische Chirurgie", XIX. Bd.

Zahn- und Mundpflege. Von Dr. med. C. Röse, Leiter der Zentralstelle für Zahnhygiene in Dresden. Herausgegeben vom Deutschen Zentralkomitee zur Bekämpfung der Tuberkulose. Berlin 1907.

Der Zahnarzt. Ein Vademekum. Aus den hinterlassenen Papieren eines alten Praktikers zusammengestellt und ergänzt. Verlag von Hermann Meusser, Berlin 1907.

Beleuchtung der Frage des Aerztetums der Zahnärzte, rekte Stomatologen. Referat, vorgelegt der Association Stomatologique Internationale von Prof. Dr. Josef v. Arkövy. Sonderabdruck a. d. „Stomatologiai Közlöny", Nr. 5, 1907.

Bericht über die 46. Jahresversammlung des Zentralvereines deutscher Zahnärzte vom 9. bis 12. Mai 1907 in Hamburg. Von F. J. Robert Hoever, Zahnarzt in Stolberg. Sonderabdruck aus der „Oesterr. Zeitschrift für Stomatologie", 5, 6, 1907.

Weitere Mitteilungen über J. P. Buckleys Trikresol-Formalinbehandlung der Gangraena pulpae. Von Dr. Arthur Scheuer in Teplitz. Sonderabdruck aus der „Oesterr. Zeitschrift für Stomatologie", 6, 1907.

Digitized by Google

Die Benützung schwerfliessender Porzellanmassen, speziell für Jacket-Crowns (Dr. Capon, Dr. Land) als auch für frei modellierte Porzellanvollkronen, Porzellanbrücken und Continuous-gum-Arbeit. Von Hofzahnarzt Eugen Wünsche, D. D. S., Berlin. Sonderabdruck aus der „Berliner zahnärztlichen Halbmonatsschrift", 1907, Nr. 14.

Erwiderung auf die Antwort des Herrn Dr. E. Herbst auf meine „Kritischen Bemerkungen". Von Hofrat W. Pfaff, Dresden. Sonderabdruck aus der „Deutschen zahnärztlichen Wochenschrift", X. Jahrg., Nr. 19 und 20.

Kontra Körbitz, Berlin. Von Hofrat W. Pfaff, Dresden. Sonderabdruck aus der „Deutschen Monatsschrift für Zahnheilkunde", XXV. Jahrg., August 1907.

Kritische Bemerkungen zu den Arbeiten E. Herbsts auf dem Gebiete der Orthodontie. Von Hofrat W. Pfaff, Dresden. Sonderabdruck aus der „Deutschen zahnärztlichen Wochenschrift", X. Jahrg., Nr. 10.

Ueber Trikresol-Formalinbehandlung. Von Zahnarzt Müller-Stade, Berlin. Sonderabdruck aus „Odontologische Blätter", XII. Jahrg., Nr. 9—10.

Frommes Oesterreichischer Medizinal-Kalender und Rezepttaschenbuch für 1908. Wien. Verlag von Karl Fromme.

NB. Bei Zusendung von Rezensionsexemplaren, Tauschexemplaren von Zeitungen etc. wolle man sich nur meiner Adresse bedienen.

Julius Weiss
Wien, I. Petersplatz Nr. 7.

Digitized by Google

Empfangene Zeitschriften.

Amerika:

Dental Era.
Dental Cosmos.
Dental Digest.
Dominion Dental Journal.
Dentists Magazine.
Western Dental Journal.
Dental Review.
Dental Summary.
Pacific Dent. Gazette.
Items of Interest.
Dental Brief.
Dental Hints.
Dent. Office and Laborat.

Australien:

Australian Journal of Dentistry.

Belgien:

Bulletin de la Société Belge de Stomatologie.

Dänemark, Schweden und Norwegen:

Odontologisk Tidskrift.
Nordisk. Tandläk. Tidskrift.
Tandlägebladet.

Deutschland:

Berliner zahnärztl. Halbmonatsschr.
Deutsche zahnärztl. Wochenschrift.
Deutsche zahnärztliche Zeitung.
Deutsche Monatsschr. f. Zahnheilk.
Korrespondenzblatt für Zahnärzte.
Odontologische Blätter.
Zahnärztliche Rundschau.
Archiv für Zahnheilkunde.
Zeitschrift für zahnärztl. Orthopädie.
Zahntechnische Wochenschrift.
Zahntechnische Reform.
Die Gesundheitswarte der Schule.

England:

British Journ. of Dental Science.
Journ. of the Brit. Dent. Assoc.
Dental Record.
Quarterly Circular.
Elliots Quarterly.

Frankreich:

L'Odontologie.
Le Progrès dentaire.
La Revue de Stomatologie.
Le Laboratoire.
Revue odontologique.
Le Monde dentaire.
Le mois médico-chirurgial.
Revue internat. de Prothèse dentaire.
Revue de Chirurgie dentaire.
Revue général de l'Art dentaire.

Holland:

Tijdschrift voor Tandheelkunde.

Italien:

Giornale di Correspond. pei Dentisti.
La Stomatologia.
La Rassegna dentistica.

Japan:

Shikwa-gakuho.

Oesterreich-Ungarn:

Wiener klinische Wochenschrift.
Wiener medizinische Blätter.
Österr. ärztliche Vereins-Zeitung.
Österr. Zeitschrift für Stomatologie.
Zeitschrift für Zahntechnik.
Ash's Wiener Vierteljahrs-Fachblatt.
Stomatologiai Közlöny.
A Magyar Fogtechnikus.
Zubní lékařstvi.
Rocznik lekarski.
Zentralblatt für das Gesamtgebiet der Medizin und ihrer Hilfswissenschaften.

Russland:

Zubowratschebni wjestnik.
Kroniki dentistični.
Odontologitscheskoje Obosrenije.

Schweiz:

Schweizerische Vierteljahrsschrift für Zahnheilkunde.

Spanien:

La Odontologia.

Wir bestätigen den Empfang von Tauschexemplaren der genannten Zeitschriften und bitten um deren fernere Zusendung unter der Adresse:

JULIUS WEISS, Wien, I. Petersplatz 7.

Digitized by Google

Bewerber um Assistenten- und Technikerstellen werden ersucht, ihren Offerten stets Zeugnisabschriften und Photographie beizulegen. Die Stellensuchenden werden dringend ersucht, uns sofort zu verständigen, wenn sie — gleichgiltig, ob durch oder ohne unsere Vermittlung — Stellung gefunden haben.

Weiss & Schwarz.

Folgende Stellen sind zu besetzen:

Nr. 704. **Erstklassige, selbständige Kraft in jeder Art von Kautschuk- und Goldarbeit, Regulierungsarbeiten, Brennen von Emailfüllungen erfahren, für Budapest. Für die einfacheren Arbeiten ist ein zweiter Techniker im Atelier angestellt.**

„ 705. **Erstklassige, selbständige Kraft in Kautschuk, Gold, Email etc. vollkommen versiert, für Lemberg.**

„ 706. **Erstklassige, selbständige Kraft in Kautschuk, Gold, Email etc. vollkommen versiert, für Brünn.**

„ 707. Erstklassige, in Kautschuk- u. Goldarbeiten vollkommen versierte Kraft für eine grosse südösterreichische Stadt.

„ 708. Tüchtiger Gold- und Kautschuktechniker für oberungarische Stadt.

„ 709. Tüchtiger Gold- und Kautschuktechniker für westungarische Stadt.

„ 710. Tüchtiger Arbeiter für eine Stadt in Südtirol.

„ 711. Tüchtiger Techniker für eine Stadt in Schlesien.

„ 712. Tüchtiger Techniker für eine Stadt in Südböhmen.

Plecavol.

Der ganzen Auflage des vorliegenden Heftes liegt ein Prospekt der Firma J. D. Riedel, Aktiengesellschaft in Berlin, über das neue Wurzelfüllungs- und Pulpaüberkappungsmittel **„Plecavol“** bei.

Digitized by Google

Zahnärztlicher Unterricht

an den

Universitäten in Oesterreich u. Ungarn.

a) Oesterreich.

Wien. K. k. zahnärztl. Universitäts-Institut, IX. Türkenstrasse 9.

Vorstand: Reg.-Rat Prof. Dr. Julius Scheff.
Assistenten: I. Dr. Berth. Spitzer, II. Dr. Bruno Klein.
Demonstratoren: I. Cand. med. Leop. Sofer, II. Cand. med. Paul Goldberger.

I. **Semestralvorlesungen über operative und konservierende Zahnheilkunde** fünfmal wöchentlich von 4 bis 6 Uhr abends. Dieselben umfassen die gesamte Theorie in Verbindung mit Uebungen am Phantom und dauern als solche bis zu den Weihnachtsferien. Nach letzteren beginnen die praktischen Uebungen an Patienten bis zum Semesterschluss.

II. **Semestralvorlesungen für Mediziner** zweimal wöchentlich.

III. **Semestralvorlesungen über Zahnersatzkunde;** Herstellung von Ersatzstücken an Patienten, fünfmal wöchentlich von 8 bis 10 Uhr vormittags. Von 10 bis 12 Uhr praktische Uebungen in den Arbeitsräumen für Zahnersatzkunde.

IV. Doz. Dr. Rudolf Loos liest ein zweistündiges Kolleg „über ausgewählte Kapitel der Zahnheilkunde". Samstag von 7 bis 10 Uhr früh.

V. **Ferialkurs:**

Instituts-Assistent Dr. B. Spitzer hält einen theoretischen und praktischen Ferialkurs über operative und konservierende Zahnheilkunde und Zahnersatzkunde mit Uebungen am Patienten ab.

Beginn: Ende November.
Dauer: 6 bis 7 Wochen.
Zeit: **Täglich** von 8 bis 11 Uhr vormittags: Zahnersatzkunde.
„ „ 4 „ 7 „ nachmittags: Zahnheilkunde.
Honorar: Zahnheilkunde 100 *K*, Zahnersatzkunde 100 *K*.
Anfragen: IX. Türkenstrasse 9, Universitäts-Institut.

Wien. Zahnärztl. Abteilung d. allg. Poliklinik, IX. Höfergasse 1.

Vorstand: Doz. Dr. v. Wunschheim.
Assistenten: Dr. O. v. An der Lan und Dr. Nik. Schwarz.

I. **Semestralvorlesungen über Zahnheilkunde** für Mediziner, zweistündig, Dienstag, Donnerstag von 6 bis 7 Uhr abends. *K* 4·20.

II. **Praktische Uebungen in konservierender Zahnheilkunde** an Patienten für Vorgeschrittene, zehnstündig, fünfmal wöchentlich von 5 bis 7 Uhr abends, 50 *K*.

III. Doz. Dr. Rudolf Weiser. **Semestralvorlesung über Zahnersatzkunde,** Dienstag, Donnerstag, Samstag von 7 bis 8 Uhr früh in Verbindung mit praktischen Uebungen am Patienten, fünfmal wöchentlich von 8 bis 10 Uhr vormittags. Beginn 1. November. Honorar 100 *K*. (Anmeldungen und Anfragen — nur schriftlich — sind zu richten an Dr. R. Weiser, IX. Frankgasse 2).

IV. **Ferialkurse:**

Die Abteilungs-Assistenten Dr. O. v. An der Lan und Dr. Nik. Schwarz halten in den Weihnachtsferien, zu Ostern und im September praktische Kurse über konservierende Zahnheilkunde und Zahnersatzkunde mit Uebungen am Patienten ab.

Digitized by Google

Graz. K. k. zahnärztl. Universitäts-Institut.

Vorstand: Prof. Dr. Franz Trauner.
Assistent: Dr. Ed. Urbantschitsch.

Sechswöchentlicher obligater Kurs über Zahnheilkunde: Montag von 5 bis 6 Uhr abends, Mittwoch und Freitag von 5 bis 7 Uhr abends als 3stündiges Kollegium.

Praktische Uebungen an Patienten für Vorgeschrittene: Dienstag, Donnerstag und Samstag von 5 bis 7 Uhr abends als 10stündiges Kollegium.

Zahnersatzkunde: Dienstag. Donnerstag und Samstag von 8 bis 10 Uhr, verbunden mit Arbeiten im Laboratorium für Ersatzkunde von 10 bis 12 Uhr als 20stündiges Kollegium.

Der Assistent Dr. Urbantschitsch liest Ferialkurse.

Innsbruck. K. k. zahnärztl. Universitäts-Institut, Annichstr. 24.

Vorstand: Prof. Dr. B. Mayrhofer.
Assistenten: Dr. O. Jeschke und Dr. Leonhard.

I. **Zahnärztlicher Kurs** für Mediziner mit Demonstrationen und praktischen Uebungen im Extrahieren, sechswöchentlich, fünfstündig; Stunde wird später bekannt gegeben.

II. **Zahnärztliche Pathologie, Therapie und Klinik, einschliesslich Zahnersatzkunde,** fünfstündig; Montag bis Freitag von 5 bis 6 Uhr abends.

III. **Praktische Uebungen am Patienten, einschliesslich Zahnersatzkunde,** für Anfänger und Vorgeschrittene. Montag bis Freitag von 2 bis 5 Uhr abends.

IV. **Zahnchirurgische Operationslehre (theoretisch-praktisch) und chirurgische Prothetik,** zweistündig; Samstag von 10 bis 12 Uhr vormittags.

Prag. K. k. deutsche Universitäts-Poliklinik.

Vorstand: Prof. Dr. H. Bönnecken.
Assistent: Dr. A. Kerber.

Theoretische und praktische Zahnheilkunde mit Demonstrationen und Uebungen an Zahnkranken, Montag, Mittwoch und Freitag von 6 bis 7 Uhr abends.

Zahnärztliche Operationen mit besonderer Berücksichtigung der Erhaltung erkrankter Zähne durch die Füllung, täglich von 5 bis 6 Uhr abends.

Prag. K. k. böhmisches Universitäts-Ambulatorium.

Vorstand: Prof. Dr. E. Nessel.
Assistent: Dr. Tereba. Zwei Demonstratoren.

Zahnheilkunde. Theoretische Vorträge mit Uebungen am Phantom, **Demonstrationen** im Plombieren der Zähne für Anfänger.

Klinik der Zahnkrankheiten mit Uebungen im Extrahieren und Plombieren der Zähne für Vorgeschrittene.

Privatkurse für ausserordentliche Hörer und MU.-Doktoren nach vorheriger Anmeldung und Verabredung mit dem Vorstand des Institutes.

Ferialkurse (Weihnachten, Ostern, Ferien) liest Dr. Tereba.

Das Ambulatorium wird vom Oktober 1906 an im eigenen Gebäude, Prag, II. Viničná ulice (das Gebäude des früheren böhmischen Kinderspitals) untergebracht werden. — Tägliche Ordination, mit Ausnahme der Sonn- und Feiertage, von 4 bis 6 Uhr abends.

Digitized by Google

Krakau. K. k. zahnärztl. Universitäts-Ambulatorium.

Vorstand: Prof. Dr. W. Lepkowski.
Assistent: Dr. Ruczka.

Sechswöchentlicher Kurs, von 8 bis 9 Uhr früh, fünfmal wöchentlich. Uebungen im Plombieren und Extraktion der Zähne, 3 Stunden wöchentlich von 9 bis 10 Uhr früh.

Zahnersatzkunde, 3 Stunden wöchentlich von 8 bis 9 Uhr früh (Privat).

Lemberg. K. k. Universität.

Doz. Dr. Theodor Bohosiewicz.

Kurse: Die Krankheiten der Zähne und ihre operative Behandlung, 2 Stunden wöchentlich.

Praktische Uebungen in der Zahntechnik, 2 Stunden wöchentlich (Privat).

Doz. Dr. A. Gonka.

---

b) Ungarn.

Budapest. Stomatolog. Klinik d. kgl. Universität, VIII. Üllöerstr. 26.

Vorstand: Prof. Dr. J. v. Arkövy.
Assistenten: Dr. H. Salamon und Dr. J. Sturm.
Demonstrator: Dr. G. Massanek.

I. **Semestralvorlesungen,** zweimal wöchentlich von 5 bis 1/2 7 Uhr abends, über spezielle Pathologie und Therapie der Zahnkrankheiten und einmal wöchentlich Operationslehre.

II. **Zahnersatzkunde** unter Leitung des Doz. Dr. L. Hattyasy, dreimal wöchentlich.

III. **Zahnärztliche Operationslehre,** einmal wöchentlich von 5 bis 7 Uhr abends, Samstag, Doz. Dr. J. Szabó.

Die Klinik ist von 8 bis 12 Uhr geöffnet. Vormittags arbeiten die Vorgeschrittenen, abends die Anfänger.

Privatkurse werden von den Assistenten abgehalten.

IV. Dozent Dr. A. Rothmann, Leiter der zahnärztlichen Ordination an der Allgemeinen Poliklinik.

V. Dozent Dr. J. Antal, Leiter der zahnärztlichen Ordination im Spital der PP. Barmherzigen Brüder.

Klausenburg. Königl. Universität.

Kurse: Doz. Dr. K. Hoencz: Mund- und Zahnkrankheiten verbunden mit Extraktions- und Füllungs-Exerzitien.

Doz. Dr. G. Rudas: Histologie und Pathologie der Zähne.

Digitized by Google

Berliner zahnärztl. Poliklinik

Belle Allliancestr. 88. Berlin SW Belle Alliancestr. 88.

Institut für Fortbildungskurse in der operativen Zahnheilkunde und in der zahnärztlichen Technik.

Spezial-Kurse in Kronen- und Brückenarbeiten und Behandlung unregelmässiger Gebisse. - - - -

Die Kurse sind nicht für Anfänger, setzen vielmehr die elementare Kenntnis des Gebietes voraus. Kursisten ohne spezialistische Vorbildung müssten beim Assistenten der Abteilung ein Privatissimum nachsuchen.

Das Institut ist fast das ganze Jahr geöffnet.

Vorherige Anmeldung liegt im Interesse der Kursisten.

Prospekte und alle Auskünfte bereitwilligst.

Alfred Körbitz.

Laboratorium für Zahnprothese

G. m. b. H.

Technische Leitung: Prof. Dr. JUNG

Berlin W. 50, Tauenzienstrasse 17.

o

Technische Spezialkurse.

Anfertigung aller technischen Arbeiten in Kautschuk, Metall und Email.

Kostenfreie und unverbindliche Beratung über Regulierungsfälle, Brückenarbeiten etc. an Hand eingesandter Modelle.

Prospekte auf Anfrage.

Digitized by Google

Zahnärztliches Technikum Zürich

□ □ **Fortbildungsinstitut für Studierende und Zahnärzte** □ □
□ □ **speziell in moderner zahnärztlicher Metalltechnik.** □ □

Das **„Zahnärztliche Technikum Zürich"** ist ein Institut, an welchem Praktikanten der Zahnheilkunde sich in kurzen Ferienkursen mit der modernen zahnärztlichen Metalltechnik vertraut machen können.

Die Kurse sind eingeteilt in:

A. Praktische Kurse:
Dauer: 3 Wochen.
Datum: Vom 1. bis 20. jedes Monats.
Kurstaxe: 300 Frks. pro Teilnehmer.

B. Demonstrationskurse:
Dauer: 8 Tage.
Datum: Jeweilen die letzte Woche jedes Monats.
Kurstaxe: 125 Frks. pro Teilnehmer.

Ueber Monats-, Quartals-, Semester- und Jahreskurse siehe Institutsprospekt.

Bei den praktischen Kursen arbeitet jeder Teilnehmer selbst, während bei den Demonstrationskursen nur der Demonstrierende praktisch tätig ist und die Kursisten nur Hörer und Zuschauer sind.

Der **Eintritt** kann für beide Kursarten monatlich erfolgen. Die **Anmeldungen** erfolgen vorteilhaft recht frühzeitig, weil dieselben ihrer Reihenfolge nach berücksichtigt werden. Als **definitiv angemeldet** werden nur solche betrachtet, welche mit der Anmeldung die **Hälfte der Kurstaxe** einsenden. Die **zweite Hälfte** ist bei Beginn des Kurses zu entrichten.

Institutsprospekt bei den Herren Weiss & Schwarz in Wien, I. Petersplatz 7, erhältlich.

Weitere Auskünfte erteilt

Dr. Eug. Müller-Wädensweil
Direktor des Zahnärztlichen Technikums
Zürich, Alfred Escher-Platz 2.

Die gefertigten Fabrikanten der von **Dr. Eugen Müller-Wädensweil** in **Zürich** angegebenen

Apparate und Instrumente für moderne zahnärztliche Technik

haben deren ausschliesslichen Verkauf für Oesterreich-Ungarn den Herren

WEISS & SCHWARZ

Wien, I. Bezirk, Petersplatz Nr. 7

übertragen, von denen auf Wunsch Spezial-Preisliste zugesendet wird.

P. A. Koelliker & Co., Zürich.

— x —

Digitized by Google

Zentralblatt für das Gesamtgebiet der Medizin und ihrer Hilfswissenschaften

Medico-Technologisches Journal

bringt Berichte aus dem Gebiete der medizinischen und chirurgischen Instrumenten- und Apparatenkunde, Mikroskopie, Bakteriologie, Photographie, Radiologie, Hygiene, Krankenpflege, physikalischen Heilmethoden, Pharmazie und Pharmakotherapie.

Wirkungsvollstes Insertionsorgan.

Probenummern auf Wunsch gratis und franko.

Redaktion u. Administration: **Wien, IX/2 Mariannengasse 15.**

Wiener chemisch-mikroskopisches Laboratorium

Dr. F. Urban ✿ J. Hellmann

Laboratorium für medizinisch-klinische Diagnostik

Telephon Nr. 13.288. **Wien, IX/2 Mariannengasse I.** Telephon Nr 13.288.

Vollständige Untersuchung der menschlichen Sekrete und Exkrete, sowie Ausführung aller Untersuchungen zu diagnostisch-medizinischen Zwecken: Harn, Sputum, Magensaft, Faeces, Milch, Blut, Eiter, Punktionsflüssigkeiten, Gewebe, Serumreaktionen, Kryoskopie, Membranen des Nasen- und Rachenraumes etc.

Hermann Meusser

Berlin W. 35/106, Steglitzerstrasse 58

Einzige Spezialbuchhandlung für Zahnheilkunde

ist bestrebt, durch solide, kulante und schnelle Bedienung ihren Kundenkreis zu erweitern. Zur Erleichterung der Anschaffung werden **monatliche Teilzahlungen** in der Höhe des zehnten Teiles des Kaufpreises eingeräumt.

Bei grösseren Aufträgen Ermässigung der Monatsrate auf den zwanzigsten Teil.

Vollständiges Lager. — Allerneueste Auflagen.

Fachkatalog gratis. **Portofreie Sendung.**

Digitized by Google

Soll die Kraft, welche Sie besitzen und mit der Sie für wertvolle Arbeit haushalten sollen, an dem Tritt einer Fuss-Bohrmaschine verschwendet werden?

Wird es nicht vorteilhaft sein, diese ermüdende Arbeit an eine Kraft abzugeben, die weder eine Wirbelsäule noch Nerven hat, die verbraucht werden können? Für ein paar Heller (weniger als 25 Heller) täglich leistet die

Elektrische Columbia-Bohrmaschine

alle Ihre Bohrarbeit ohne Mühe, Lärm oder Misslingen und wird mehr zuwege bringen als Sie könnten oder wollten.

Nützen Sie sich doch nicht vor der Zeit ab!

Wenn Sie Gleichstrom oder Wechselstrom haben, oder keinen von beiden, wir wollen Ihnen erklären, wie Sie Ihre Arbeit durch eine elektrische Columbia-Bohrmaschine bei sehr geringer Ausgabe treulich besorgt bekommen können.

Schreiben Sie uns. Wir wollen Ihren Fall persönlich behandeln.

The Ritter Dental Manufacturing Co.

Rochester, N.-Y.

Digitized by Google

Grosse Preisermässigung

in

„Revelation"-Bohrern.

Es ist von jeher unser Prinzip gewesen, den Preis eines jeden Artikels sofort zu ermässigen, sobald sich die Fabrikation durch vereinfachte und vervollkommnete Methoden, durch Herstellung im grossen Massstabe und Einarbeitung des technischen Personals billiger gestaltete.

Dies ist jetzt infolge des gewaltig gestiegenen Verbrauchs mit unseren Revelation-Bohrern der Fall und wir sind daher in der angenehmen Lage, unseren werten Geschäftsfreunden eine **ganz bedeutende Preisermässigung** dieses unentbehrlichen Verbrauchsartikels anzeigen zu können. Die Revelation-Bohrer kosten von jetzt ab bis Stangenstärke nur

K 5.— per Dutzend, was einem Preis von
K 41.— per 100 entspricht.

Es bedarf keiner Versicherung, dass diese bedeutende Preisreduktion in keiner Weise irgend einen Einfluss auf die ausgezeichnete Qualität unserer Bohrer ausübt. Sie sind in der ganzen Welt bekannt als die besten, welche es gibt und es existiert kein Fabrikat, welches sich mit dem unsrigen messen kann.

Der bisherige etwas höhere Preis war vielleicht der Grund, der manchen abhielt, sich unserer Bohrer zu bedienen. Dieser Grund ist jetzt fortgefallen. Quälen Sie sich daher nicht mit schlechten Bohrern ab, die nach ein- oder zweimaligem Gebrauch stumpf sind und Ihren Patienten Qualen bereiten. Unsere Bohrer sind scharf und bleiben scharf. Verlangen Sie einen Probebohrer gratis und überzeugen Sie sich davon, dass unsere Bohrer in der Qualität die besten und — die längere Dauer in Betracht gezogen — die billigsten sind, die es gibt.

THE S. S. WHITE DENTAL MFG. CO., G. m. b. H.

Berlin SW., Lindenstrasse 37.

Digitized by Google

Ermässigte Preise

für

„Revelation"-Kavitätenbohrer.

Rosenbohrer.

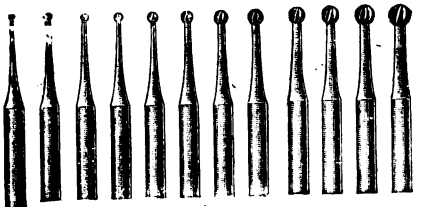

1 2 3 4 5 6 7 | 8 9 10 11

Per Dtz. . . *K* 5.— | Dtz. *K* 7.50
Einzeln pr. St. „ —.50 | Stück „ —.75

Radform.

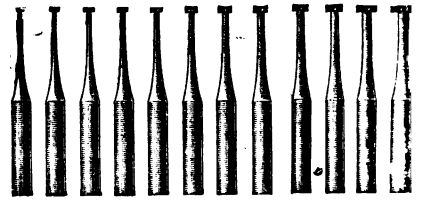

11½ 12 13 14 15 16 17 18 | 19 20 21 22

Per Dtz. . . . *K* 5.— | Dtz. *K* 7.5
Einzeln per Stück „ —.50 | Stück „ —.7

Verkehrt-kegelförmig.

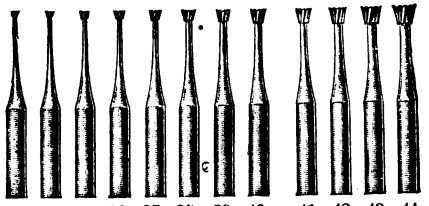

33½ 34 35 36 37 38 39 40 | 41 42 43 44

Per Dtz. . . . . *K* 5.— | Dtz. *K* 7.50
Einzeln per Stück „ —.50 | Stück „ —.75

Knospenform.

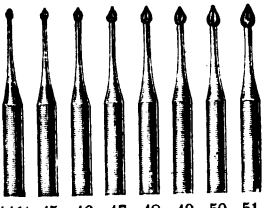

44½ 45 46 47 48 49 50 51

Per Dtz. . . . . *K* 5.—
Einzeln per Stück „ —.50

Fissurenform, stumpf.

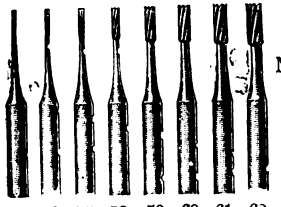

55½ 56 57 58 59 60 61 62

Nr. 55½—62 u. Nr. 66½—73

Preis per Dtz. *K* 6.25
„ „ Stück „ —.60

Fissurenform, spitz.

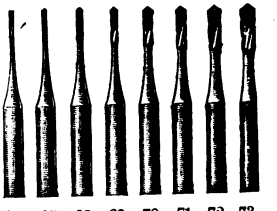

66½ 67 68 69 70 71 72 73

Die vorstehend abgebildeten Formen und angegebenen Preise gelten sowohl für di geraden Handstücke Nr. 4, 7 und 8 als auch für unser Winkelhandstück Nr. 2.

THE S. S. WHITE DENTAL MFG. CO., G. m. b. H.

Berlin SW., Lindenstrasse 37.

Digitized by Google

„Revelation"-Kavitätenbohrer

Birnenform. Fortsetzung. Ovale Form.

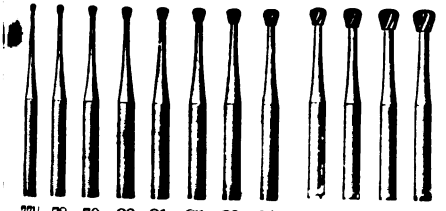

77½ 78 79 80 81 82 83 84 — Per Dtz. . . . *K* 5.—, Einzeln per Stück „ —.50

85 86 87 88 — Dtz. *K* 7.50, Stück „ —.75

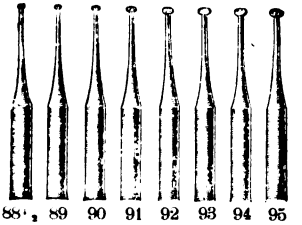

88½ 89 90 91 92 93 94 95 — Per Dtz. . . . *K* 5.—, Einzeln per Stück „ —.50

„Revelation"-Schmelzbohrer mit Querhieb.

Diese Bohrer sind bestimmt, den harten Schmelz der natürlichen Zähne zu schneiden, wohingegen die auf der vorhergehenden Seite abgebildeten Bohrer nur bestimmt sind, die Zahnbeinmasse selbst zu bearbeiten.

Rund — Fissurenbohrer, stumpf — Fissurenbohrer, spitz — Birnenform

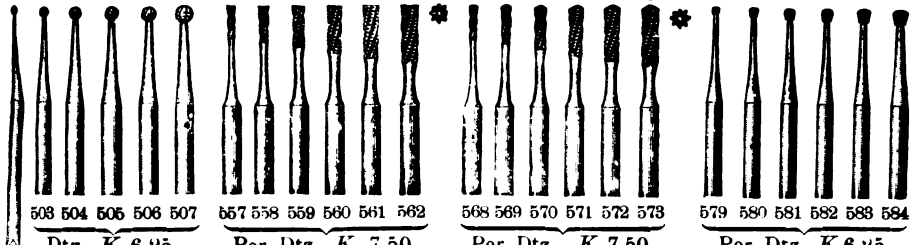

503 504 505 506 507 — Dtz. *K* 6.25, Einzeln pr. St. *K* —.60

557 558 559 560 561 562 — Per Dtz. *K* 7.50, Einzeln pr. St. *K* —.75

568 569 570 571 572 573 — Per Dtz. *K* 7.50, Einzeln pr. St. *K* —.75

579 580 581 582 583 584 — Per Dtz. *K* 6.25, Einzeln pr. St. *K* —.60



Die vorstehend abgebildeten Formen und angegebenen Preise gelten sowohl für die geraden Handstücke Nr. 4, 7 u. 8, als auch für unser Winkelhandstück Nr. 2.

Preise der „Revelation"-Bohrer für das Handstück Nr. 6.

Nr.	½	bis	inkl.	Nr.	7		
„	11½	„	„	„	18		
„	33½	„	„	„	40	Einzeln pr. St. *K* —.60	
„	44½	„	„	„	51	Per Dtz. . . . „ 6.25	
„	77½	„	„	„	84		
„	88½	„	„	„	95		
„	55½	„	„	„	62	Einzeln pr. St. *K* —.75	
„	66½	„	„	„	73	Per Dtz. . . . „ 7.50	

Nr.	8	bis	inkl.	Nr.	11		
„	19	„	„	„	22	Einzeln pr. St. *K* —.80	
„	41	„	„	„	44	Per Dtz. . . . „ 8.75	
„	85	„	„	„	88		
„	502	„	„	„	507	Einzeln pr. St. *K* —.75	
„	579	„	„	„	584	Per Dtz. . . . „ 7.50	
„	557	„	„	„	562	Einzeln pr. St. *K* —.80	
„	568	„	„	„	573	Per Dtz. . . . „ 8.75	

THE S. S. WHITE DENTAL MFG. CO., G. m. b. H.

Berlin SW., Lindenstrasse 37.

Digitized by Google

Preisermässigung für S. S. Whites Zähne

vom 2. September 1907 an.

Zähne mit oder ohne Zahnfleisch

(mit Platinstift oder Platin-Knopfcrampons).

Einzeln unter 100	bei 100	bei 500	bei 1000 Stück
per Stück *K* 1.10	*K* 98.—	*K* 96.—	*K* 94.—
		per 100 Stück	

Logan-Kronen mit einem Platinstift.

Einzeln	bei 50	bei 200 Stück
K 3.25	*K* 3.—	*K* 2.75
	per Stück	

Diatorische Zähne (ohne Platinstift).

(Preise unverändert.)

Einzeln	bei 100	bei 500	bei 1000 Stück
K —.30	*K* 20.60	*K* 17.65	*K* 16.50
		per 100 Stück	

Kombinationsgebisse

in Sätzen à 28 (obere und untere) **oder à 14** (obere)

bestehend aus **12 Platin-Knopf-** oder **Platin-Stiftcrampon-Zähnen** (6 obere und 6 untere) und aus **16 diatorischen Zähnen** (8 obere und 8 untere Bicuspidaten und Molaren).

Dieselben werden zu den entsprechenden Preisen der Platinstift- und diatorischen Zähne berechnet; **bei Quantitäten jede Sorte für sich.**

Neu! Abnehmbare Kronen. Neu!

	Einzeln	bei 100	bei 200 Stück	
Ohne Stift	*K* 1.—	*K* —.94	*K* —.88½	per Stück
Stifte hierfür	„ —.60	„ 57.70	„ 55.60	
		per 100 Stück		

☛ Per Kasse gewähren wir folgenden Skonto:

Bei Beträgen von *K* 23.50 an 5%

„ - „ „ 470.— „ 10%

Die Quantitätspreise haben auch dann Giltigkeit, wenn ein grösserer Posten Zähne *(diatorische ausgeschlossen)* **in verschiedenen Sorten** genommen wird.

Berlin, 2. September 1907.

Lindenstrasse 37.

S. S. White Dental Mfg. Co. G. m. b. H.

Digitized by Google

Wir übernehmen jede Garantie, dass Aschers künstlicher Zahnschmelz frei von allen schädlichen Beimengungen ist.

Aschers verbesserter künstlicher Zahnschmelz.

(Improved Artificial Enamel.)

Patentiert in den meisten Kulturstaaten.

Aschers künstlicher Zahnschmelz

in seiner verbesserten Form ist das vollendetste aller plastischen Füllmittel;
das zahnähnlichste aller Füllmaterialien.

Aschers künstlicher Zahnschmelz

verarbeitet sich spielend leicht:
besitzt eine ausserordentliche Klebfähigkeit, so dass es sich innig mit den Zahnwandungen und Rändern verbindet;
erhärtet hinreichend langsam;
ist das bruchfesteste aller Füllmittel;
besitzt unvergleichliche Transparenz;
hat eine dichte, gleichmässige, durch keine Risse und Sprünge zerstörte Struktur;
kontrahiert sich nicht, ist nicht spröde und im Munde absolut unlöslich;
steht ästhetisch und in der Gesamtheit seiner Eigenschaften an der Spitze aller Füllmaterialien; es ist in allen Fällen, also auch bei grossen Konturen und Kauflächen mit sicherem Erfolg verwendbar.

Preise:

Halbe Portion . . .	K 7.20	Doppelportion	K 26.40
Ganze „ . . .	„ 13.20	„ Pulver allein	„ 21.60
Pulver allein . .	„ 10.80	„ Säure „	„ 5.40
Säure „ . . .	„ 3.—		

Sortimente:

A,	enthaltend	4	Farben	in halben Portionen	K 27.60
B,	„	6	„	„ ganzen „	„ 75.60
C,	„	6	„	„ Doppelportionen	„ 151.60
D,	„	10	„	„ halben Portionen	„ 68.40
E,	„	10	„	„ ganzen „	„ 126.—

Zu beziehen durch die meisten grossen Dental-Depots; wo nicht erhältlich, auch direkt gegen Nachnahme durch die Unterzeichnete.

General Dental Manufacturing Company m. b. H.
Berlin W. 8.

Wir übernehmen jede Garantie, dass Aschers künstlicher Zahnschmelz frei von allen schädlichen Beimengungen ist.

Digitized by Google

Verbesserte Transparentfüllung HARVARDID

(Patentiert in den meisten Kulturstaaten D. R. P.)

Übertrifft in Transparenz und schmelzartigem Aussehen alle transparenten Füllmassen.

Spielend leichte Verarbeitung.

Ueberraschende Härte.

Unlöslichkeit.

Natürlicher Glanz, kein Nachpolieren nötig.

10 Farben:

Weisslich 1.	Hellperlgrau 5.
Weissblau 1a.	Perlgrau 6.
Weissgelb 2.	Grau 7.
Hellgelb 3.	Braun 8.
Gelb 4.	Rosa für Zahnfleisch-Imitation 9.

Kleine Portion K 5.10.
Grosse Portion K 12.–.
Sortiment vierfärbig K 14.40.

Freiwillige Urteile aus verschiedenen Weltteilen:

Herr **Prof. Dr. med. Brandt:**

Ich bin mit Ihrem **Harvardid sehr zufrieden** und kann daher dieses Präparat allen Kollegen **angelegentlichst empfehlen.**

Berlin.

Herr **Zahnarzt Döring:**

Seit längerer Zeit gebrauche ich Ihren **Harvardid-Zahnschmelz** und teile Ihnen hierdurch mit, dass ich dadurch **nur gute Resultate** erzielt habe, **auch meinen Patientenkreis vergrösserte.** Ihr **Harvardid-Zahnschmelz macht das Brennen von Porzellanplomben überflüssig. Habe deshalb das Brennen von Porzellanplomben vollständig aufgegeben und verarbeite nur noch Ihr Harvardid-Zahnschmelz.**

Lodz (Russ.-Polen).

Herr **Zahnarzt Weissensee,** Leibzahnarzt der Frau Prinzess. Reuss:

Betreffs meiner Versuche kann ich Ihnen mitteilen, dass **Harvardid von allen transluzenten Zementen der transluzenteste ist. Die Verarbeitung ist gut.**

Züllichau.

Herr **Zahnarzt Meinke:**

Tatsache ist, dass das **Harvardid** genau wie Ihr **Harvard-Zement einfach grossartig** ist. Diesen Moment erst hat mir mein Assistent zwei Harvard-Zement-Füllungen herausbohren müssen und dafür Harvardid-Füllungen eingelegt.

Charlottenburg.

Herr **Dr. H. Spaulding:**

Ich habe häufig Gelegenheit gehabt, Ihr **Harvardid** zu verarbeiten und muss ich sagen, dass es mir **mehr und mehr gefällt. Es sieht sicher besser aus in dem Munde als sogar eine Porzellan-Einlage.** **Paris.**

Herr **Dr. Miguel A. Prado:**

Ich habe die Anzeige von Ihrem **Harvardid** gelesen und wäre es mir angenehm, es in meiner Praxis zu gebrauchen, da ich von anderen Seiten **sehr Gutes** darüber gehört habe.

Caracas (Venezuela).

Herr **Dr. Albadeira Bastos:**

Die Erfahrung, welche ich mit Ihrem **Harvardid** gemacht habe, war **ausgezeichnet.**

Rio de Janeiro (Brasilien).

Herr **L. Mueck, Ehrenvorsitzender des Vereines der Zahnkünstler im Deutschen Reiche,** schreibt uns:

Vor etwa einem Jahre habe ich zum erstenmal Ihre **Harvardid-Plombe** verwendet und, wie natürlich, diesem Fabrikat ein grosses Misstrauen entgegengebracht, denn zementartige Füllungen, welche **wirklich zahnfarben** und **transparent** sein und dabei auch **speichelbeständig** sein sollten, hatten wir lange ersehnt aber nie besessen. Seit einem halben Jahre habe ich sowohl wie mein Schwiegersohn und Mitarbeiter Ihre **Harvardid-Plombe** recht oft angewandt und haben damit **Erfolge erzielt, die wir vorher nicht zu hoffen gewagt hätten.** Wer würde heute die Behauptung aufzustellen wagen, etwas Vorhandenes könne nicht verbessert werden? Zur Zeit aber erscheint mir Ihre **Harvardid Füllung** als vollkommen und jedem Wunsche gerecht werdend, wenn man sich nur die Mühe nimmt, die Farben jedem Fall entsprechend zu mischen. Die Farben 2 und 3 gemischt, geben mit geringem Zusatz einer anderen Farbe **oft geradezu glänzende Resultate.**

Zu beziehen durch alle grösseren Dental-Depots.

Digitized by Google

Versuchen Sie die Präparate aus

Zahnarzt Schmidts Laboratorium (Oldesloe).

Nickel-Kupfer, ein vorzügliches Amalgam, seit acht Jahren bewährt, wissenschaftlich zusammengesetzt und geprüft auf Kontraktion, Expansion und Farbe. **Nickel-Kupfer** hält sich sehr gut im Munde, bleibt hell, verfärbt den Zahn nicht, ist kantenfest und schrumpft nicht. **Portion K 4.40, grosse Portion K 14.40.**

Nickel-Platin-Goldamalgam ist ein ausgezeichnetes Goldamalgam, das sich wegen seiner hellen Farbe speziell für Frontzähne eignet. **1 Unze K 18.—.**

Pulpanalgen. Dient zum Ueberkappen des Nerven, als Wurzelfüllung, als Füllung der Pulpakammer nach Amputation, als Dentin-Anästhetikum. **Pulpanalgen** enthält keine Gifte oder Aetzstoffe, wird angerührt wie Zement, ist also jedesmal frisch bereitet zu verwenden, ein grosser Vorteil vor fertigen Pasten, die leicht durch längeres Lagern wertlos werden. **Portion K 6.—.**

Kronenlegierung, ein grossartiger Ersatz für Gold zur Herstellung von Stiftzähnen, Kronen und Brücken, ist leicht zu verarbeiten wie Zinn, hält sich ausgezeichnet im Munde und ist sehr hart und widerstandsfähig.

Künstliches Dentin, eine gute provisorische Füllung zum Fixieren von Einlagen etc. **Grosse Portion K 3.60.**

Separier- und Schleifscheiben zum Separieren der Zähne, zum Einschneiden beim Entkronen. Unentbehrlich bei Approximalfüllungen der Frontzähne. **Keine** Separierfeilen mehr. **1 Schachtel (1 Dtz.) K 2.20,** hierzu **Karborundpaste, Tube K 1.—.**

Winkelstück D. R. G. M. 256806 Oesterreich 88507 Ungarn 20081 Frankreich 22050 England 459732 Amerika pr. P. 271559 mit Bohrerbefestigung durch Stift und Hebel, keine Schrauben und Federn. **Preis für Handstück Nr. 4 und 7 K 24.—, für Slipjoint Nr. 2 K 38.40.**

Zu beziehen durch:

Weiss & Schwarz, Wien, I. Petersplatz 7.

Digitized by Google

Neuheiten der Harvard Dental Mfg. Co.

BERLIN W., Victoria-Strasse 23.

Harvard-Warmluftbläser mit nicht Wärme leitender Schutzhülle.

Kein Verbrennen der Schleimhäute des Patienten!
Kein Verbrennen der Finger des Operateurs! - - -

Desinfektor der Kavität.

In allen Teilen zerlegbar. Prospekte durch die Depots. **Leicht zu sterilisieren.**



Man halte die Platinspitze des Warmluftbläsers in eine Holzgeist- oder Methylalkoholflamme und sauge durch allmähliches Aufgeben des Druckes **die Flamme in den Gummiball hinein.** Durch langsamen Druck auf den Ball entströmt diesem nun **Formaldeh d-Warmluft,** womit die Kavitäten und Wurzelkanäle nicht nur **schnell ausgetrocknet,** sondern auch zugleich **desinfiziert werden können.** Die nicht leitende Schutzhülle verhindert das Verbrennen der Schleimhäute des Mundes und der Finger des Operateurs. Die Schutzhülle und das Blaserohr lassen sich durch Aufschrauben der Mutter abnehmen und sterilisieren. – **K 9.—.**

Unübertroffen sind die Harvard-Guttapercha-Präparate.

Für permanenten Verschluss (hell, grau, gelb, dunkelgelb), würfelförmig . . Schachtel **K 3.60**
Für provisorischen Verschluss (rosa, weiss, grau, gelb), Stangenform . . . . „ „ **1.80**
Harvard-Dentin, das Beste zum Ueberkappen der Pulpa . . . . . „ **2.40**

Gesetzl. geschützt. **Harvard-Löt-Schmelzlampe.** Gesetzl. geschützt.

Für leichtschmelzbares Porzellan. — Für Lötzwecke bei Kronen- und Brückenarbeiten.

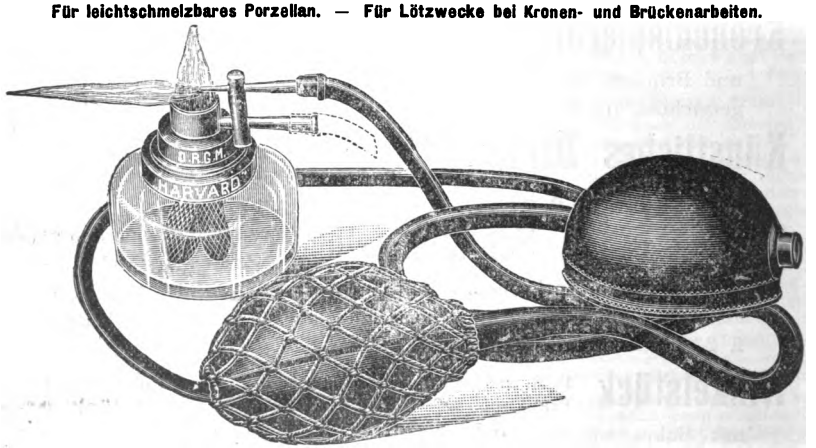

Diese kleine, handliche Lampe ermöglicht infolge ihrer praktischen Konstruktion einen doppelten Gebrauch. Durch Aufsetzen des Gebläses auf das obere Luftzufuhrrohr und leichtes Treten auf den Ball erhält man eine vorzügliche Stichflamme für kleinere Lötarbeiten, durch Auswechseln des Gebläses nach dem unteren Röhrchen eine intensive Flamme zum Schmelzen für Porzellanfüllungen.

Lampe mit Tretgebläse K 9.60. Lampe ohne Gebläse K 4.20. Gebläse für Hand- und Fussbetrieb K 5.40.

Zu beziehen durch die grösseren Dental-Depots.

— xx —

Digitized by Google

Der Umstand, dass Sie an einen Operationsstuhl gewöhnt sind, ist noch nicht der Beweis, dass er das ist, was Sie benötigen.

Er kann durch seine Unvollkommenheit Ihre Kräfte die Ihnen so nötig sind, erschöpfen.

Er mag Ihren Augen eine unangenehme Anstrengung aufbürden, durch den Mangel an geeigneten Einstellungsmöglichkeiten.

Er kann für die Patienten unbequem sein.

Durch ihn kann Ihr Operationszimmer den Eindruck bekommen, dass es rückständig ist, bei Leuten, die gewöhnt sind, überall moderne Stühle zu sehen.

Verkaufen Sie Ihren alten Stuhl und beschaffen Sie sich einen

Imperial Columbia Chair.

Er wird Ihnen gestatten, alle Ihre Kräfte zu schonen; er wird durch seine Adaptionsfähigkeit Ihre Augen unterstützen; er wird den Patienten bequem sein und wird Ihrem Operationszimmer den Eindruck geben, dass es „up to date" ist und dass Sie fortschrittlich sind.

Verlangen Sie den illustrierten Katalog, der den Stuhl im Detail beschreibt.

The Ritter Dental Manufacturing Co.

Rochester, N.-Y.

Digitized by Google

Spezialitäten
der Firma
Gebrüder Lozze vorm. Grass & Worff
chemisch-technisches Laboratorium
Berlin SW. 68, Markgrafenstrasse 16.
Alleinige Fabrikanten der Prof. Dr. O. Walkhoffschen Präparate.
Lieferanten des königlichen zahnärztlichen Instituts München.
Engros. — Export.

Prof. Dr. Walkhoffs Chlorphenol und ⚜ ⚜ ⚜ Jodoform-Chlorphenol-Pasta

sind seit Jahrzehnten durch ihre enorme Desinfektionskraft die schätzenswertesten Präparate aller zurzeit angepriesenen Mittel für die Behandlung pulpakranker Zähne.

Ausführliche Literatur gratis.

In Portionen zu *K* **1.80, 3.—** und **6.—** erhältlich.

Herr **Prof. Dr. Walkhoff** schreibt:

Infolge der vielseitigen Anwendbarkeit des Chlorphenols ist mein zahnärztlicher Medikamenten-Schatz sehr zusammengeschrumpft und ich sehne mich nicht mehr nach den vielen neu auftauchenden Mitteln, welche nur zu oft wie die Eintagsfliegen kommen und verschwinden. Die Einfachheit wie die Erfolge des Chlorphenols von Gebr. Lozze werden jeden Kollegen befriedigen und ich kann Ihnen dasselbe auf Grund meiner langjährigen Erfahrungen auf das wärmste empfehlen.

Causticum mit phenolsaurem Kali, Marke G. u. W., Portion *K* **3.60.**

Diese Nervpasta wirkt ungemein schnell und schmerzlos und hat vor allen anderen Causticis den Vorzug, dass sie Periostitis nicht verursacht. Gebrauchsanweisung liegt jeder Portion bei.

Schwarze Chlorzink-Lösung (Prof. Witzel). Portion *K* **1.20** und **1.80.**

Chlorzink-Phenol-Lösung, Portion *K* **1.20** und **1.80.**

Chlorphenol-Kreosot. Portion *K* **1.80** und **3.—.**

Chlorphenol-Thymol-Pasta mit Novocain. Portion *K* **3.—.**

Zement-Lacke: Antiseptischer Pulpa-Lack, Kopal-Aether, Kopal-Varnish, Mastix-Lösung konzentr., Sandarac Varnish konzentr., à *K* **1.20.**

Thymol-Chlorphenol, konzentr., Portion *K* **1.80** und **3.—**
„ „ **-Pasta,** „ „ **3.—.**

Digitized by Google

Universal-Winkelstück „Monarch“

Fig. 1.

Dieses patentierte Winkelstück hat eine ingeniöse Vorrichtung, die es ermöglicht, den das Bohrinstrument haltenden Winkelkopf im Kreis um seine Achse zu drehen und **in acht Stellungen** fixieren zu können. Der Ring *a* wird mit Zeigefinger und Daumen nach abwärts, d. h. gegen den Hartgummikörper gezogen und festgehalten, worauf der Winkelkopf gedreht werden kann; durch Auslassen und Zurückschnellen des Ringes stellt sich der Winkelkopf fest ein. Fig. 1 zeigt das Instrument in der Normalstellung (wie bei dem Contraangle), Fig. 2 den Kopf um 180° gedreht. Diese Stellung ist beispielsweise zu Arbeiten an den lingualen Flächen der unteren Frontzähne besonders geeignet.

Die für das Winkelstück Nr. 2 bestimmten Bohrer (Fig. 3) sind auch für das Universal-Winkelstück „Monarch“ passend.

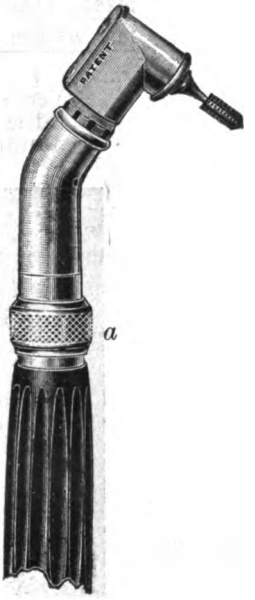

Fig. 2.

Fig. 3.

PREISE:

Für das Handstück Nr. 7	K 45.—
„ die Gleitgelenksverbindung (Slip-joint) Nr. 2 .	„ 54.—

Digitized by Google

Stern-Amalgam.

Welche Eigenschaften muss ein gutes Amalgam besitzen? . . .

1. Es soll mit Quecksilber vermengt, eine zarte plastische Masse bilden, sich leicht verarbeiten lassen und bald fest werden (erstarren).

Die Herstellung eines plastischen Amalgams erfordert die Verwendung **absolut chemisch reiner Metalle,** deren **sorgfältigste Mischung während des Schmelzens** (Legierens) und die **Einhaltung bestimmter Temperaturen** bei diesem Vorgange.

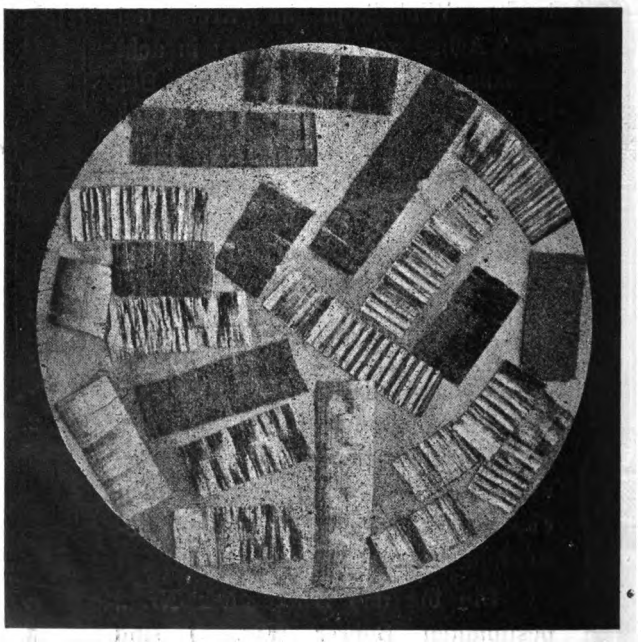

Fig. 1.

Die **feinste Verteilung** der Legierung ist **eine der wichtigsten Bedingungen,** um eine **innige Vermischung mit Quecksilber** zu erlangen. (Siehe G. V. Black's „Untersuchungen".)

Das Stern-Amalgam wird **nicht mit Feilen oder Fraisen zerkleinert,** da diese nur ein Korn liefern können, welches den höchsten Ansprüchen an Feinheit nicht genügt und die Feilung mit Eisenteilchen verunreinigen, die nicht mehr vollständig entfernt werden können.

Digitized by Google

Das Stern-Amalgam wird nach einem **neuen Verfahren** in **dünne Späne gehobelt,** wie sie die Abbildung Fig. 1 in **natürlicher Grösse** zeigt. Diese **Späne sind so zart,** dass sie von einem **Hauch weggeblasen** werden können; schon durch **Schütteln mit Quecksilber** in einer Eprouvette gehen sie eine **innige Amalgamierung** ein.

Fig. 2 zeigt ein Quantum Stern-Amalgam, welches als Feilung nur den Boden des Schüsselchens bedecken würde.



Fig. 2.

2. Es soll sein Volumen weder vermehren (Expansion) noch verringern (Kontraktion).

Einige Metalle expandieren, andere kontrahieren sich, wenn sie mit Quecksilber vermengt, zur Erhärtung gelangen. Es muss also bei Herstellung eines, sein Volumen nicht verändernden Amalgams, die **Quantität der Metalle** in ein solches Verhältnis gebracht werden, dass **Expansion und Kontraktion einander aufheben.**

3. Es soll seine Farbe nicht verändern und den Zahn nicht verfärben.

Das Stern-Amalgam ist **vollkommen frei von Kupfer** welches vielen Amalgamen beigemischt wird, weil diese Beigabe ein bequemes Härtungsmittel ist; schon der geringste Beisatz von Kupfer bedingt aber die Verfärbung (Schwärzung) der Füllung und des Zahnes.

Preis per Unze (32 Gramm) K 10.80.

Bei Abnahme von 5 Unzen 10% Rabatt.

Billig und gut. **Bereits mehrere Tausend Unzen konsumiert.**

STERN-AMALGAM
WEISS & SCHWARZ
WIEN
Schutzmarke.

Digitized by Google

H. D. Justi & Sons

Zahn-Farben-Musterkarte.

(Pat. 10. Nov. 1896.)





PREIS

per Satz von 24 Zähnen (ein Etuis mit 4 Sätzen à 6 Zähnen) **K 9.—.**

Zu beziehen durch die meisten Dental-Depots.

Digitized by Google

H. D. Justi & Son

PHILADELPHIA — CHICAGO

1301 und 1303 Arch Street. — **96 State Street.**

Der auf der Nebenseite abgebildete Zahnfarbenhalter besteht aus vier Teilen, jeder Zahn kann einzeln herausgenommen und in jeder gewünschten Stellung gebraucht werden, ein Vorteil, den keine andere Musterkarte bietet.

Die Originalität unserer Mineralzähne, so weit **Form**, **Stärke** und **natürliche Mischung der Farben** in Betracht kommen, ist durch die ganze Welt zu wohl bekannt, um weiterer Erwähnung zu bedürfen.

Die Mannigfaltigkeit unserer Farben ist endlos, von der hellsten bis zur dunkelsten in allen Schattierungen. Die vierundzwanzig in dem Halter befindlichen Farben werden, unserer Erfahrung gemäss, für die meisten Fälle genügen, doch sind wir in der Lage, weitere Farben auf Verlangen zu liefern.

H. D. Justi & Son

PHILADELPHIA — CHICAGO

1301 und 1303 Arch Street. — **96 State Street.**

Digitized by Google

Gilbert erzeugt
- - die einzige - -
temporäre Füllung

welche alle Bedingungen erfüllt, die für diesen Zweck erforderlich sind. **Gilberts „Temporary Stopping“** ist nicht eine halbpermanente Füllung, nicht eine billige mit Wachs beschwerte Guttapercha, die an den Instrumenten haften bleibt und dann nur einige Tage an ihrem Platze bleibt, sondern genau das, was der Name anzeigt. Sie hält sich durch Wochen oder Monate, je nach der Lokalisation der Kavität und das von ihr bedeckte Medikament bleibt verlustlos bewahrt, da sie wasserdicht ist.

Es ist kaum nötig, erst die guten Eigenschaften dieses Präparates zu beschreiben, da es ja seit Jahren im Gebrauch steht. Wenn Sie es aber nicht kennen sollten, wird Sie ein Versuch von der Richtigkeit unserer Behauptungen überzeugen.

Preis per Schachtel, weiss, rosa od. sortiert Doll. —.50.

Sterilisieren Sie Ihre Hände . nicht mit irgend einem unangenehm riechenden Präparat,

sondern verwenden Sie KLEANEZY

Es hat nicht nur einen angenehmen Geruch, sondern sterilisiert auch die Hände und entfernt Schmutz, Flecken, Farbe etc. aus den Poren der Haut, unter den Fingernägeln ohne Beschädigung, indem es die Hände weiss und weich macht.

Preis Doll. —.10.

Obiges ist zu beziehen von Ihrem Dental-Depot oder kann dort für Sie bestellt werden.

S. Eldred Gilbert

1627 Columbia Ave. **Philadelphia, Pa., U. S. A.**

Digitized by Google

E. Merck

chemische Fabrik, Darmstadt

empfiehlt

Stypticin (Stypticin-Watte, Stypticin-Gaze), ausgezeichnete, blutstillende Mittel. Preis per Dose K 1.35.

Paranephrin Merck, neues reizloses relativ ungiftiges Nebennierenpräparat in Verbindung mit Kokain zur Injektionsanästhesie hervorragend geeignet.

Perhydrol, Wasserstoffsuperoxyd Merck, absolut säurefrei, chemisch rein. 30 Gewichtsprozente H_2O_2 = 100 Volumprozente enthaltend. Das einzige für alle zahnärztlichen Zwecke geeignete Präparat. Preis per Dose K 6.—.

Tropacocain hydrochl., relativ ungiftiges Anästhetikum für Zahnextraktionen ganz vorzüglich geeignet.

Aether bromatus Merck ♣ Aether chloratus Merck ♣ Eugenol

♣♣♣♣♣ Kokain ♣ Chloroform ♣ Paramonochlorphenol ♣♣♣♣♣

sowie alle übrigen in der Zahnarzneikunde zur Verwendung gelangenden Chemikalien.

Literatur über Paranephrin, Perhydrol, Stypticin, Tropakokain, auf Wunsch gratis und franko.

Chemisch reines

Chlor-Aethyl Dr. Thilo

entspricht der Pharm. aust. VIII

in automatisch verschlossenen Glasgefässen wie nebenstehende Abbildung

à zirka	**30**	**Gr. Inhalt**	*K* **2.50**
„ „	**50**	„ „	„ **3.50**
„ „	**100**	„ „	„ **4.50**

Billigstes Präparat auf dem Markte!

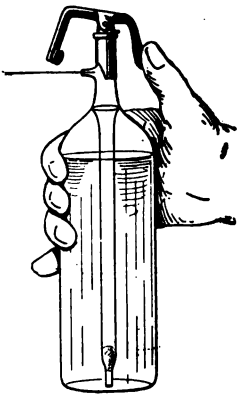

Diese automatisch verschliessbaren **Flaschen werden entleert** in gutem Zustande **zurückgenommen,** resp. gegen Neufüllung umgetauscht und sind dann

für zirka	**30**	**Gr. Inhalt nur**	*K* **1.90**
„ „	**50**	„ „	„ **2.90**
„ „	**100**	„ „	„ **3.90**

zu bezahlen!

Conephrin Dr. Thilo

(Kokain-Paranephrin Merck)

✱ das beste Injektions-Anästhetikum. ✱

Schachtel mit 20 Phiolen K 5.—.

Zu beziehen von sämtlichen Dental-Depots.

Hauptniederlage für Oesterreich-Ungarn:

CAMILLO RAUPENSTRAUCH, emer. Apotheker, Wien, II. Castellezgasse 25.

Digitized by Google

SILICIN

(von Silicium = Kiesel).

Gesetzlich geschützte Wortmarke „Silicin".

Transparente Porzellanfüllung.

Dieses Silicat-Zement ist dem Zahnschmelz an Transparenz vollkommen gleichwertig und besitzt alle Eigenschaften, welche man an eine **Dauerfüllung** stellen kann.

„Silicin" ist in den Mundsekreten vollkommen unlöslich

„Silicin" ist frei von allen schädlichen Agentien

„Silicin" ist bruch- und kantenfest

„Silicin" adhäriert am Zahnbein

„Silicin" kontrahiert sich nicht

„Silicin" expandiert sich nicht

„Silicin" hat eine unerreichte Transparenz

„Silicin" verarbeitet sich plastisch

„SILICIN" wird in zehn sorgfältig gewählten Farbennuancen hergestellt.

General-Depot:

Für Oesterreich-Ungarn und den Orient:

WEISS & SCHWARZ, Wien, I. Petersplatz 7.

Für die Schweiz:

P. A. Koelliker & Co.

ZÜRICH.

Für Frankreich:

Société française de fournitures dentaires

PARIS.

— xxx —

Digitized by Google

SILICIN

Gesetzlich geschützte Wortmarke „Silicin".

(von Silicium = Kiesel).

Transparente Porzellanfüllung.

„SILICIN" ist seit mehr als zwei Jahren im chemischen Laboratorium und im menschlichen Munde allen erforderlichen Versuchen unterworfen worden und die dabei gewonnenen Erfahrungen wurden benützt, um dieses Präparat mit allen jenen Eigenschaften auszustatten, welche es zu dem

Füllungsmaterial der Zukunft

machen.

Gebrauchs-Anweisung.

Um einen vollen Erfolg mit dem **„Silicin"**-Porzellan-Zement zu erzielen, müssen bei dessen Verarbeitung die folgenden Vorschriften genau befolgt werden:

1. Man verwende zum Anrühren des „Silicin"-Pulvers mit der beigegebenen Säure nur Knochen- oder Achatspateln, niemals aber Metallinstrumente.

2. Man verreibe die Mischung gründlich unter sukzessivem Pulverzusatz zu einer konsistenten Paste und führe diese mit reinen glatten Stahl- oder noch besser Achatinstrumenten unter kräftigem Druck in die Kavität ein, welche mit unter sich gehenden Wänden oder Haftrinnen versehen sein muss.

3. Man lasse die Füllung ein wenig aus der Kavität herausragen und benütze mit Vaselin eingefettete Stahl- oder Achatinstrumente zur Formung der Kontur.

4. Nachdem die Füllung — in 15 bis 20 Minuten — erhärtet ist, behandle man sie mit feinen Papierscheiben oder Strips, die mit Vaseline eingefettet sein müssen, wodurch die dem Material eigentümliche Transparenz zum Vorschein kommt.

Preis pro Portion K 12.—.

Ein Pulver allein K 9.30.

Eine Säure allein K 2.70.

Bei Abnahme von 10 Portionen 10% Nachlass.

Muster und Farbenkarten werden auf Verlangen franko und gratis zugesendet.

Digitized by Google

Consolidated-

Porzellanzähne.

2624° I.

wurde als Schmelzpunkt der Consolidated-Zähne festgestellt bei Prüfungen mittels Pyrometer, welchen die Porzellanprodukte einer Anzahl von Fabrikanten unterzogen wurden.

Die hochschmelzbare Qualität ist die wichtige Grundlage, auf welche sich der Erfolg der Consolidated-Zähne und unserer anderen Porzellanprodukte aufbaut.

Der Porzellanarbeiter weiss, was es bedeutet, Stunden intensiver Arbeit auf Zähne zu verwenden, die schliesslich aus dem Ofen formlos und ohne Farbe herauskommen — ein herzbrechendes Missgeschick!

Man unterwerfe die Consolidated-Zähne einer beliebigen Feuerprobe und beobachte das glückliche Resultat, **ihre vollkommene Kontur ist erhalten worden, ohne Grübchen, Blasen oder Porosität und ihre Farben — so fein abgetönt — sind nicht verändert.**

Das Leben ist kurz. Wozu die Zeit mit Experimenten verschwenden? Consolidated-Zähne haben einen dauernden Rekord von Erfolg bereits hinter sich.

Zu beziehen von allen besseren Dental-Depots.

Verlangen Sie Katalog von Porzellanzähnen und Davis-Crowns.

Consolidated Dental Mfg. Co.

Regent House, Regent Street, London W.

Digitized by Google

Digitized by Google

Dr. L. Höpfners

Sammetgold

(langfaserig)

wird in jedem beliebigen Grade der Weichheit geliefert.

Besondere Wünsche hinsichtlich Weichheit und Kohäsion werden direkt an Unterzeichneten oder durch Vermittlung eines Dental-Depots erbeten.

Zu beziehen durch:

WEISS & SCHWARZ, Wien, I. Petersplatz 7.

PREISE:

		In ganzen Stücken:	In Streifen:
Ganze Schachtel	à 3·5 Gr. Feingold .	K 25.20	K 26.40
Halbe „	à 1·75 „ „ .	„ 12.60	„ 13.20
Probe- „	à 1 „ „ .	„ 7.20	„ 7.55

Literatur:

Herr Prof. Dr. W. Sachs in Nr. 12 der „Deutschen zahnärztlichen Wochenschrift", 1904.

Herr Zahnarzt E. A. Glogau, Frankfurt a. M., im Oktober-Heft der „Deutschen Monatsschrift für Zahnheilkunde", 1904.

Herr Dr. med. Hugo Trebitsch, Wien, „Oesterreichische Zeitschrift für Stomatologie", Jänner 1905, I. Heft.

Herr Dr. M. Ch. J. Fleischmann, Chirurgien-Dentiste, Lyon, „L'obturation des dents", 1905. (Verlag A. Rey, Lyon.)

Herr Prof. Dr. med. B. v. Dzierzawski in der Zeitschrift „Przegląd Dentystyczny", 1905, Nr. 5, Warschau.

Das Sammetgold ist neuerdings auch zum Löten für Platin und Gold empfohlen worden.

Anmerkung. Zur Vermeidung von Verwechslungen sei bemerkt, dass ausser obigem Sammetgold ein **kurzfaseriges** Präparat unter dem Namen **„Dr. L. Höpfners Kristallgold"** zu denselben Preisen im Handel ist.

Chemisches Laboratorium Dr. L. Höpfner

Berlin W. 30, Neue Winterfeld-Strasse 22.

Telegramm-Adresse: **Plombiergold Berlin.**

Fernsprecher: **Amt VI, Nr. 10258.**

Digitized by Google

Achtung!

Unsere Original-Nervkanalbohrer tragen sämtlich genau obengenannten Stempel am Schaft und wird vor Nachahmungen dringend gewarnt.

Wir fabrizieren als Spezialität ausser unseren auf der ganzen Welt verbreiteten und beliebten **Nervkanalbohrern Erweiterer, Sonden, Nervnadeln in verschiedenen Formen, Herausholinstrumente, Wurzelschrauben, Spezial-Winkelstücke für Bohrmaschinen; Handstück, Winkeleinspanngriff, automatischer Hammer. Uebersetzungsrad für langsamen Lauf der Bohrmaschinen.**

Zu beziehen durch alle Depots.

Auf Wunsch verabfolgen die Herren **Weiss & Schwarz** in Wien unsere illustrierte Preisliste gratis und franko.

J. Beutelrock & Sohn, München, Goethestrasse 25.

Vorwärme- und Lötapparat „Cyklop".

Patente in allen Kulturstaaten angem. — Begutachtet und empfohlen von ersten Autoritäten.

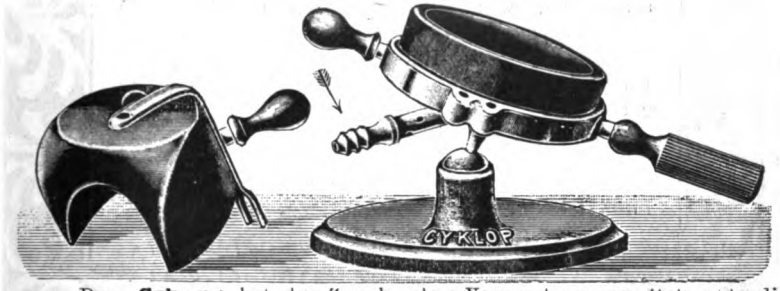

Der „**Cyklop**" hat den Zweck, ohne Verwendung von Holzkohle die Arbeit des Vorwärmens **und** des Lötens der Zahnersatzstücke in ein und demselben Apparate zu bewerkstelligen. Der Apparat besteht aus dem stabilen Fussgestell mit abnehmbarem Spezialbrenner, der Unterlagsplatte für die Arbeitsschale, der Arbeitsschale nebst Deckkappe und dem Kugelgelenk.

Das **Vorwärmen** der Arbeitsstücke geschieht in demselben Apparate durch den Spezialbrenner unter dem Schutze der Deckkappe, die das Stück vor äusseren Einflüssen bewahrt und die Hitze gleichmässig auf dasselbe konzentriert. Während des Lötprozesses selbst kann die Kappe entfernt werden, sie wird aber nach Beendigung desselben wieder aufgesetzt, um vom Vorwärmen noch durchglüht, eine langsame Abkühlung des gelöteten Stückes zu ermöglichen. Diese gleichmässige Erwärmung und langsame Abkühlung tragen wesentlich dazu bei, die Zähne vor dem Zerspringen zu schützen.

Arbeitsschale und Deckkappe bestehen aus **Colomit**, einer unverbrennlichen, leicht erhitzbaren, hitzebeständigen, kohlehältigen Masse, die Asbest oder Holzkohle vollkommen ersetzt und die dieselben Eigenschaften besitzt wie letztere.

Preis des Apparates in bester Ausführung mit Deckkappe, zwei Colomit-Arbeitsschalen und Spezialbrenner . . **K 30.—**
Colomitschale extra . . . . . „ 4.—
Colomitdeckkohle extra . . . . . „ 3.50

NB. Separate Ausführung ohne Bunsenbrenner für Arbeiten nur mit Spiritusflamme K 20.— komplett.

Digitized by Google

Wilsons

Lokal-Anästhetikum.

Dr. J. C. Wilsons

Lokal-Anästhetikum

zur schmerzlosen Zahnextraktion und Vornahme kleinerer Operationen wirkt

absolut sicher - - - - - - -
sofort nach der Injektion -
ohne üble Nachwirkung - -

ist also ein ideales, unübertreffliches Lokal-Anästhetikum, was auch der jährlich zunehmende Konsum in beiden Hemisphären beweist.

PREIS:

1 Unze . . .	K 4.—	6 Unzen . .	K 20.80
2 Unzen . . .	„ 7.90	12 „ . .	„ 39.20

Central Chemical Co.

Wellesville, N.-Y., U. S. A.

Filiale: **Dr. P. H. Chevallier, Paris,** 3, Passage Violet.

Zu beziehen durch:

WEISS & SCHWARZ, Dental-Depot, Wien, I. Petersplatz 7.

Digitized by Google

Dr. H. H. Gantz'
zerlegbarer Abdrucklöffel
für Kronen- und Brückenarbeiten.

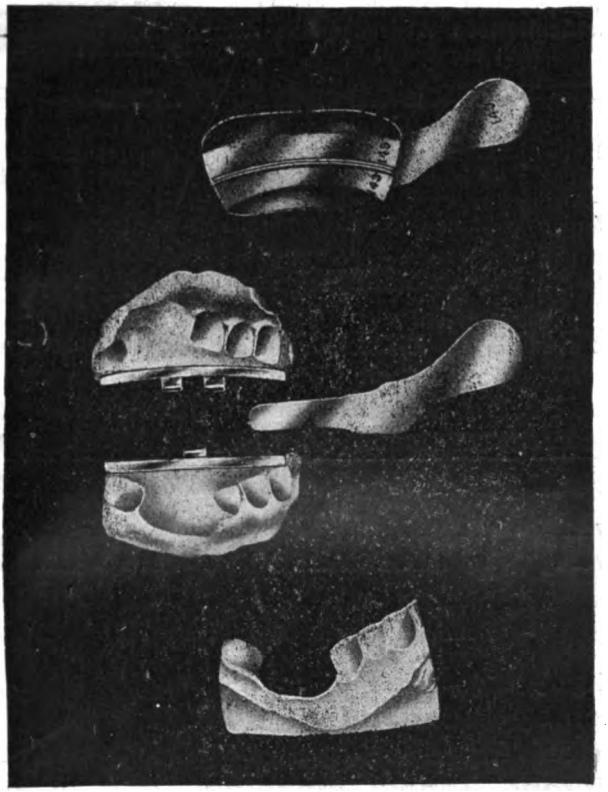

Ohne Rücksicht auf die Stellung der Zähne und aller unter sich gehenden Stellen, kann man mit diesem Löffel einen korrekten Abdruck mit Gips oder einem anderen Material nehmen, nach dessen Erhärtung der Abdruck bequem aus dem Munde entfernt werden kann.

Der Löffel besteht aus zwei Teilen, die durch eine Handhabe zusammengehalten werden. Wenn das Abdruckmaterial hart geworden ist, entfernt man den Griff und spaltet die beiden Löffelteile mit der Abdruckmasse auseinander, so dass die beiden Abdruckhälften von den vorderen und rückwärtigen Flächen der Zähne mit Leichtigkeit abgenommen werden können. Man fügt beide Teile wieder zusammen, fixiert sie mit der Handhabe und kann das Modell ausgiessen.

Dieser Löffel kann für den Ober- oder Unterkiefer frontal oder buccal verwendet werden.

Preis per Stück K 3.90.

Digitized by Google

Rónas

„TRILBI“

Präzisions-Abdruckmasse.

Von den hervorragendsten Fach-Autoritäten Europas und Amerikas als beste und **verlässlichste** Abdruckmasse der Welt anerkannt.

Uebertrifft Gips.

Abgesehen von dem naturgetreuen Abdruck, den man erhält, kann mit „Trilbi“-Abdruckmasse **fast kalt** Abdruck genommen werden, was jeder Fachmann gewiss mit Freuden begrüssen wird.
„Trilbi“-Abdruckmasse kann nach vorheriger Desinfektion zu wiederholten Malen gebraucht werden, ohne an Vorzüglichkeit Einbusse zu erleiden.

Zu haben bei sämtlichen Dental-Depots der Welt.

Stets am Lager bei

WEISS & SCHWARZ, Dental-Depot

Wien, I. Petersplatz 7.

Preis 1 Schachtel = 6 Platten *K* 3.—.

Zur Vermeidung von Irrtümern und Täuschungen

trägt jedes Paket meiner Plombe, **ausserdem von der Kupferamalgam-Plombe jedes einzelne Stückchen,** die nebenstehende

Schutzmarke.

Eingetr. Schutzmarke

Lippolds Plombe.

Hof-Zahnarzt

HUGO LIPPOLD

Rostock.

Digitized by Google

Zahnplombiergold.

Für alle Wünsche entsprechende Fabrikate.

A. Goldfolien, Goldcylinder, Goldpellets.

B. Universal-Goldcylinder,
„ Goldrollen,
„ Goldpellets.

C. Zinngoldrollen.

Gold für techn. Arbeiten.

A. Vulkanitfolien (Folien zum Belegen von Kautschukplatten).

B. Goldfolien, Platinfolien, Platingoldfolie zum Abdrucknehmen.

C. Platingoldfol. f. Kronen- und Brückenarbeiten.

D. Goldbleche u. Goldlote.

Platingoldblech 1 und 2.

Ferner Amalgame, Silber- und Zinnfolien, Hilfsinstrumente für Goldfüllungen, Kronen- und Brückenarbeiten etc. etc.

Methoden und Neuerungen auf dem Gebiete der Zahnheilkunde von Wilhelm Herbst.

Zu beziehen von

WEISS & SCHWARZ, Wien, I. Petersplatz 7.

Digitized by Google

Die besten

sind

Digitized by Google

DAZF

Schutzmarke.

DAZF

Schutzmarke.

Zu beziehen von

WEISS & SCHWARZ, WIEN

I. Petersplatz Nr. 7.

Digitized by Google

Keine Kopfstütze ohne Schutzblock!

100 Blatt
Prima Krepp-Seidenpapier.

--- Zwei neue ---
verbesserte Modelle,
tadellos festsitzend.

D. R. P. und Auslandspatente angemeldet.

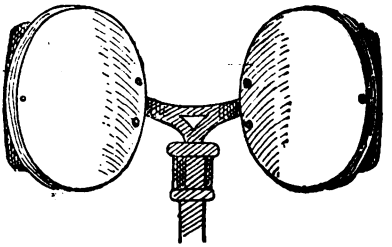

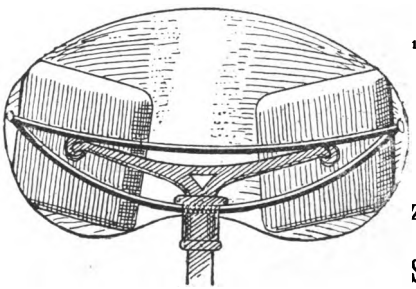

Doppelblock

1/4	Dtz. Paar	K 6.60
1	„ „	„ 21.60

Einzelblock

1/4	Dtz.	K 5.40
1	„	„ 16.80

Zu beziehen von allen Dental-Depots oder direkt von der

Schutzblockfabrik, Berlin W. 50.

SCHUTZ-MARKE.

DANZIGER EDEL-METALL-SCHMELZE & GOLDSCHLÄGEREI
Dr. chir. dent. KNIEWEL

Danziger Edelmetall-Schmelze

Danzig-Langfuhr (Westpreussen).

Kniewels Goldlote.

Kniewels Kronenbleche.

Kniewels Amalgame.

Sämtliche Kniewel-Fabrikate stets vorrätig bei **WEISS & SCHWARZ.**

Digitized by Google

Naturgetreues Aussehen und Mannigfaltigkeit in Farbe

sind Eigenschaften, die unsere Lochzähne in hervorragendem Masse besitzen. Natürlichen Zähnen nachgebildet, ergeben damit hergestellte Gebisse die glücklichsten Resultate, zumal die Farben von ungewöhnlicher Zartheit sind. Die Transparenz der Zähne ist perfekt, ihre Stärke von keinem anderen Fabrikat übertroffen, ihre Vollendung in jeder Weise künstlerisch.

Die Art und Weise ihrer Befestigung macht es unmöglich, dass sich die Zähne vom Kautschuk loslösen. Die Sicherung wird dadurch erreicht, dass jeder Zahn mit einem vertikal und einem horizontal laufenden Loche versehen ist; der in beide eindringende Kautschuk bildet eine kreuzförmige Verankerung, die ein Ausbrechen des Zahnes ausschliesst.

In Bezug auf Qualität etc. sind die Lochzähne unseren wohlbekannten Stiftzähnen vollkommen ebenbürtig.

Erhältlich in jedem Dental-Depot.

The Dental Manufacturing Co., Ltd.

London W., 6–10 Lexington Street.

= Manchester, Glasgow, Dublin. =

Digitized by Google

Zahnärztliches Kontobuch.

Dieses Kontobuch ist ausserordentlich praktisch eingerichtet. Jede Seite zeigt die beiden Zahnreihen zweimal (frontal, buccal und lingual, resp. palatinal). Die Füllungen werden durch fortlaufende Zahlen bezeichnet, welche genau an jene Stelle gesetzt werden, wo sie am Zahne gelegt wurden (frontal, distal, mesial, cervical etc.); derselben Zahl im Konto wird nur das verwendete Material (Gold, Amalgam etc.) beigefügt. Ebenso verfährt man bei Kronen und Kunstzähnen etc. Die untenstehende Reproduktion gilt als Beispiel und zeigt die halbe natürliche Grösse.

Name: Herr Johann Lachner

Adresse: Wien. I. Kstrasse 5.

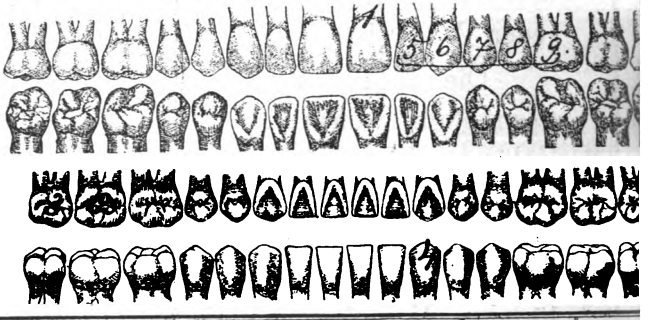

Monat	Tag	Nr.	Behandlung		Soll		Hat
April	16	1	Zenkinofüllung	Kr.	30	—	
	17	2	Goldfüllung (Herbst)	"	24	—	
	"	3	Amalgamfüllung (Stern)	"	10	—	
	22	4	Richmondkrone	"	36	—	
	"	—	à conto gezahlt	"	-	—	100
	28	5/9	Künstliche Zähne (Kautschuk)	"	50	—	

Preis eines Kontobuches mit Index, in Leinwand gebunden, auf starkem Papier, rot und blau liniiert, mit schwarzem Eindruck, enthaltend 300 Seiten K 9.—, 500 Seiten K 15.—.

Digitized by Google

Das nebenstehend abgebildete Etui enthält in grosser Zahl, ausreichend für zirka 20 und mehr Regulierapparate, alle diejenigen Bedarfsartikel, welche zur Anfertigung von Richtmaschinen erforderlich sind.

Preis dieses Etui K 72.—.



Meine
Anleitung
zur
Gesichtsorthopädie
II. Auflage
mit 215 Illustrationen

zeigt Ihnen den Weg, wie Sie regulieren müssen, um mit Hilfe der Bedarfsartikel schnell zum Ziele zu gelangen und den erzielten Erfolg beizubehalten.

Dr. Emil Herbst
Bremen.

Preis der Anleitung
K 10.40.

C. Haubners Engelapotheke

Wien, I. Bognergasse Nr. 9.

Generaldepot der

Orig. Bernatziks sterilisierten subkutanen Injektionen

in zugeschmolzenen Glasphiolen:

Kokain, Kokain-Adrenalin, Novocain-Suprarenin etc., sowie alle erprobten, für die zahnärztliche Praxis bezughabenden Präparate und Spezialitäten, wie: **Adrenalin à 10·0** und **30·0 Pasten, Wurzelfüllungen, alle Arten Anästhetika etc.**

Digitized by Google

Krewel & Co., G. m. b. H.

▽ ▽ ▽

Perhydrol-Mundwasser

nach **Prof. Dr. Körner, Halle a. d. S.**

Haltbares 3prozentiges Hydrogen peroxydat. puriss. Merck
mit Zusatz von Ol. menth. pip.

Das Präparat entspricht den von ärztlicher und zahnärztlicher Seite zu stellenden Anforderungen in vollkommenster Weise.

Perhydrol-Mundwasser

ist völlig ungiftig und unschädlich,
greift die Zähne nicht an, □ □ □
wirkt stark desinfizierend, □ □ □
sowie in hohem Grade desodorierend.

Die durch Sauerstoffabspaltung erzeugte starke Schaumentwickelung ermöglicht eine durch keine andere Massnahme zu erreichende **gründliche mechanische Reinigung** der Mundhöhle.

In **Originalflaschen** mit Aluminium-Messgefäss.

Literatur zu Diensten.

▽ ▽ ▽

Chemische Fabrik, Köln a. Rh.

Digitized by Google

Digitized by Google

Digitized by Google

Digitized by Google

UNIVERSITY OF MICHIGAN
3 9015 06027 7285

DATE DUE

Digitized by Google

BOUND

JUL 28 1931

UNIV. OF MICH.
LIBRARY

Digitized by Google

BOUND

JUL 28 1931

UNIV. OF MICH.
LIBRARY

Digitized by Google

Digitized by Google